

---

# Abordaje y manejo de fracturas de piso orbitario, a propósito de un caso.

## Approach and management of orbital floor fractures, apropos of a case.

Eduardo Plaza Ycaza \*  
Francisco Ramírez Cabezas \*\*  
Daniel Peñafiel Salazar \*\*\*

---

### RESUMEN

*Las fracturas de piso orbitario son más comunes de lo que se cree, y su estadística va en aumento, considerándose los accidentes de tránsito y las agresiones físicas las principales causas. La forma de presentación es diversa, entre los signos más comunes están los hematomas palpebrales y la diplopía. El Tratamiento quirúrgico, los abordajes y materiales de osteosíntesis, estarán indicados según el tipo de fractura, localización y extensión de la misma, pero también dependerán de la destreza y experiencia del cirujano a cargo.*

**Palabras clave:** Fractura de piso orbitario. Abordaje subciliar. Trauma facial.

### SUMMARY

*Orbital floor fractures are more common than thought, and statistics are increasing, being traffic accidents and physical assaults the main causes. The presentation form is diverse, being the most common signs palpebral hematomas and diplopia. The Surgical treatment, the approaches, and the osteosynthesis materials will be indicated by the fracture type, location and extent of it, but they will also depend on the skill and experience of the surgeon in charge.*

**Keywords:** Orbital floor fracture. Subciliary approach. Facial trauma.

---

### Introducción

El trauma facial es una problemática con gran incidencia social y económica por el alto costo de las intervenciones y materiales a usar y las complicaciones que derivan el no poder intervenir. Esto ha adquirido una connotación especial en nuestro medio con el pasar de los años, debido al incremento de accidentes de tránsito y agresiones físicas reportados, ambos factores se postulan como los dos principales agentes causales de fracturas faciales<sup>10,12</sup>. La órbita es una estructura ósea, conformada por los huesos: maxilar, zigomático, frontal, etmoidal, lacrimal, palatino, y esfenoides, cuyo propósito principal es albergar y proteger al globo ocular. Según Mason podríamos dividir la órbita en segmentos o tercios: anterior, medio y posterior. Haciendo referencia al caso que se presenta, las fracturas de órbita pueden estar limitadas al esqueleto orbitario del tercio medio, en éste se incluyen las fracturas blow-out y blow-in, que abarcan las fracturas de piso orbitario<sup>3</sup>.

El lugar más frecuente de las fracturas blow-out, es el piso de la órbita y se entiende como un estallamiento y rotación de los fragmentos óseos de la porción central de la pared<sup>4</sup>, estas fracturas también se podrían clasificar según las teorías hidráulicas y de trasmisión directa del trauma en directas o indirectas<sup>17</sup>.

Los síntomas y signos que acompañan a las fracturas orbitarias como la proptosis, diplopía persistente, hipofalmo, enofalmo, distopia ocular y limitación de los movimientos oculares, se encuentran con frecuencia en muchos traumas faciales, y suelen conllevar grandes problemas funcionales y estéticos, que deben ser manejados a tiempo y por personal capacitado, tomando en cuenta que las secuelas por el mal manejo médico de las mismas, pueden ser graves y muy difíciles de corregir<sup>1,5,11,13,16</sup>.

---

50 \* Médico Residente de Cirugía S.H.D.U.G

\*\* Médico residente R3 postgrado Cirugía General, hospital "Luis Vernaza", Médico Residente de Cirugía S.H.D.U.G

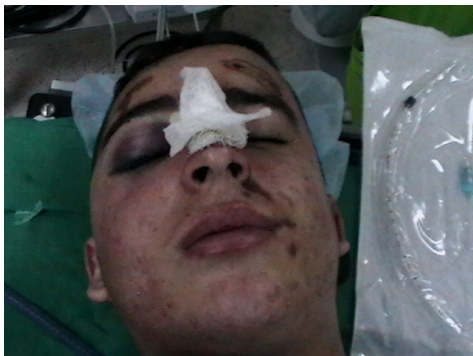\*\*\* Jefe de servicio de Cirugía Plástica y Reconstructiva S.H.D.U.G.

La cirugía maxilofacial y el manejo del trauma facial, han tenido un repunte extraordinario con el advenimiento de nuevas técnicas de imagen como la tomografía computarizada tridimensional y el desarrollo de nuevos materiales de osteosíntesis como las microplacas de titanio<sup>9</sup>.

### Presentación del caso

Paciente masculino 22 años de edad, ingresa por la emergencia, presentando policonusiones y trauma facial producto de accidente de tránsito en el cual el mecanismo fue eyección de vehículo en movimiento.

Foto 1



Hematoma palpebral y edema marcado de hemicara derecha.  
Fuente: autor.

Al realizar el manejo inicial correspondiente al protocolo ATLS, el paciente presentaba un Glasgow 15/15, dolor a nivel facial y generalizado; ya estabilizado, se procedió a realizar la revisión secundaria, llamando la atención el gran hematoma bipalpebral derecho y la palpación intraoral de la cara anterior y lateral de maxilar derecho, la presencia marcada de dolor y ligera movilidad anómala, por lo cual se decide realizar una tomografía de macizo facial con cortes axiales, coronales y reconstrucción 3D, evidenciando, la presencia de fractura de piso y techo orbitario, malar y hemoseno derechos. Foto 2 y 3.

Foto 2

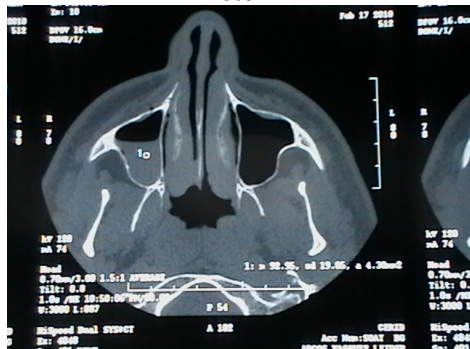

Foto 3

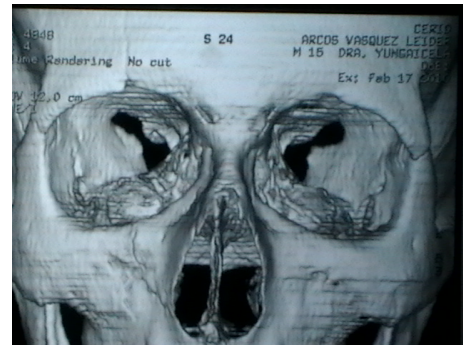


Foto 2 y 3: fractura de piso de orbita derecha y presencia de hemoseno.

Fuente: autor.

Una vez el paciente hospitalizado, es valorado y dado de alta por servicio de Traumatología y Neurocirugía, comenzó a referir diplopía, además se hizo manifiesta la presencia de limitación de los movimientos oculares del ojo derecho, por lo cual fue imperativo la valoración por el servicio de oftalmología y cirugía maxilofacial, quienes concordaron en el tratamiento quirúrgico. El paciente fue intervenido quirúrgicamente para reducción abierta del malar derecho, mediante abordaje subciliar medio para la fractura del piso orbitario; se realizó fijación con miniplacas y tornillos en la fractura malar y se colocó malla de titanio en piso orbitario, y finalmente se realizó abordaje intraoral para drenaje de hemoseno. Foto 4, 5 y 6.

Foto 4

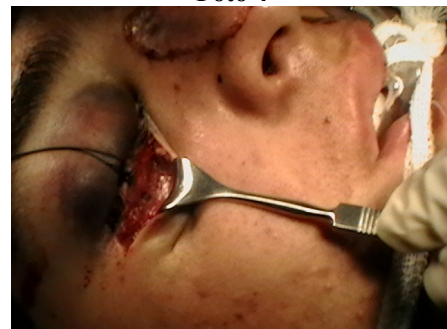


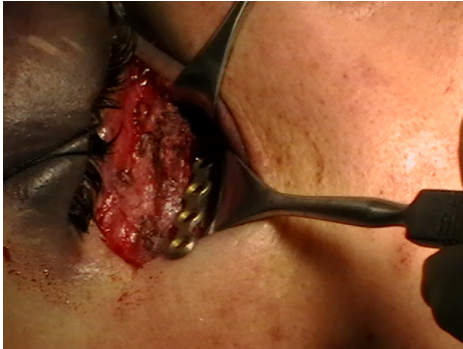
Foto 5

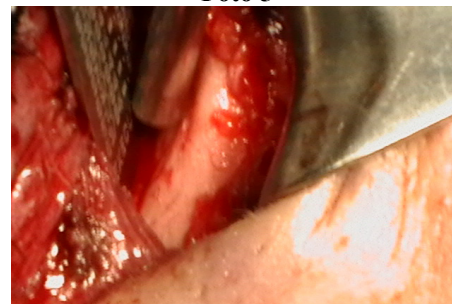

Foto 4 y 5: abordaje subciliar medial e identificación de piso orbitario afecto.

Fuente: autor.

**Foto 6**



Fijación con miniplacas y tornillos de fractura malar y colocación de malla de titanio en piso de órbita derechos.

**Fuente:** autor.

El Paciente evolucionó favorablemente en el postoperatorio, y al 8vo. día fue dado de alta por el servicio de Cirugía Plástica y Reconstructiva, observándose una motilidad ocular normal y diplopía decreciente.

Lamentablemente no se pudo valorar la remisión total de la diplopía, dado que el paciente no acudió a los controles subsecuentes.

### **Discusión**

Existen indicaciones absolutas y relativas de exploración y cirugía correctiva. Entre las indicaciones absolutas tenemos enoftalmos agudo (de más de 2 ó 3 mm) y/o hipoftalmos (mayor de 2-3 mm) y restricción mecánica de la mirada asociada a diplopía con un test de deducción forzada y evidencia radiológica de atrapamiento muscular.

Entre las indicaciones relativas encontramos en primer lugar la presencia de un área 1.5 a 2 cm de pared desplazada o defecto mayor del 50% del piso o pared medial, detectados mediante tomografía computarizada. En segundo lugar la persistencia de diplopía con un test de ducción forzada negativo, sin evidencia de injuria neural.

Por lo anterior expuesto algunos autores proponen que ante la duda de atrapamiento muscular versus de la periórbita, se da un margen de espera de 7-10 días y manejo con corticoides sistémicos. Si no hay mejoría significativa, se debe realizar exploración quirúrgica. Las disrupciones de menos de un 50% del suelo orbitario sin deformidad estética clara, precisan seguimiento clínico durante dos semanas. Si durante este período aparece enoftalmos mayor de 2 mm o hipoftalmos, se procede a manejo quirúrgico<sup>7</sup>.

La vía de abordaje, manejo y materiales a utilizar en estos pacientes, siempre dependerá del grado de compromiso facial y del planteamiento inicial realizado por el cirujano a cargo, siempre tomando en cuenta las posibles secuelas o complicaciones que se podrían dar, de no darse un buen manejo.

Las vías de abordaje en las fracturas del piso orbitario, pueden ser múltiples, pero es potestad del cirujano determinar el abordaje más idóneo. En el caso del paciente, se optó por una vía subciliar media, dado que presentó una fractura del piso orbitario con compromiso del malar y requería un plano con abordaje más amplio, por lo que se consideró este abordaje ideal; es así que la cicatriz es casi imperceptible, presenta menos problemas de retracción palpebral y exposición escleral que con otros abordajes y el índice de infecciones es menor así como la producción de ectropión, la que es más común en el subciliar, sobre todo en personas de mayor edad.

La malla de titanio es muy usada en el servicio, y es considerada como un material aloplástico con muy buenos resultados en cuestión de integración con el epitelio; esta malla es incorporada por epitelio de transición y células glandulares en un lapso de aproximadamente 3 meses, lo que pone en evidencia las bondades de este material<sup>14</sup>.

En la actualidad el desarrollo en el manejo de injertos óseos y de materiales de osteosíntesis, como las microplacas de titanio, implantes aloplásticos reabsorbibles (ethisorb) y no reabsorbibles como el vidrio bioactivo, han venido a facilitar el trabajo del cirujano y evitar las complicaciones postquirúrgicas<sup>2,6,8,15</sup>.

### **Conclusiones**

El conocimiento de la anatomía facial y su manejo, es algo primordial en estos pacientes, como lo es también el criterio quirúrgico adecuado buscando restaurar las fracturas correctamente y a tiempo, mediante la reducción y osteosíntesis, antes que se produzcan consolidaciones viciosas, siempre teniendo en cuenta la armonía anatómica y la forma tridimensional de la órbita para dar un volumen orbitario adecuado, que nos permita evitar las complicaciones y secuelas, ya que la relación continente/contenido es muy sensible.

Siempre será importante contar con el apoyo del servicio de oftalmología.

La vía de abordaje ideal para el paciente, siempre será la que mejor maneje el cirujano a cargo según su experiencia.

### Referencias bibliográficas

1. Aijaz A, Taylor D, Gregory L. Facial fractures and concomitant injuries in trauma patients. *The Laryngoscope*; 113: 102-113. 2003.
2. Aitasalo K, Kinnunen I, Palmgren J, Varpula M. Repair of orbital floor fractures with bioactive glass implants. *J Oral Maxillofac Surg*; 59(12):1390-5. 2001.
3. Amy L, Richard EG, Peter AD. Repair of orbital blow out fractures with nasoseptal cartilage. *The Laryngoscope*; 108: 645-50. 1998.
4. Atlas of craneo-facial trauma. Robert H. Mathog M.D W.D Saunders Co. Chapter, 57 Pp 287-302. 1992.
5. Duma SM, Jernigan MV. The effect of airbag on orbital fracture patterns in frontal automobile crashes. *Ophthalmic plastic and reconstructive surgery*; 19(2): 107-111. 2003.
6. Ellis E 3rd, Messo E. Use of nonresorbable alloplastic implants for internal orbital reconstruction. *J Oral Maxillofac Surg*; 62(7):873-81. 2004.
7. Harstein M. Update on orbital floor fractures: Indications and timing for repair. *Facial Plastic Surgery*; 16(2):95-106. 2000.
8. Jank S, Emshoff R, Schuchter B, Strobl H, Brandlmaier I, Norer B. Orbital floor reconstruction with flexible Ethisorb patches: a retrospective long-term follow-up study. *Oral Surg Oral Med Oral Pathol Oral Radiol Endod*; 95(1):16-22. 2003.
9. Manodalis S, Weeks BH, Kirby M, Scarlett M, Hollier L. Classification and surgical management of orbital fractures: experience with 11 orbital reconstructions. *J Craniofacial Surg*; 13(6): 726-37. 2002.
10. Michael GS, James RP, Douglas A, David RJ. Late proptosis following orbital floor fracture repair. *Arch Otolaryngol Head Neck Surg*; 121: 649-52. 1995.
11. Mullins JB, Holds JB, Braham GH, Thomas JR. Complications of transconjunctival approach. *Arch Otolaryngology Head and Neck Surg*; 123: 385-8. 1997.
12. Osguthorpe D. Orbital wall fractures: evaluation and management. *Otolaryngol Head and Neck Surg*; 105: 702-7. 1991.
13. Rohrich RJ, Janis JE, Adams WP. Subciliary versus subtarsal approaches to orbitozygomatic fractures. *Plastic & Reconstructive Surgery*; 111(5): 1708-14. 2003.
14. Schubert W, Gear AJL, Lee Ch.: "Incorporation of Titanium Mesh in Orbital and Midface Reconstruction". *Plast. Reconstr. Surg*. 110: 1022. 2002.
15. Siddique SA, Mathog RH. A comparison of parietal and iliac crest bone grafts for orbital reconstruction. *J Oral Maxillofac Surg*; 60(1):44-50. 2002.
16. Simoni P, Ostendorf R, Cox AJ. Effect of air bag and restraining devices on the pattern of facial fractures in motor vehicle crashes. *Arch Facial Plastic Surgery*; 5(1): 113-15. 2003.
17. Zachariades NM, Anagnostopoulos D. Changing trends in the treatment of zygomaticomaxillary complex fractures: a 12 years evaluation of methods used. *J Oral Maxillofacial Surg*; 1152-6. 1998.

**Dr. Francisco Ramírez Cabezas**

**Teléfono: 593-04-2239997; 099489130**

**Correo electrónico: panchor44@hotmail.com**

**Fecha de presentación: 13 de septiembre de 2010**

**Fecha de publicación: 25 de noviembre de 2010**

**Traducido por: Estudiantes de la Carrera de Lengua Inglesa, Mención Traducción, Facultad de Artes y Humanidades. Responsable: Srta. María Agustina Cedeño.**