

# Reporte de caso clínico: fibroangioma nasal juvenil

## Clinical case report: juvenile nasal angiofibroma

Gustavo Burbano<sup>1</sup>, Karen Barros León<sup>1</sup>, Carlos González Pin<sup>2</sup>

<sup>1</sup> Hospital del niño "Dr. Francisco de Ycaza Bustamante", Guayaquil, Ecuador

<sup>2</sup> Hospital neumológico "Alfredo J. Valenzuela", Guayaquil, Ecuador

### RESUMEN

El nasofibroangioma es un tumor raro, vascular, fibroso, no encapsulado con presentación exclusiva en pacientes masculinos. Se reporta el caso de un paciente de 11 años, con cuadro de epistaxis recurrente y obstrucción nasal. Es de especial interés debido a la alta morbi-mortalidad por la hemorragia que genera y por la destrucción local secundaria a su patrón de crecimiento y cuyo único tratamiento fue la resección quirúrgica.

**Palabras clave:** Neoplasias de la Nariz. Hemangioma Cavernoso. Nasoangiofibroma. Obstrucción nasal. Epistaxis.

### ABSTRACT

Nasopharyngeal angiofibroma is a rare vascular fibrous unencapsulated tumor which exclusively occurs in male patients. In this work, an eleven-year-old patient is reported with a clinical picture of recurrent epistaxis and nasal obstruction. This case is of special interest due to the high morbidity and mortality caused by the bleeding and because of the secondary local destruction of the growth pattern. The only possible treatment was a surgical resection.

**keywords:** Neoplasms of the Nose. Cavernous Hemangioma. Nasopharyngeal Angiofibroma. Nasal Obstruction. Epistaxis.

### Introducción

El fibroangioma nasal juvenil es un tumor raro, vascular, duro, fibroso, no encapsulado, histológicamente benigno, de inserción peri-coanal submucoso, que sangra muy fácilmente provocando hemorragias, su crecimiento es localmente agresivo e inexorable en ausencia de tratamiento pudiendo afectar a estructuras vitales. Ya en los tratados antiguos de cirugía aparece descrito: Hipócrates arrancaba los tumores duros retronasales, pero fue Chaveau quien en 1906 introdujo el término "fibroma juvenil nasofaríngeo" y en 1940 Friedberg cambió el nombre a "angiofibroma".<sup>1</sup>

Corresponde a una de cada 10.000 consultas otorrinolaringológicas y representa el 0,5% de los tumores de cabeza y cuello. Afecta a varones sobre todo en edades comprendidas entre los 10 y 18 años, el tratamiento hormonal con andrógenos está en estudio y todavía no es definitivo.<sup>2,3</sup> Los pacientes manifiestan generalmente obstrucción nasal y epistaxis unilateral en estadios tempranos, los demás signos son dependientes de la extensión y compresión de estructuras adyacentes. El uso de imágenes y la endoscopía diagnóstica son fundamentales para definir el estadiaje y planear el abordaje quirúrgico.

Correspondencia a:

Md. Karen Barros León

Correo electrónico: mdkarenbarros@hotmail.com

Recibido: 01 de agosto de 2012

Aceptado: 15 de octubre de 2012

La biopsia esta contraindicada. La introducción de la embolización ha disminuido la morbi-mortalidad intraquirúrgica porque permite mayor control vascular de la lesión. Adicionalmente, el manejo es quirúrgico principalmente y se reserva el uso de otras terapias cuando la lesión se considera irrecesable. Los recientes avances en técnicas e instrumental endoscópico han facilitado la resección de estos tumores.<sup>4</sup>

La importancia radica en que se trata de un tumor benigno, pero por su modalidad de crecimiento, puede alterar estructuras vecinas, sobre todo cerebral, dando como origen complicaciones terribles para el paciente aumentando su mortalidad y cuyo mejor tratamiento en la actualidad es la resección quirúrgica lo que no quita la posibilidad de que haya una recidiva del tumor.

### Caso clínico

Paciente sexo masculino, de 11 años de edad quien habita en la zona urbana de la ciudad de Guayaquil; estudiante, con 44 Kg de peso y estatura acorde a la edad, sin antecedentes patológicos personales, esquema de vacunas completo y quien va a la consulta por cuadro clínico que inicia hace aproximadamente 1 mes con epistaxis nasal anterior frecuente y recidivante más obstrucción nasal de predominio nocturno. El cuadro se agudiza 48 horas antes del ingreso volviéndose los episodios de epistaxis más frecuentes y abundantes incluso presentando gran salida de coágulos por la parte nasal anterior. Se evidencia esto en el examen físico, procediendo a realizar taponamiento nasal anterior y se ordena el ingreso a hospitalización con diagnóstico de epistaxis y coagulopatía en estudio (figura 1).

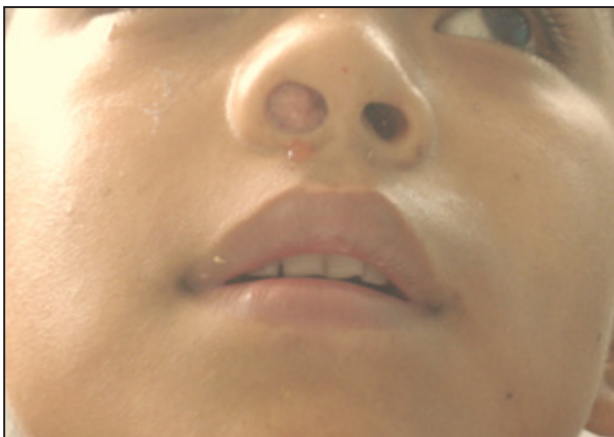

Figura 1. Paciente con tapón nasal derecho.

Los exámenes de laboratorio al ingreso se encuentran dentro de parámetros normales pero a las 24 horas se repiten encontrándose: leucocitos  $10.700 \times \text{mm}^3$  con predominio de neutrófilos 72%, hemoglobina 10g/dl, hematocrito 30%, plaquetas  $329.000 \times \text{mm}^3$ , TP 14.4", TPT 28.9", INR 1.53, PCR 2.1 y retracción del coagulo 40%.

Debido a que los valores se encontraban alterados se inicia tratamiento con oxacilina 1gr intravenoso (IV) c/6 horas, plasma fresco congelado 600ml IV, plaquetas 4 unidades IV, furosemida 13 mg IV STAT (posterior a transfusión de plasma), ácido tranexánico 1000 mg IV c/8 horas.

A pesar del tratamiento, la epistaxis continúa, por tal motivo se interconsulta al servicio de otorrinolaringología quien ordena realizar tomografía (TC) de senos paranasales observándose nasofibroangioma (figura 2, 3) y se realiza además resonancia magnética (RMN) de senos paranasales donde se observa masa expansiva en los cornetes derechos (figura 4) y tabique nasal con extensión a la región pterigomaxilar homolateral sin extensión intracraneal ni hacia cavidad bucal (figura 5), por lo que se llega al diagnóstico de angiofibroma nasal más quiste aracnoideo en tórula.

Se añade al estudio del paciente factores de coagulación dando como resultado factor VIII: 102% (valor normal:50-150) y factor IX: 91% (valor normal:65-150). Se repite la biometría encontrándose: leucocitos  $8700 \times \text{mm}^3$  con 52% de neutrófilos, hemoglobina 11 g/dl; hematocrito 35% y retracción del coágulo 18% con lo que se llega al diagnóstico definitivo de nasofibroangioma juvenil.

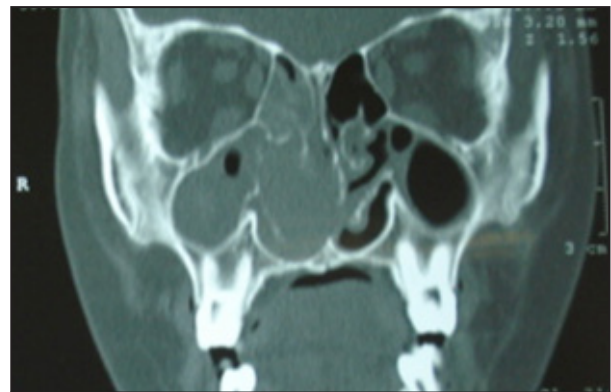
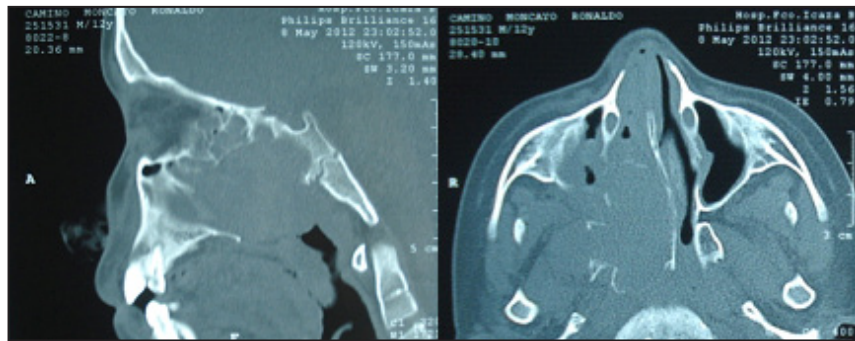
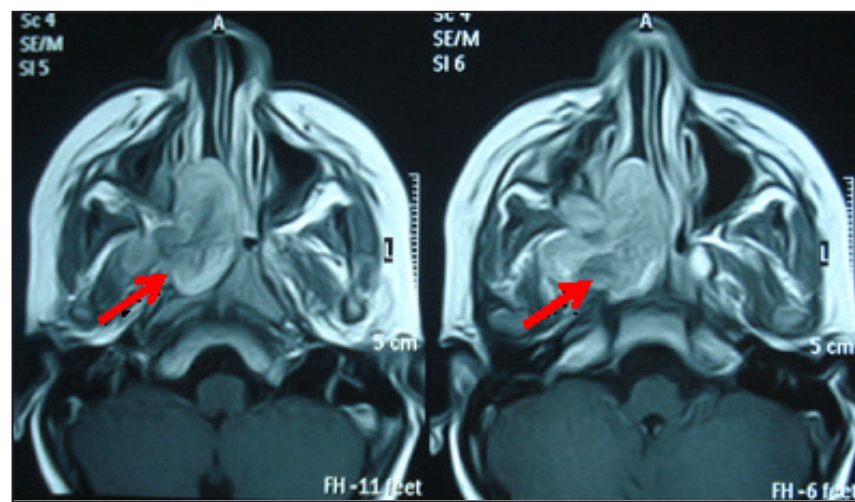


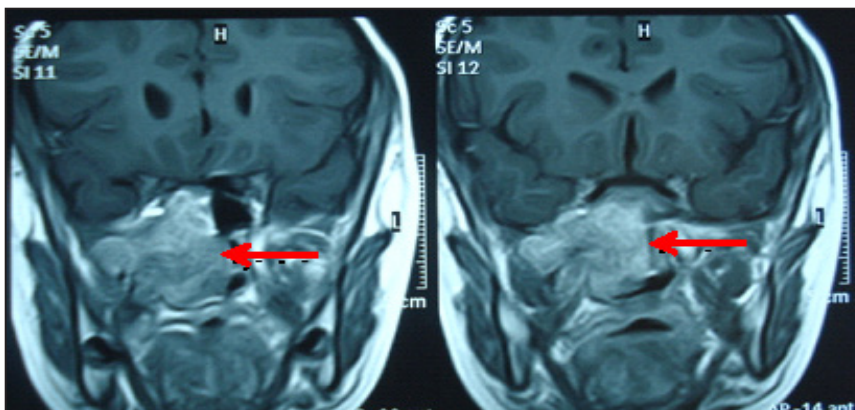
Figura 2. TC coronal de senos paranasales. Se observa imagen radiopaca en tabique nasal derecho que se extiende hasta el seno maxilar del mismo lado.



**Figura 3. TC de senos paranasales.** En corte axial se observa misma imagen en tabique nasal derecho ocupando senos maxilar derecho con desviación del tabique hacia el lado izquierdo.



**Figura 4. RMN de arteria maxilar.** Se evidencia masa expansiva en cornete derecho y tabique nasal con extensión a región pterigomaxilar homolateral.



**Figura 5. RMN de arteria maxilar.** No se observa extensión intracraneal ni hacia cavidad bucal, quiste aracnoideo grande en la región de la tórcula.

Posteriormente el paciente fue sometido a resección quirúrgica de la tumoración, evolucionando de forma favorable sin complicaciones en el período postoperatorio (figura 6).

### Discusión

El fibroangioma nasofaríngeo juvenil (FNJ) es una neoplasia vascular benigna, infrecuente, constitu-

ye menos del 0,5% de todos los tumores de cabeza y cuello. El FNJ tiene un crecimiento lento y se expande al inicio dentro de la cavidad nasal, nasofaringe y luego en la fosa pterigomaxilar.

Con el tiempo, eventualmente pueden erosionar el hueso e invadir la fosa infratemporal, órbita y fosa craneal media. El aporte sanguíneo habitualmente proviene de la arteria maxilar interna, pero

también puede provenir de la arteria carótida interna o faríngea ascendente.<sup>5</sup>

En cuanto a su base de implantación no existe un punto de inserción preciso y único. La zona de implantación más frecuente difiere según los autores: cara externa de la rinofaringe (borde externo de la coana), en cualquier lugar de la línea media en la unión entre techo y pared posterior de cavum, borde superior del agujero esfenopalatino, el receso etmoidoesfenoidal (el alerón del vomer) y la parte posterior las fosas, incluso puede alcanzar la cola del cornete medio. La implantación en la parte media de la pared posterior de la rinofaringe es excepcional (canal craneofaríngeo).<sup>6,7</sup>

El pedículo es único, corto, inextensible e íntimamente adherido al hueso. La masa tumoral es dura y firme. Puede aparecer lisa y brillante sobre todo al comienzo, o bien mamelonada. Su color dependerá de la intensidad de la vascularización, grisáceo pálido en las formas antiguas y rojo en las formas en plena evolución. El tumor en su crecimiento se va amoldando a las cavidades vecinas que van rellenas con prolongaciones anteriores hacia la fosa nasal, posteriormente hacia el cavum y la orofaringe, por la pared lateral hacia la fosa ptérigomaxilar y la región infratemporal, o hacia arriba, hacia el seno esfenoidal, silla turca y senos cavernosos. Las paredes óseas se van destruyendo por presión y usura, pudiendo ocupar el tumor las celdas etmoidales, la cavidad esfenoidal, el antro maxilar, la fosa eptérigomaxilar y la órbita.<sup>8</sup>

No hay ninguna hipótesis patogénica con un sustrato evidente para ser confirmada. Hay estudios que demuestran la presencia de receptores androgénicos específicos, y factores de crecimiento; asimismo, se ha descrito su regresión espontánea. El análisis genético del nasoangiofibroma juvenil revela la delección del cromosoma 17 incluyendo regiones del tumor en el gen supresor p53 al igual que para el oncogén Her-2/ neu.<sup>9</sup>

Los síntomas capitales son epistaxis y obstrucción nasal, asociados a otros de menor importancia. La epistaxis (73%) suele ser el síntoma primero de queja que inquieta a los padres. En general puede presentarse como: epistaxis espontánea, débil, fácil de cohibir o epistaxis muy abundante, menos

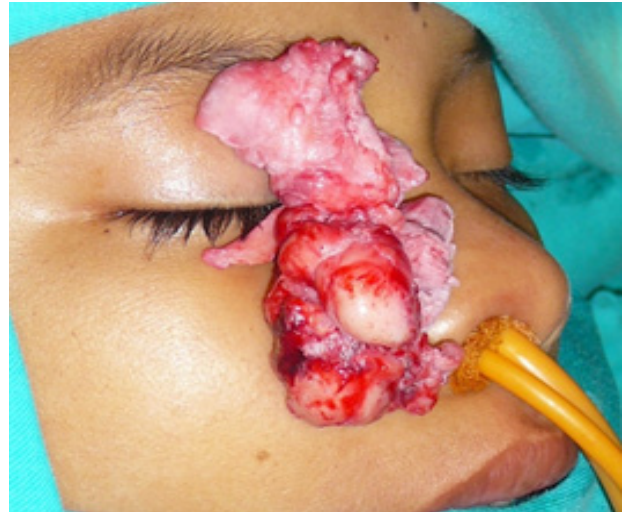

Figura 6. Nasofibroangioma posterior a resección quirúrgica.

frecuente y pueden ser difíciles de parar. Dependiendo del grado de pérdida sanguínea, el paciente comienza a presentarse pálido, asténico, apático, disminuye en su rendimiento escolar y toma aspecto de facies adenoidea. Obstrucción nasal (71%), se va instaurando de forma progresiva, no presentando episodios de mejoría transitoria, lo que la diferencia de otros tipos de obstrucción, tomando el carácter de un proceso de crecimiento tumoral.<sup>10,11</sup>

Pero no solo se limita a estos hallazgos, pues de su extensión se presentarían los síntomas adicionales (edema facial, proptosis, neuropatía craneal, hemorragia masiva), cuando ocurre la extensión del tumor hacia la órbita.<sup>12,13</sup>

Durante la evaluación inicial: endoscopía nasal, tomografía computarizada y resonancia magnética (RMN), permiten definir la localización, el tamaño, la extensión del tumor y su estadificación. La resonancia es útil para definir la extensión del tumor especialmente cuando se sospecha extensión intracraneal. También es útil en el seguimiento del tumor residual o recurrencia de la enfermedad.<sup>14,15</sup>

Existe una variedad de clasificaciones de estos tumores. La clasificación de Radkowskl (tabla 2), desarrollada en 1996, es la más utilizada en la literatura de los últimos años. Existen además otras clasificaciones como la de Flsch, Andrews y Sesslons. Todas ellas se basan en la extensión e invasión de estructuras por el tumor.<sup>16,17</sup>

Tabla 2. Clasificación de Radkowski

IA	Tumor limitado cavidad nasal y/o nasofarige.
IB	Igual que IA con compromiso de al menos una fosa paranasal.
IIA	Extensión mínima a través del agujero esfenopalatino y compromiso lateral mínimo hacia la fosa pterigo maxilar.
IIB	Ocupación completa de fosa pterigomaxilar, desplazando hacia anterior la pared posterior del antro maxilar. Extensión superior con o sin erosión de los huesos orbitarios.
IIC	Extensión hacia la fosa infratemporal o hacia posterior hacia los procesos pterigoideos.
IIIA	Erosión de base de cráneo con mínima extensión intracraneana.
IIIB	Erosión de base de cráneo. Compromiso intracraneal extenso con o sin extensión al seno cavernoso.
Fuente: Radkowski D, McGill T, Healy GB, Ohlms L, Jones DT. Angiofibroma. Changes in staging and treatment. Arch Otolaryngol Head Neck Surg 1996; 122(2): 122-9. <sup>17</sup>	

Las principales complicaciones son: sangrado, anemia, otitis media serosa, otitis media aguda purulenta, sinusitis, hipoacusia conductiva unilateral o bilateral, infecciones oculares, deformidad facial, entre otras.<sup>18,19</sup>

A lo largo del tiempo, se han implementado varias opciones terapéuticas incluyendo la cirugía, radiación, radioterapia, quimioterapia, crioterapia y terapia hormonal. Sin embargo, la modalidad terapéutica que ofrece los mejores resultados es el manejo quirúrgico, aunque se haya descrito alguna tasa de éxito con la radioterapia y los antineoplásicos.<sup>20</sup>

El seguimiento clínico es fundamental con el objetivo de identificar recidivas. El paciente deberá continuar con la irrigación nasal con solución salina permitiendo la humectación nasal y la disminución de acumulación de costras y fetidez local.

El primer examen endoscópico nasal se deberá realizar al quinto día posoperatorio y posteriormente a las 2 - 3 semanas. En cuanto al seguimiento imagenológico, se sugiere solicitar un nuevo set de tomografía y resonancia a los tres meses del procedimiento, luego al año por los siguientes cuatro años, vigilando adicionalmente a la recidiva tumoral la estructura facial.<sup>21</sup>

### Referencias bibliográficas

- Martin H, Ehrlich HE, Abels JC. Juvenile Nasopharyngeal Angiofibroma. Ann Surg. 1948 Mar; 127(3): 513-36.
- Kau R, Tanna M, Misra S, Contreras AL. Nasopharyngeal angiofibroma. Ear Nose Throat J 2008; 87(5): 256.
- Montero X, Platzer L, Castillo M. Actualizaciones en tumores de rinofaringe. Rev. Otorrinolaringol Cir Cabeza Cuello 2005; 65: 221-32.
- Hernández V, Hernández S. Nasoangiofibroma juvenil: Una revisión actualizada del diagnóstico, clasificación y tratamiento. 2011 sept; 39: 147-157.
- Walker K, Muñoz D, Gaete C, Celedon C. Rev Otorrinolaringol Cir Cabeza Cuello. 2010 april; 70 (1): 17-24.
- Otorrinoweb.com [Internet]. Jesús Gracia Luis, angiofibroma nasofaríngeo juvenil. Dirección: <http://www.otorrinoweb.com/faringe-laringe/1519.html>.
- Pryor SG, Moore EJ, Kasperbauer JL. Endoscopic versus traditional approaches for excision of juvenile nasopharyngeal angiofibroma. Laryngoscope 2005; 115(7).
- Schick B, Veldung B, Wemmer S, Jung V, Montenarh M, Meese E, Urbschat S. 53 and Her-2/neu in juvenile angiofibromas. Oncol Rep. 2005 mar; 13(3): 453-7.
- Ted L Tewfik. Juvenile Nasopharyngeal Angiofibroma. Article Last Update: feb 23, 2007.
- Wang YF, Lin CZ. Nasopharyngeal angiofibroma. Zhonghua Yi Xue Za Zhi (Taipei) 2003, 64:39-46.
- Ungkarront K, Byers RM, Weber RS, Callender DL, Wolf PF, Goefert H. Juvenile nasopharyngeal angiofibroma: An update of therapeutic management. Head Neck 2002.
- Cruz AV, Atique J, Melo-Filho F. Orbital Involvement in Juvenile Nasopharyngeal Angiofibroma: Prevalence and Treatment. Ophthalmic Plastic and Reconstructive Surgery 2004; 20(4): 296-300.
- Charles W. Cummings .Otolaryngology, head and neck surgery. Elsevier Mosby. 2006. 4 ed. pg 1669.
- Fagan JJ, Snyderman CH, Carrau RL, Janecka IP. Nasopharyngeal angiofibromas: selecting a surgical approach. Head Neck 2003; 19:391-9.
- Petruson K, Rodríguez-Catarino M, Petruson B, Finizia Z. Juvenile nasopharyngeal angiofibroma: long term results in preoperative embolized and non embolized patients. Acta Otolaryngol 2002; 122:96-100.
- Hauptman G, Ulualp S, Quinn F. Juvenile Nasopharyngeal

- Angiofibroma. Grand Rounds Presentaron, UTMB, Dept. of Otolaryngology. 3 de Enero, 2007.[http://www.utmb.edu/otoref/grnds/Angiofibroma-Juv-NP-070103/Angiofibroma-Juv-NP\\_070103.pdf](http://www.utmb.edu/otoref/grnds/Angiofibroma-Juv-NP-070103/Angiofibroma-Juv-NP_070103.pdf) [Consulta, Octubre de 2009].
17. Radkowski D, McGill T, Healy GB, Ohlms L, Jones DT. Angiofibroma. Changes in staging and treatment. Arch Otolaryngol Head Neck Surg 1996; 122(2): 122-9.
  18. Ochoa-Carrillo FJ, Carrillo JF, Frías M. Staging and treatment of nasopharyngeal angiofibroma. Eur J Otorhinolaryngol 1997; 254:200-4.
  19. Lee JT, Chen P, Safa A, Juillard G, Calcaterra TC. The role of radiation in the treatment of advanced juvenile angiofibroma. Laryngoscope 2002; 112:1213-30.
  20. Tosun F, Ozer C, Gerek M, Yetiser S. Surgical Approaches for Nasopharyngeal Angiofibroma: Comparative Analysis and Current Trends. The journal of craniofacial surgery 2006; 17(1): 15-20.
  21. Scholtz A, Appenroth E, Kammen-Jolly K, Scholt L, Thumfart W. Juvenile Nasopharyngeal angiofibroma: Management and Therapy. Laryngoscope 2001; 111(4): 681-7.