
Carcinoma epidermoide de lengua. Reporte de caso.

Tongue epidermoid carcinoma. Case report.

Ángel Vélez Chinga *
Mónica Bohórquez Velasco **

RESUMEN

Se reporta el caso de una paciente de 40 años de edad, sexo femenino, con dolor en lengua y períodos de disfonía. Al examen físico se observó masa tumoral exofítica, dura y ulcerada en parte lateral de la lengua. Es sometida a glosectomía parcial; se envía la masa tumoral a patología donde se diagnostica carcinoma epidermoide de lengua.

Palabras clave: Carcinoma. Marcador tumoral. Leucoplasia. Glosectomía.

SUMMARY

Patient: female, 40 years old, with pain in the tongue and dysphonia periods. Physical examination revealed a tumor mass, exophytic, hard, ulcerated at the side of the tongue. A partial glossectomy was made; tumor was sent to Pathology where the diagnosis is made: tongue epidermoid carcinoma.

Key words: Carcinoma. Tumor marker. Leukoplasia. Glossectomy.

Introducción

El cáncer oral es aproximadamente 2-4% de todos los cánceres diagnosticados anualmente en los Estados Unidos, y es 2.2% de todas las muertes por cáncer¹⁴.

El 95% de los cánceres orales ocurre en personas de más de 40 años, con el promedio de diagnóstico a los 60 años. Los negros tienen una incidencia y mortalidad más alta que los blancos. En Estados Unidos, el cáncer oral ocupa el séptimo lugar, y es más común en hombres^{4,8,14,15}. No existe datos oficiales de la incidencia del cáncer de lengua en España, pero se estima que este tipo de cáncer supone aproximadamente el 6% en general y el 30% de todos los de cabeza y cuello, siendo aproximadamente el 50% localizado en la lengua. La India es el país del mundo con mayor incidencia (20%), debido al consumo de nueces de betel y Francia es el país de la Unión Europea con mayor frecuencia^{2,3,12,13,14,15}.

Generalmente afecta a individuos de mediana edad o ancianos, que tienen como antecedente el ser fumadores sobre todo con el uso de pipa de cerámica. También se lo ha asociado al consumo de marihuana, pues se ha encontrado compuestos hidrocarbonados policíclicos aromáticos con propiedades carcinogénicas. El consumo de alcohol es otro de los factores a tomar en cuenta ya que produce alteraciones estructurales de las glucoproteínas del epitelio lingual, lo que puede llevar a la malignización¹³.

La incidencia y mortalidad es casi tres veces más alta en los hombres que en las mujeres. Se ha observado un incremento en la incidencia entre pacientes más jóvenes que no eran considerados de riesgo. Una mala higiene buco-dental, prótesis que rozan con la lengua constantemente que puede originar una úlcera^{2,10,14,15}, son probables precursores de malignidad.

* Médico – Cirujano.

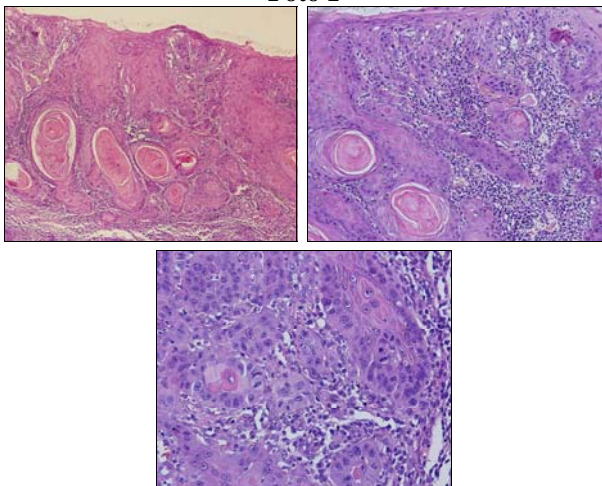
** Médico Residente R3, hospital “Dr. Roberto Gilbert Elizalde”, Guayaquil – Ecuador.

En los asiáticos se lo ha relacionado con el consumo de pescado salado. El Virus papiloma humano-16 (VPH-16) y otros como el virus Epstein-Bar, han sido relacionados en la mitad de los carcinomas de lengua y del suelo de la boca. Las alteraciones genéticas encontradas muestran deleciones de regiones cromosómicas 4q, 11q, 18q, 10p, 9p, 8p y 3p, expresión excesiva una proteína p53 mutada, y amplificación de los oncógenes int-2 y bcl-1^{5,8,9,12,15,16}.

Histología

Empieza inicialmente como lesión in situ en ocasiones con áreas de atipias o displasia. Foto 1.

Foto 1



Aspecto histopatológico de carcinoma espinocelular bien diferenciado, del borde de lengua, donde se aprecia islotes epiteliales con material eosinofílico, correspondiente a perlas de queratina, con evidentes células atípicas en su periferia. Con mayor aumento, foto inferior, se puede distinguir mitosis atípicas, pleomorfismo e hiperchromatismo

Fuente: tomado de Cáncer de la mucosa oral <http://patoral.umayor.cl/canmucor/canmucor.html>

Debemos evaluar los diversos tipos de masas tumorales que encontremos a nivel de la lengua, pues tengamos en cuenta que pueden ser benignas como quistes, angiomas o linfangiomas; o malignas en las que casi siempre es un cáncer escamoso, el cual suele comenzar en la parte posterior del borde lingual, como un nódulo indurado, ulcerado, con fisuras; o como una placa infiltrante. Invade tejidos vecinos y los ganglios cervicales; las ulceraciones pueden ocasionar dolores intensos.

Todos los carcinomas epidermoides tardan meses a años en progresar desde el carcinoma in situ a un

cáncer invasor, y por tanto, la muerte de la persona que lo padece, debe ser considerada como una tragedia, que se puede prevenir^{1,4,7,8,11,13,14}.

Manifestaciones clínicas

Puede empezar como placas rojas o blanquecinas (eritroplasia y leucoplasia respectivamente) que produce pocos síntomas por lo que es difícil distinguir entre una lesión no maligna de una maligna, debiendo hacer un diferencial con:

- Úlcera aftosa
- Infecciones por herpes simple
- Lesiones sifilíticas
- Eritema exudativo multiforme
- Síndrome de behcet (úlceras dolorosas múltiples y recidivantes, asociadas a úlceras oculares, peneanas o vulvares)
- Carcinoma de células escamosas

Hay que tener en cuenta que una placa que presente fisuras tiene más posibilidad de ser un carcinoma. El paciente puede presentar además: odinofagia, disfagia, disfonía; en ocasiones otalgia y masas a nivel de boca o cuello^{2,3,6,7,9,12,13,14}.

Clasificación

El TNM es el sistema de clasificación para el tamaño del tumor y el estadio en que se encuentra y el probable tiempo de vida. Cuadro 1^{3,4,7,13}.

Cuadro 1

Definición del tnm
Categorías de los tumores malignos de la cavidad oral *
T-tumor primario
TIS: Carcinoma <i>IN SITU</i> .
T1: Tumor de 2cm o menos de diámetro.
T2: Mayor a 2cm pero no más de 4 cm. de diámetro.
T3: Tumor mayor a 4cm
N-ganglios regionales
NO: no ganglios cervicales clínicamente palpables o palpables pero no se sospecha metástasis.
N1: ganglios cervicales homolaterales palpables clínicamente, se sospecha metástasis.
N2: ganglios cervicales contralaterales o bilaterales clínicamente palpables; se sospecha metástasis.
N3: ganglios clínicamente palpables; se sospecha metástasis.
M-metástasis a distancia
MO: no metástasis a distancia.
M1: clínica y/o radiológicamente evidencia de metástasis a otros sitios que no sean los ganglios cervicales.

Fuente: *American Join Committee for Cancer Staging and End Results Reporting, February, 1967.

Los estadios de acuerdo al sistema TMN, se los define así:

Estadio 0: Tis, N0, M0

Estadio I: T1 (menor de 2cm), N0, M0

Estadio II: T2 (Entre 2 y 4cm), N0, M0

Estadio III: T3 (Tumor mayor de 4cm) con N0, M0 o: T1, T2, T3 con N1M0

Estadio IV: T4 (tumor mayor de 4cm con invasión de estructuras adyacentes) N0, M0 o: T, N2 o N3, M0 o cualquier T o N, M1.

La diseminación linfática se realiza principalmente a los ganglios digástricos y submaxilares. Entre 25 y 35% de los pacientes presentan ganglios clínicamente positivos y 5 % son bilaterales.

Tratamiento

La conducta quirúrgica es el tratamiento de elección, el cual varía según el estadio de la lesión. Se realiza hemiglossectomía con vaciamiento ganglionar profiláctico o terapéutico en estadios tempranos. En estadios avanzados se recomienda las resecciones radicales, la glossectomía total y la laringectomía con vaciamiento linfoganglionar del cuello con radioterapia postoperatoria^{10,13}.

La reconstrucción de la lengua puede realizarse con un colgajo miocutáneo del pectoral mayor y rehabilitación para la deglución y el habla.

La radioterapia preoperatoria usualmente se aplica a dosis de 5.000cGy en 5 o 6 semanas; postoperatoria estos valores son de 6.000cGy en 6 semanas o 6.500cGy en 7 semanas, esta aplicación no debe ser mayor de 6 a 12 semanas posteriores a la cirugía.

Los efectos secundarios son: xerostomía, cambios en el sentido del gusto, cicatrización tisular mala, necrosis en tejidos blandos y huesos; a dosis más altas, provoca la muerte del paciente^{2,4,13}.

El papel de la quimioterapia no está adecuadamente definido; pero en casos de enfermedad recurrente posterior a la cirugía, puede reducir significativamente el tumor entre un 20 y 50%. El medicamento más utilizado, por su bajo costo, pocos efectos secundarios y comprobada eficacia es el metotrexato en dosis menores a 200mg/m²; también se aplica cisplatino; su acción es comparable al metotrexato. En caso de enfermedad recurrente se puede usar quimioterapia combinada: metotrexato o cisplatino con 5-fluorouracilo⁴.

En estudio se encuentra la electroquimioterapia en la que se inyecta bleomicina intratumoral, seguido de tratamiento de alto voltaje lo que induce a necrosis del tejido.

Pronóstico

La sobrevivencia a los 5 años de pacientes sometidos a cirugía por carcinoma de lengua es alrededor de 33.4%. Según estadios TNM suele ser la siguiente:

- 64.6% (estadio I) - 28.9% (estadio III)
- 67.5% (estadio II) - 13.1% (estadio IV)

La causa más frecuente de muerte es la recidiva del tumor, al 57 % de los pacientes tratados con éxito les puede suceder dicha recidiva^{12,13,14}.

Reporte de caso

Se trata de un paciente de sexo femenino, de 40 años de edad, procedente de la ciudad de Guayaquil, de profesión licenciada de segunda enseñanza; acude a consulta de medicina general por presentar dolor aproximadamente una semana de evolución y lesión en parte lateral de la lengua; además manifiesta que desde hace aproximadamente un año ha cursado con períodos de disfonía que cedían espontáneamente.

Refiere antecedentes patológicos familiares de cáncer de mama por parte de la madre, cáncer de próstata el padre, carcinoma de piel la abuela materna; ha sido fumadora pasiva por aproximadamente 10 años.

El examen físico de la boca llama la atención masa tumoral exofítica, dura y ulcerada de aproximadamente 2cm en parte inferior de la lengua; no se palpan adenopatías cervicales, siendo derivada al otorrino-oncólogo.

Se realiza Rx. estándar de tórax con el siguiente reporte: no se observa lesiones infiltrativas activas, senos costo diafragmáticos libres, área cardiaca de tamaño normal.

Los exámenes de laboratorio indican:

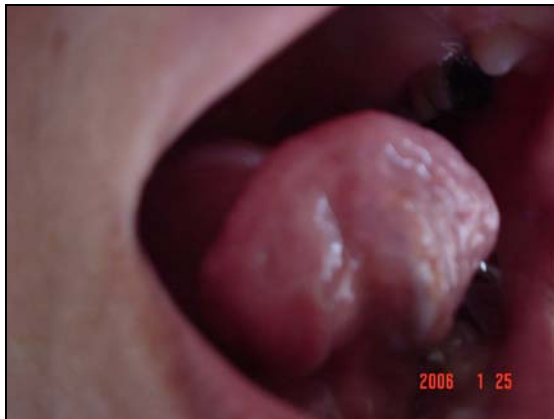- . Glóbulos Blancos: 20.480
- . Glóbulos Rojos: 4.820.000
- . Hematócrito: 33.5%
- . Neutrófilos: 86%
- . Linfocitos 9%
- . Monocitos 5%
- . Plaquetas: 283.000
- . Marcadores Tumorales: C.E.A.: 0.87ng/ml.

Se realiza tratamiento quirúrgico: hemiglosectomía derecha; se recepta muestra ganglionar para biopsia de control por congelación.

El resultado de la biopsia es **CA. EPIDERMOIDE BIEN DIFERENCIADO QUERATINIZANTE, CON BORDES LIBRES DE TUMOR, GANGLIOS SUBDIGÁSTRICOS LIBRES DE TUMOR**, clasificándolo como T: 2 N: 0 M: 0.

Tres meses después de la cirugía, foto 2, se realiza control.

Foto 2



Nótese el espacio dejado por la masa tumoral después de la glosectomía parcial.

Fuente: autor.

- **TAC de maciso facial y cuello:** presencia de pequeñas adenopatías en el collar pericervical, ninguna de ellas supera el centímetro. Estructuras laríngeas de aspecto normal. No se observa hiperplasias glandulares. Calibre de la traquea, normal. En los cortes coronales se observa engrosamiento de la mucosa que tapiza las celdillas etmoidales e hipoplasia de los cornetes. Las paredes del seno maxilar derecho presentan engrosamiento. Coanas libres. No se observa alteración de la apófisis pterigoides.
- **Mamografía bilateral:** mamas en involución. Escaso tejido glandular en los cuadrantes superiores externos. No se observan nódulos, desestructuraciones ni calcificaciones, neoformaciones sospechosas de malignidad. No alteraciones de la piel ni de los pezones. Ganglios axilares izquierdos de morfología conservada. I.D.: mamas dentro de la normalidad.

La paciente se sometió a radioterapia hasta alcanzar una dosis de 6.000 cGy y recibió media ampolla de amifostine (Ethiol) para proteger el tejido que no se está irradiando. Ha pasado 15 meses desde la cirugía y no se ha encontrado recidivas del tumor.

Discusión

El caso que se presenta ha tenido una demora en el inicio del tratamiento de radioterapia debido a una falta de consenso en el uso o no de radioterapia y quimioterapia juntas, pues unos autores concluyen que ésta no es efectiva en este tipo de tumor².

El uso de quimioprolifaxis con isotretinoína a altas o bajas dosis asociado a beta caroteno, en lesiones premalignas de la cavidad oral como la leucoplasia asociada a displasia, ha demostrado eficacia para prevenir la transformación a cáncer invasor en un grupo de pacientes, pero con una alta toxicidad^{6,7}.

Referencias bibliográficas

1. Barrera Fjl, Tamez de León y Col.: Manejo Multidisciplinario del Cáncer de Lengua Móvil. Revista del Instituto Nacional de Cancerología, México, Vol. 45 número 3, Pág. 158-161, 1999.
2. Brennan Joseph, Boyle Jay, Koch Wayne, Goodman Steven y Col.: Association between Cigarette Smoking and Mutation of the p53 Gene in Squamous-Cell Carcinoma of the Head and Neck. New England Journal of Medicine, vol. 332 número 11, Pág. 712-717, 1995.
3. Claude Alexandre: Cáncer de Lengua. Net Doctor <http://www.netdoctor.es/XML/verArticuloMenu.jsp?XML=000498>.
4. De Vita Vincent, Hellman Samuel, Rosenberg Steven: Cancer Principles & Practice of Oncology. 3ª edición. Editorial J.B. Lippincott Company, United States of America, Pág. 488-499, 1989.
5. Fonendo.com: Cáncer Oral: lo que el paciente debe saber <http://www.fonendo.com/noticias/39/2000>.

6. Guidobono Juan, Evertz Mathias, Ríos Jorge y Col.: Carcinoma Epidermoide de Lengua: Revisión de la Literatura <http://www.intermedicina.com/Publicaciones/Pub-03.htm>.
7. Holland James, Frei Emil: Cancer Medicine. 2ª edición, Editorial Lea & Febiger, Philadelphia, Pág. 1671-1675, 1982.
8. Kimar Vinay, Cotran Ranzi, Robbins Stanley: Robbins: Patología Humana. 7ª Edición, Editorial Elsevier, Madrid-España, Pág. 546-547, 2004.
9. Lippman Scott, Batsakis John, Toth Bela y col.: Comparison of Low-Dose Isotretinoin with Beta Carotene to Prevent Oral Carcinogenesis. The New England Journal of Medicine, Vol. 328 número 1, Pág. 15-20, 1993.
10. Lippman Scott, Hong Ki Waun: Molecular Markers of the Risk of Oral Cancer. The New England Journal of Medicine, Vol.344 número 17, Pág.1323-1326, 2001.
11. Martínez Benjamín: Cáncer de la Mucosa Oral <http://patoral.umayor.cl/canmucor/canmucor.html>.
12. Martínez Machuca S, Alonso Babarro A et al, Cambios Epidemiológicos en el cáncer epidermoide de lengua. A propósito de un caso. Medifam Vol.13 N.4, Madrid, Abril 2003.
13. Richtsmeier William: Biologic Modifiers and Chemoprevention of Cancer of the Oral Cavity. The New England Journal of Medicine, Vol. 328 número 1, Pág. 58-59, 1993.
14. Riera Paula, Martínez Benjamín: Morbilidad y Mortalidad por Cáncer Oral y Faringeo en Chile. Revista Médica de Chile, Santiago, vol.133 número 5, pag. 555-563, 2005.
15. Souza Gypsyamber, Kreimer Aimee, Viscidi Raphael y col.: Case-Control Study of Human Papillomavirus and Oropharyngeal Cancer. The New England Journal of Medicine. Vol. 356 Número 19, 1944 -1956, 2007.
16. Suros Batlló J, Suros Batllo A: Semiología Médica Técnica Exploratoria. 7º Edición, Salvat Editores, Querétaro-México, Pág. 383, 1993

Dr. Ángel Vélez Chinga

Teléfono: 593-04-2437456; 098911511

Correo electrónico: angelvelezch@hotmail.com

Fecha de presentación: 28 de septiembre de 2007

Fecha de publicación: 31 de marzo de 2008

Traducido por: Dr. Gonzalo Clavijo E.



UNIVERSIDAD CATÓLICA
DE SANTIAGO DE GUAYAQUIL