
Estenosis de colédoco: reporte de caso

Choledochostenosis: clinic case.

Danilo Espinosa Cucalón *
Julio Campos Saltos *
Reinaldo Ramirez Robinson **
Vladimir Vélez Pazmiño ***
Diego Bucheli García ***
Rafael Carbajal Dela ***

RESUMEN

Se reporta el caso de una paciente de sexo femenino de 24 años de edad que presentó estenosis de colédoco, cuyo cuadro clínico evoluciona durante siete meses a raíz de intervención quirúrgica por colecistectomía. La fistulografía demostró dilatación de las vías biliares intra y extrahepáticas y obstrucción del colédoco. Las estenosis benignas de los conductos biliares ocurren en el 97% de los casos, por lesión accidental durante actos quirúrgicos. En 1 de 400 colecistectomías convencionales, y en 1 de 200 colecistectomías laparoscópicas, se produce un daño a la vía biliar que provoca el desarrollo de la estrechez de la misma.

Palabras clave: Colédocolitiasis. Fistulografía. Coledocotomía. Yeyunostomía.

SUMMARY

Report the case a female patient, with 24 years old that present choledochostenosis, which clinic development for seven month since the surgery for cholecystectomy. The fistulography show a dilation of intra and extrahepatic biliar tract and choledochostenosis. The benign stenosis of the biliar tracts present in 97% of the cases by accidental damage during surgical procedure. In 1 of 400 conventional cholecystectomies and 1 of 200 laparoscopic cholecystectomy, produce a damage of biliar tract that cause a growth of the narrowness.

Key Words: Choledocholithiasis. Fistulography. Choledocotomy. Jejunostomy.

Introducción

La estenosis de la vía biliar constituye una de las complicaciones más graves de la cirugía biliar, por la morbimortalidad que ocasiona y la recurrencia después del tratamiento quirúrgico.

Las estenosis biliares benignas recidivantes, tienen un mal pronóstico; los pacientes evolucionan con episodios de colangitis y sepsis, llegando finalmente a la cirrosis biliar, insuficiencia hepática y la muerte^{2,8}.

La identificación del daño ductal es reconocida en el momento de la cirugía en el 25% de los casos y usualmente el intento de reparación es inmediato³.

En el 35% de los pacientes la injuria se manifiesta en el post-operatorio temprano, ocasionando ictericia o fístulas bilio-digestivas. En los demás pacientes, las estenosis se desarrollan entre los 6 meses a 25 años después de la operación, presentándose generalmente como cuadros icterícos o de colangitis^{2,6}.

Existen diversas técnicas quirúrgicas reparadoras. Muy rara vez es posible realizar la reparación plástica con sutura del conducto y, prácticamente en todos los casos, se procede a anastomosar el conducto distal vascularizado con un asa intestinal. La decisión sobre los segmentos que se van a unir, está basada en la necesidad de evitar la tensión en

* Cirujano adscrito hospital "Luis Vernaza" Profesor de Cirugía, Universidad de Guayaquil, Ecuador.

** Cirujano auxiliar hospital "Luis Vernaza" Profesor Cirugía, Universidad Católica de Santiago de Guayaquil, Ecuador

*** Alumnos de 5to Año, Facultad de Ciencias Médicas, Universidad de Guayaquil, Ecuador.

el sitio de la anastomosis, pues de lo contrario, el fracaso es inminente. Esta consideración limita generalmente el uso de duodeno, prefiriéndose la anastomosis colédoco o hepatoyeyunal en "Y" de Roux. Otra determinante del pronóstico de la reconstrucción biliar, la constituye el sitio de la estrechez, siendo la zona hiliar la que presenta mayores dificultades técnicas que se ven acentuadas por la presencia de retracciones y áreas de fibrosis, las cuales enmascaran importantes estructuras vasculares y biliares, cuando se han efectuado cirugías previas^{1,5,8}. Estas técnicas alcanzan, en manos de un cirujano experimentado, un éxito reparador del 65-85% en el primer intento. Sin embargo, del 10 al 30% de estos pacientes reestenosan y, conforme aumenta el número de intervenciones quirúrgicas, el porcentaje de éxito va disminuyendo, y la mortalidad alcanza el 7-13% en relación al deterioro clínico^{4,9}.

Reporte del caso

Paciente de sexo femenino de 24 años de edad, presenta cuadro clínico de 7 meses de evolución posterior a colecistectomía realizada en clínica particular el 26/02/04, presentando posteriormente ictericia y rash. Es reingresada con diagnóstico de estenosis de colédoco.

El 01/06/04 se realiza exploración de vías biliares + anastomosis colédoco-duodenal + colocación de Dren de Kher; 10 días después presenta dolor y distensión abdominal, fiebre e ictericia, por lo que ingresa a casa de salud particular con diagnóstico de peritonitis, donde se realiza el 02/07/04 laparotomía exploradora + reubicación de Kher + lavado y drenaje de cavidad. (Figura 1).

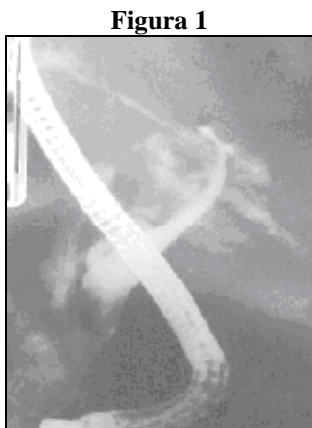

Figura 1

Figura 1: CPRE con evidencia de colédoco dilatado y obstrucción distal.

Fuente: www. encolombia.com.

Posteriormente presenta malestar abdominal, hiporexia, febrícula y acolia. La controlan por consulta externa del hospital Luis Vernaza, donde realizan fistulografía que demuestra claramente una obstrucción distal de la vía biliar extrahepática. El drenaje biliar por dren de Kher es de aproximadamente 1000c.c. al día.

Los resultados de los exámenes de laboratorio demostraron aumento de GOT, GPT y FOSFATASA ALCALINA, así como también leucocitosis y neutrofilia. El día 06 de octubre de 2004, es intervenida quirúrgicamente. Su diagnóstico pre-operatorio fue estenosis de colédoco. Se realizó re-exploración de las vías biliares + Hepático-yeyunostomía T-L en Y de Roux. (Figura 2).

Figura 2

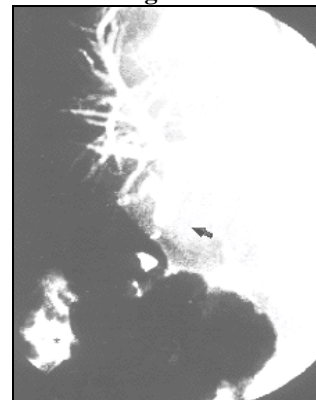


Figura 2: se aprecia la represión por el contraste del árbol biliar tras la posición transparietal y la desviación posterior del mismo hacia el ángulo hepático del colon (*) fístula biliocolónica. En el colédoco se observa la zona de estenosis (flecha) con microcálculos en su interior.

Fuente: www. telesalud.ucaldas.edu.ec.

Los hallazgos fueron adherencias entero-parietales, entero-epiploicas y entero-hepáticas, estenosis de anastomosis colédoco-duodenal, Dren de Kher en conductos hepáticos derecho e izquierdo.

El procedimiento realizado consistió en incisión de Kocher en hoja de laurel para reseca cicatriz anterior. Se libera las múltiples adherencias producto de los tres procedimientos anteriores; se logra llegar hasta la anastomosis hepático-duodenal procediendo al corte de la misma, se individualiza el hepático-remnente de la placa hiliar, la misma que se diseca, se libera la vena porta en su parte posterior obteniendo un hepático en buenas condiciones por la anastomosis. Se reseca el tejido fibroso producto de la anastomosis

hepático-duodenal, y se sutura en dos planos el duodeno en forma transversal, pasando previamente una sonda yeyunal de flexiflo, (figura 3) la misma que se dirige hasta el asa proximal a 30cm del ángulo de Treiz.

Figura 3

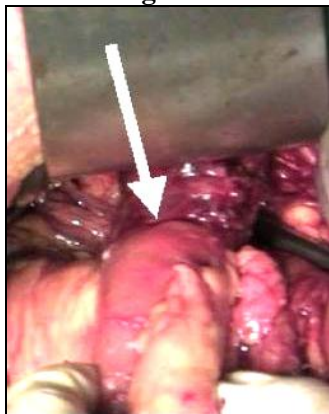

Figura 3: sonda de Flexi Flo en duodeno para alimentación enteral precoz.

Fuente: www.medicosecuador.com

Se corta el asa yeyunal con el hepático, la misma que se realiza en un sólo plano con puntos de vicryl 3.0 separados tanto el anterior como el posterior, y se fija el asa yeyunal a la placa hiliar, habiendo cerrado previamente el extremo de la misma con vicryl 3.0. El asa distal; se anastomosa en el asa proximal a 50cm de la anastomosis, pasando previamente hacia el asa distal, esta sutura se realiza en dos planos vicryl 3.0. (Figura 4). Se lava la zona operatoria, se realiza hemostasia, se coloca drenes de penrose en el espacio subhepático, y en la zona de la anastomosis y se cierran los planos de la pared en forma convencional.

Figura 4

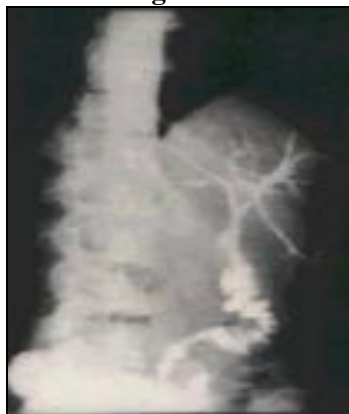

Figura 4: colédoco yeyunostomía término-terminal para restablecer la continuidad de las vías biliares.

Fuente: www.iatm.com.

Discusión

Las estenosis biliares benignas ocurren en un 97% de los casos por lesión accidental durante los actos quirúrgicos. En una revisión de 958 pacientes, Warren y col encontraron que el 97% de las estrecheces biliares estaban relacionadas con cirugía biliar electiva¹

Las estenosis son probablemente causadas por trauma directo al tracto biliar, o por interrupción del riego sanguíneo, con la isquemia subsecuente¹⁰.

La ocurrencia del daño ductal es reconocida en el momento del acto quirúrgico en aproximadamente el 25% de los casos y, por lo general, la reparación se intenta inmediatamente^{3,7}. En el postoperatorio inmediato, el 33% del grupo de pacientes desarrollarán sus estenosis después de los 6 meses a 25 años o más y, usualmente, se manifestarán por colangitis o ictericia. Si estas estrecheces no son corregidas, los pacientes cursarán con cuadros obstructivos a repetición, cirrosis biliar y muerte por sepsis o insuficiencia hepática^{4,5,9}.

Conclusión

La reparación quirúrgica reportada con diversas técnicas, se logra en el 65-85% de los pacientes. Muchos factores influyen el resultado de la cirugía, tales como:

- El grado de colangitis, pericolangitis y la cicatrización periductal.
- El número de intentos reparativos previos.
- La localización anatómica de la estenosis.
- El intervalo entre la injuria y la reparación.
- La experiencia y habilidad técnica del cirujano.

El primer intento de reparación quirúrgica es el que ofrece la mayor posibilidad de éxito. Después del tercer intento el éxito alcanzado no llega al 60%.

La anastomosis colédoco-yeyunal con reconstrucción en "Y" de Roux, tiene mejores resultados que la colédoco-duodenostomía, las anastomosis término-terminales del conducto biliar y que la anastomosis ductal intrahepática. La estrechez se resuelve mejor cuando existe suficiente conducto biliar-remanente que permita una anastomosis de mucosa a mucosa libre de tensión.

La reparación quirúrgica está asociada a un 25% de morbilidad y 13% de mortalidad en relación a la presentación de estos pacientes con daño hepático, hipertensión portal y colangitis. En la mayoría de los pacientes con estenosis post-quirúrgica, la complicación por sepsis es corriente por la colonización bacteriana en el conducto biliar.

Las estenosis recurrentes luego de la cirugía en el 10-30% de los pacientes. Dos tercios de estos casos se presentan dentro de los 2-3 años después de la última cirugía, el 80% dentro de los 5 años y algunos demoran hasta 20 años, lo que implica la necesidad de seguimiento a largo plazo.

De acuerdo con los estudios realizados por Molnr y Stockum¹⁰ en pacientes con estrechez de anastomosis bilio-entéricas, localizadas a nivel del hilio hepático, la experiencia ha sido bastante buena, obteniéndose en todos una excelente respuesta al tratamiento de colangioplastia percutánea. La dilatación percutánea de las estenosis biliares es un procedimiento seguro, con pocas complicaciones y de bajo costo. Para aquellos pacientes con intentos reparativos quirúrgicos previos, resulta la mejor, y a veces, única alternativa de tratamiento, más aún si existen factores que incrementen el riesgo de cirugía como colangitis o daño hepático.

Aunque el tiempo y esfuerzo de este procedimiento es considerable, el tratamiento de esta patología benigna por su origen, pero maligna por su curso, es extraordinariamente recompensado.

Referencias bibliográficas

1. Warren KW, Mountain JC, Midell AL: Management of Strictures of biliary tract. Surg Clin North Am 51: 711-731, 1971.
2. Pitt HA, Miyamoto T, Parapatis SK, Tompkins RK: Factores influencing outcome in patients with post-operative biliary strictures. Am J Surg 144: 14-21, 1982.

3. Kalman PG, Taylor BR, Langer B: Iatrogenic bile-duct Strictures. Can J Surg 25: 321-324, 1982.
4. Way LW, Bernohoft RA, Thomas MJ: Biliary Stricture. Surg Clin North Am 61: 963-972, 1981.
5. Gold MS, Glerdman ML: Management of biliary Strictures. In: Nayarina JS. Delaney JP, eds. Advances in hepatic, biliary and pancreatic surgery. Chicago: Year Book 309-317, 1985.
6. Henry ML, Carey LC: Complications of cholecystectomy. Surg Clin North Am 63: 1191-1204, 1983.
7. The Southern Surgeons Club. A prospective analysis of 1518 Laparoscopic cholecystectomies. N Eng J Med 324: 1075-1078, 1991.
8. Sabinston: Tratado de patología quirúrgica. Nueva Editorial Interamericana, México 1974.
9. Gallecher DJ, Kadir S, Kaufman SL, et al: Percutaneous dilation of benign biliary strictures. Radiology 163: 625-628, 1987.
10. Molnr W, Stockum AE: Transhepatic dilation of choledocoenterostomy strictures. Rad 129:59, 1978

Dr. Reinaldo Ramírez Robinson.

Sr. Vladimir Vélez Pazmiño.

Teléfono: 593-04-2348514; 09353344

Correo electrónico: vlad_19@hotmail.com

Fecha de presentación: 12 de Noviembre de 2004

Fecha de publicación: 31 de julio de 2006

Traducido por: Srta. Brenda Gilbert, estudiante X ciclo, carrera de Medicina.



UNIVERSIDAD CATÓLICA
DE SANTIAGO DE GUAYAQUIL