

---

# Síndrome de aspiración meconial.

## Meconium aspiration syndrome.

Norka Cabrera Beltrán\*  
Marcos Alcántaro Montoya\*\*  
Hamilton Lama Tapia\*\*\*

---

### RESUMEN

Normalmente el meconio es la primera excreción intestinal del recién nacido y está compuesto por células epiteliales, pelo fetal, moco y bilis. Sin embargo, el estrés intrauterino puede causar la evacuación in útero de meconio hacia el líquido amniótico. Después de su evacuación el líquido amniótico teñido por el meconio puede ser aspirado por el feto in útero o por el recién nacido durante el trabajo de parto y el parto. La aspiración del meconio puede causar la obstrucción de la vía aérea y una reacción inflamatoria intensa, lo que determinará una dificultad respiratoria severa. La presencia de meconio en el líquido amniótico es un signo que advierte sufrimiento fetal y que exige una supervisión cuidadosa del trabajo de parto con una adecuada evaluación de la salud fetal.

**Palabras clave:** Meconio. Aspiración. Obstrucción. Líquido amniótico. Distrés respiratorio.

### SUMMARY

Normally a meconium is the first intestinal secretions of new born and is composed of epithelial cells, fetal hair, mucus and bile. But the intrauterine stress can cause the evacuation in uterus of meconium to amniotic fluid. Before of evacuation of amniotic fluid stain with meconium can be aspired by a fetus in uterus or by a new born during labor. The aspiration of meconium can cause an obstruction of area pathway and a inflammatory reaction, with a several difficult y respiration. The presence of meconum in the amniotic fluid is a sign of advertisement of fetal distress and demands a careful labor and correct evaluation of fetal health.

**Key words:** Meconium. Aspiration. Obstruction. Amniotic fluid. Respiratory distress.

---

### Definición

El síndrome de aspiración meconial (SAM) se manifiesta con distrés respiratorio y es producido por la aspiración de líquido amniótico (LA) teñido con meconio intra útero o intra parto.

Constituye una causa de morbimortalidad en el recién nacido, principalmente en el niño a término y postérmino.

### Incidencia

En el 5-20% de los nacimientos puede observarse que el líquido amniótico está teñido de meconio, pero el síndrome suele afectar sólo a los recién

nacidos a término o postérmino (1-0,4% de los RN vivos) siendo muy raro que ocurra en RN pretérmino (si aparece en prematuros se debe excluir infección por listeria).

Un 5% de estos niños presentan un síndrome de neumonía por aspiración meconial y, de ellos, el 30% requiere ventilación mecánica y un 5-10% puede morir<sup>5</sup>; 5-10% desarrollan Hipertensión Pulmonar Persistente (HPPN).

El problema de asfixia y aspiración de meconio son conjuntos y posiblemente la asfixia es la causa más frecuente de aspiración meconial.

**Factores de riesgo para SAM.**

1. Hipoxia aguda intraparto.
2. Hipoxia perinatal crónica.
3. Frecuencia cardíaca fetal anormal.
4. Recién nacidos pequeños para la edad gestacional.
5. Perfil biofísico igual o menor a 6.
6. Historia materna:
  - a) Embarazo prolongado.
  - b) Preeclampsia – eclampsia.
  - c) Hipertensión materna.
  - d) Diabetes mellitus materna.
  - e) Tabaquismo importante, enfermedad respiratoria crónica o enfermedad cardiovascular de la madre.
  - f) Hemorragia materna, hipotensión.
  - g) Abruption placentario.
  - h) Insuficiencia placentaria crónica.

**Fisiopatología**

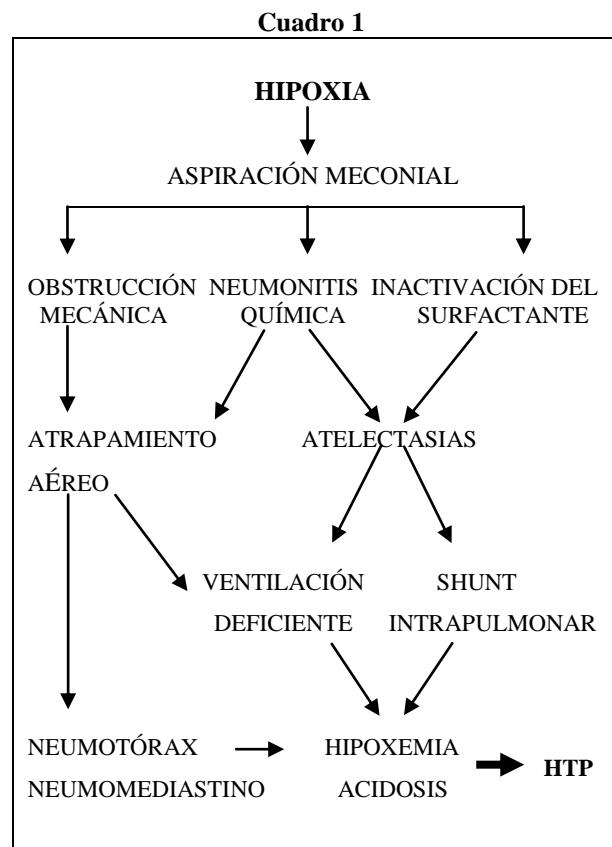
**A.- Evacuación del meconio in-útero.-** La asfixia y otras formas de estrés intrauterino pueden causar un aumento del peristaltismo intestinal, con relajación del esfínter anal externo y evacuación de meconio. El efecto de la hipoxia intrauterina sobre el peristaltismo y el tono esfinteriano parece aumentar con la edad gestacional<sup>1</sup>.

**B.- Aspiración de meconio.-** Después de la evacuación de meconio en el líquido amniótico, las respiraciones jadeantes del feto asfixiado, ya sea in útero o durante el trabajo de parto, pueden determinar la aspiración del líquido amniótico teñido con meconio hacia las vías aéreas grandes del pulmón. El meconio espeso provoca obstrucción de la vía aérea, lo que ocasiona dificultad respiratoria.

**1.- Obstrucción de la vía aérea.-** Con la aspiración distal de meconio puede ocurrir una obstrucción parcial o total de la vía aérea. En las áreas de obstrucción total se desarrollan atelectasias; en cambio, en las áreas de obstrucción parcial ocurre un fenómeno valvular que ocasiona atrapamiento aéreo e hiperinsuflación pulmonar. El atrapamiento aéreo aumenta el riesgo de escape de aire del 21 al 50%.

**2.- Neumonitis química.-** Finalmente, se desarrolla neumonitis intersticial y química, con edema bronquiolar y estrechamiento de las vías aéreas de pequeño calibre. La ventilación desigual debida a áreas de obstrucción parcial y neumonitis sobreagregada produce retención severa de dióxido de carbono e hipoxemia.

La resistencia vascular pulmonar aumenta como resultado de la hipoxia, la acidosis y la hiperinsuflación de los pulmones (cuadro 1). El aumento de la resistencia vascular puede conducir a un cortocircuito de derecha a izquierda auricular o ductal y a una mayor desaturación.



**Cuadro 1.:** Fisiopatología del S.A.M. tomado de Avery GB, Flecher MA, Mc. Donald: Neonatología. Fisiopatología y manejo del recién nacido<sup>1</sup>.

**Presentación clínica**

Es variable. Los síntomas dependen de la severidad de la lesión hipóxica y de la cantidad y de la consistencia del meconio aspirado. Es frecuente que su inicio clínico sea precoz, progresivo a lo largo de 12 a 24 horas, con hipoxemia<sup>6</sup>.

## A.- Características generales

**1.- Del niño.-** Los neonatos con líquido amniótico teñido con meconio suelen mostrar signos de posmadurez; son pequeños para la edad gestacional y tienen uñas largas, piel descamada teñida con pigmento amarillo o verde y cordón umbilical teñido de meconio<sup>22</sup>. Estos niños pueden presentar depresión respiratoria en el momento de nacer, con escaso esfuerzo respiratorio y tono muscular disminuido si ha existido una asfisia perinatal importante<sup>8</sup>.

**2.- Del líquido amniótico.-** El meconio presente en el líquido amniótico varía en cantidad, aspecto y consistencia, desde una pequeña hasta una gran cantidad y desde un líquido fino teñido de verde, hasta un líquido espeso en "sopa de guisantes"<sup>7</sup>.

**B.-Dificultad respiratoria.-** El neonato que ha aspirado meconio hacia las vías aéreas distales, pero que no tiene obstrucción total de la vía aérea, manifiesta signos de dificultad respiratoria secundarios a una resistencia elevada en la vía aérea y atrapamiento de aire, es decir taquipnea, aleteo nasal, retracción intercostal y cianosis. Algunos recién nacidos que no experimentan una obstrucción aguda de la vía aérea pueden tener una presentación retardada, con una dificultad respiratoria inicial sólo leve que se torna más grave horas después del parto, cuando se desarrolla la neumonitis química<sup>23,24</sup>.

**C.-Otras anomalías pulmonares.-** Puede haber un notable aumento del diámetro anteroposterior del tórax si se desarrolla atrapamiento aéreo<sup>9</sup>. En caso de atrapamiento aéreo la auscultación revela intercambio aéreo disminuido, es decir, estertores variables, roncus y sibilancias. Desde un punto de vista práctico, el SAM clínicamente se clasifica en<sup>6</sup>:

- Leve.-** discreta polipnea, hiperinsuflación torácica. No existe alteración en la  $PO_2$  ni en la  $PCO_2$   $FiO_2 < 0,4$ .
- Moderada.-** hipercarbia, cianosis. Necesidad de  $FiO_2$  progresivamente creciente en las primeras 12-24 horas, incluso VM. Pueden desarrollar neumotórax o insuficiencia cardíaca hipóxica e HPPN.
- Grave.-** Hipoxemia e hipercarbia desde el nacimiento, que precisa VM con  $FiO_2$  altas y

medidas de soporte cardiovascular. Desarrollan un cuadro de HPPN. Auscultación: roncus y estertores diseminados.

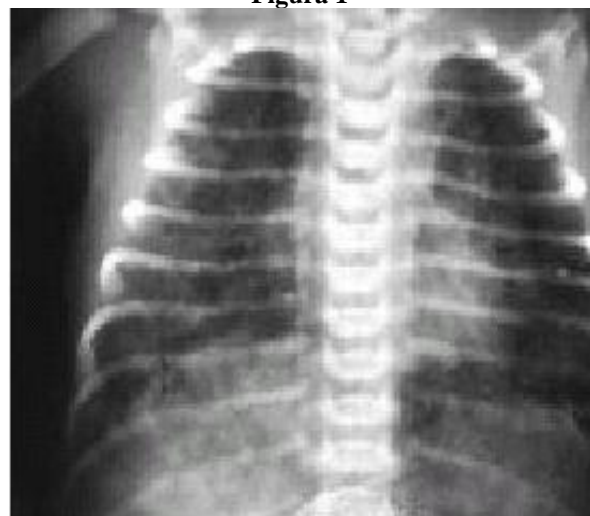
## Diagnóstico

**A.- Clínico.-** Debe sospecharse ante un distrés respiratorio de comienzo precoz en un neonato con hipoxia intra parto que precisó reanimación laboriosa, observándose meconio en tráquea e impregnación meconial de piel y cordón umbilical<sup>4</sup>.

**B.- Estudios de laboratorio.-** Es característico que los niveles de gases en sangre arterial revelen hipoxemia. La hiperventilación puede producir alcalosis respiratoria en los casos leves; pero los lactantes con enfermedad grave suelen manifestar acidosis respiratoria con retención de dióxido de carbono, debido a obstrucción de la vía aérea y neumonitis. Si el paciente ha sufrido una asfisia perinatal grave se observará acidosis respiratoria y metabólica combinada.

**C.- Estudios radiológicos.-** La radiografía de tórax típica muestra hiperinsuflación de los campos pulmonares y diafragmas aplanados. Hay infiltrados focales irregulares y gruesos con líquido pulmonar aumentado alternando con zonas hiper aireadas (imagen en panal de abejas; figura 1). Puede haber neumotórax o neumomediastino en el 10-40% de los casos. La gravedad de los hallazgos radiológicos no siempre puede correlacionarse con la enfermedad clínica<sup>2</sup>.

Figura 1



**Figura 1:** imagen en panal de abejas del S.A.M.  
**Fuente:** Academia Americana de Pediatría (2000 AAP)

## Tratamiento

**1.- Prevención de la emisión de meconio intra útero.**- Los obstetras con un control riguroso de la monitorización del embarazo y del parto, pueden evitar la posmadurez y la hipoxia. En cierta medida la frecuencia elevada de SAM demuestra mala calidad perinatólogica<sup>3</sup>.

**2.- Prevención de la aspiración de meconio.**- Desde que se sepa que el LA es meconial se avisará al obstetra y al pediatra para actuar de la siguiente manera<sup>11</sup>:

- El obstetra limpiará y aspirará de meconio la faringe y fosas nasales; se debe aspirar cuidadosamente la nariz, boca y faringe, apenas sale la cabeza a través del canal del parto, y antes que haya salido el tórax, con una sonda de Lee 10 French<sup>12,13</sup>.
- Tras cortar el cordón y antes que el niño respire en la cuna radiante de reanimación, se debe visualizar la hipofaringe y aspirar el meconio que quede; el pediatra debe realizar una aspiración adecuada del meconio que exista en boca con sonda adecuada (French n° 8 o 10) o directamente con tubo endotraqueal antes que el RN inicie su respiración espontánea. La intubación y aspiración endotraqueal solo se recomienda en todo recién nacido, con meconio espeso que nacen deprimidos (no vigorosos), eligiendo el diámetro del tubo según el peso y/o la edad gestacional (cuadro 2).

**Cuadro 2**

Tamaño del tubo (MM) gestacional	Peso	Edad
(Diámetro interno)	(g)	(semanas)
2.5	Abajo 1.000	Abajo 28
3.0	1.000 - 2.000	28 - 34
3.5	2.000 - 3.000	34 - 38
3.5 - 4.0	Arriba 3.000	Arriba 38

**Cuadro 2.:** Elección del tubo endotraqueal en base al peso y/o edad gestacional.

**Fuente:** Academia Americana de Pediatría, Asociación Americana del Corazón, Programa de Resucitación Neonatal (2000 AAP/AHA).

- Controlar la situación general del niño. Realizar las maniobras anteriores antes que la bradicardia sea significativa. Si el niño estuviera grave, se le dejaría intubado. Si por el contrario el niño llorara y estuviera estable, no se realizarían más maniobras. En ambos casos se ubicará al RN en el servicio de Neonatología. Es fundamental realizar la limpieza de la tráquea antes de que el niño respire y desde luego, siempre antes de ponerle en ventilación a presión positiva<sup>17</sup>.

Estos RN a menudo han sufrido asfixia perinatal grave, por lo que corren riesgos de edema cerebral, insuficiencia renal y otras múltiples complicaciones hipóxico-isquémicas que se deben considerar; por ello es necesario manejarlos en una unidad de cuidados intensivos, cuidando mantener un adecuado balance hidroelectrolítico y adecuada pO<sub>2</sub><sup>10</sup>.

### Tratamiento del SAM Leve

- Si el RN presentara buen estado general, incluso con Rx de tórax anormal, se le colocará en incubadora, en posición de trendelenburg y se realizará fisioterapia eficaz.
- Abrir hoja de control de distrés respiratorio y valorarlo de forma horaria. Tener en cuenta que si hubiera auténtica aspiración pulmonar de meconio, estos niños se agravan en las primeras 36 horas. Por ello hay que vigilarlos permanentemente, hasta su estabilización cardiorrespiratoria.
- Alimentación oral o por SNG si la FR es <60 rpm. Si la FR es >90 rpm suspender la alimentación oral, colocar SNG abierta y goteo IV (19-20).

### Tratamiento del SAM Grave

- Ventilación mecánica ajustándose a los requerimientos del RN<sup>15</sup>. La ventilación mecánica es difícil y compleja por la gran inestabilidad, con frecuentes episodios de hipoxemia e hipercapnea, que empeoran su crítica situación hemodinámica.
- Cateterismo umbilical. Una vez cateterizado, determinar biometría hemática completa (BHC), gasometría, calcemia, glicemia, hemocultivo

(búsqueda de infección). Recoger muestras para otros cultivos según pauta habitual.

- Fisioterapia y aspiración de faringe y/o del tubo endotraqueal (TET), cada 30 minutos, las primeras 2 horas y posteriormente cada hora, las 10 horas siguientes. Más tarde según necesidad<sup>16,17</sup>.
- Mantener en trendelemburg y posturar frecuentemente.
- Monitorización de frecuencia cardiaca (FC), frecuencia respiratoria (FR), tensión arterial (Ta), Saturación arterial de oxígeno, diuresis, y eventual presión venosa central (PVC).
- Si se sospechara infección, pauta de antibióticos. Descartar la posibilidad de infección por E. coli en recién nacido (RN) a término y por listeria, en RN pretérmino.
- Tratamiento eficaz de la acidosis metabólica, hipoglucemia e hipocalcemia si las hubiera.
- Si convulsionara, se administrará terapéutica antifímica en base al peso.
- Líquidos: 60 cc dextrosa (Dw) 10% + 1cc Ca / Kg/24 h. Aumentar la cantidad según polipnea.
- Recordar que estos niños necesitan mayores presiones de inspiración que la enfermedad de membrana hialina (EMH, 30-35 cmH<sub>2</sub>O), que el PEEP debe ponerse entre 4- 5 y que la FR del ventilador, puede elevarse hasta 80 rpm<sup>14</sup>.
- A pesar de estas medidas, a veces los RN tienen hipertensión pulmonar persistente (HPPN) y no mejoran sus gasometrías. En tal caso valorar la administración de tolazolina y si fallara, alta frecuencia u óxido nítrico.

Aunque poco probable, si es posible se debe evitar la ventilación con presión positiva, dada la alta incidencia de ruptura alveolar<sup>25</sup>. La ventilación mecánica debe reservarse para recién nacidos con apnea o que sean incapaces de mantener pO<sub>2</sub> superior a 50 mm Hg con FiO<sub>2</sub> de 80%. Se debe brindar un tiempo espiratorio adecuado para evitar un PEEP inadvertido, mayor atrapamiento aéreo y rotura alveolar<sup>18</sup>. Resulta importante evitar

cambios bruscos en oxemias por la gran labilidad de la vascularización pulmonar<sup>3,4</sup>.

Si bien parece discutible el uso de antibióticos en forma rutinaria, se debe vigilar y tratar oportunamente la eventual infección, recordando que el meconio favorece el crecimiento bacteriano.

En recién nacidos con S.A.M. masivo e hipertensión pulmonar persistente, el manejo con ventilación de alta frecuencia y óxido nítrico ha mejorado su pronóstico; la incorporación de oxigenación con membrana extracorpórea, (no disponible aún en nuestro medio) se muestra como un arma prometedora en el manejo de este tipo de pacientes.

La inactivación del surfactante por el propio meconio y/o por la coexistencia de edema pulmonar, hace suponer que algunos de estos RN se beneficiarían de la administración de surfactante. En este sentido, están en marcha estudios corroborativos para demostrar la efectividad de esta nueva arma terapéutica.

### Conclusión

Esta patología, ¡prevenible!, muchas veces pasa desapercibida en nuestros hospitales, sin tomar las medidas precautelarias adecuadas para cada caso según la gravedad que presenten estos recién nacidos. Vemos que esta patología tiene un alto índice de complicaciones y de morbimortalidad cuando no se actúa oportunamente; es importante recordar siempre, que los síntomas de distrés aumentan durante las primeras 24 horas y algunos de estos pacientes requieren ventilación mecánica. El cuadro remite en el espacio de 3-4 días, pudiendo persistir tan solo polipnea.

### Referencias bibliográficas

1. Avery GB, Fletcher MA, Mac Donald MG: Neonatología. Fisiopatología y manejo del recién nacido. 5 ed, Editorial Médica Panamericana, Madrid-España, 487-510, 2001
2. Jimenez R: Neonatología, Procedimientos diagnósticos, 2edic. Corporación para la investigación biológica. Medellín Colombia. 68-76, 1999.

3. Klaus, MH, Fanaroff AA: Care of the high-risk neonate. 5 ed, W B Saunders Company, Philadelphia, Philadelphia- E.E.U.U, 243-276-2001.
4. Mangurten HH: Neonatal Perinatal Medicine. 6 ed, Mosby Year Book, St Louis- E.E.U.U.1997.
5. Nathan L, Leveno KJ, Carmody TJ, et al: Meconium: A 1990s perspective on an old obstetric hazard. Obstet Gynecol 83: 329, 1999.
6. Natal, P, Coroleu, L: Patología respiratoria neonatal. 3 ed., Mosby/Doyma, 89-104 Madrid, España, 2000.
7. Nelson, W: Tratado de Pediatría. 15 ed, Edit. McGraw Hill- Interamericana, México D.F.- México Cap. 87. Pag. 608 – 609.
8. Tapia José Luis, Patricio Ventura Juncá. Manual de neonatología. Editorial Mediterráneo 2000.
9. Quero, J, Jiménez R: Insuficiencia respiratoria del recién nacido. 8 ed, Ergon, Madrid-España, 141-155- 2001.
10. Sánchez L: Oxigenación por membrana extracorporea, ECMO. Experiencia de los primeros 22 casos. An Esp Pediatr 1999; 677-683- 2001.
11. Sunno C, Cosaza TS: Meconium aspiration syndrome without evidence of fetal distress in early labor before elective cesarean delivery: Obstet Gynecol, 5 ed 770707- 1999.
12. Bloom RS: Textbook of neonatal resuscitation. 2 edición Elk Grove Village, 145-149. 2000.
13. Taeush HW: Avery'S DISEASES OF THE NEWBORN, ED 7, WB Saunders, Philadelphia- E.E.U.U, 176-179-2000.
14. Boyton R Bruce, Carlo A Waldermar: New therapy for neonatal respiratory failure, Cap 4, PAG 234 – 235, 1998.
15. Fanaroff Avroy A, Martin Richard J: Neonatal-Perinatal Medicine, 4ta. Edición, MOSBY, Cap 3, Pag. 124- 128. 1991.
16. Clorey P Jhon, Star R. Ann: Manual of Neonatal care, 4<sup>th</sup>. Edit. Chap. 10. Pag. 105 - 110.
17. Werenstein B. Gerald: Handbook of Neonatal intensive. 3th. Edit. 1993.
18. Greenough A. Nuevas tendencias en ventilación mecánica. An Esp Pediatr 56:121-6, 2002.
19. Cloherty, John. Manual de cuidados neonatales 3<sup>a</sup> ed, Masson, barcelona- España, 406-413-2000.
20. Correa José Alberto, Fundamentos de Pediatría, Edit. Corporación Para La Investigación Biológica, Medellín Colombia. Cap. 31, Pag 435 – 438. 2003.
21. Fanaroff AA: Neonatal-perinatal medicine. 6 ed, Mosby, St Louis - E.E.U.U. 400- 407. 2000.
22. Gregory, G.A. Meconium aspiration in infants; A prospective study. Journal Pediatric. 845: 848, 1974.
23. Gomella, T “Neonatología” 3, edición, Argentina. 78 – 84. 1994.
24. Gordon B. Avery “Neonatology”; 1th Edit. Lippincott company 125 –127. 1994
25. Martinon - Torres F, Rodriguez-Nuñez A, Martinon-Sanchez JM. Advances in mechanical ventilation. N Engl J Med; 345: 1133-42001.

**Dr. Hamilton Lama Tapia**

**Teléfonos: 593-04-2364983, 2289796; 099898442**

**Skytel: 515151.**

**Correo electrónico: jotyin77@hotmail.com**

**Fecha de presentación: 29 de abril de 2005**

**Fecha de publicación: 31 de julio de 2006**

**Traducido por: Srta. Brenda Gilbert, estudiante X ciclo, carrera de Medicina.**