

---

# Valor del alcohol absoluto en el tratamiento de los hemangiomas capilares infantiles. Hospital “Dr. Francisco de Ycaza Bustamante”, Guayaquil

## Importance of absolute alcohol in the treatment of infantile capillary hemangiomas. “Dr. Francisco de Ycaza Bustamante” Hospital, Guayaquil

Ricardo Miranda Madinya \*  
Carlos Vásquez Beckmann \*\*

### Resumen

**Tipo de estudio y objetivos:** En el hospital del Niño “Dr. Francisco de Ycaza Bustamante” se realizó un **ensayo clínico controlado y aleatorio** entre el 1 de enero del 2003 al 31 de enero del 2004 con el fin de demostrar que la aplicación del alcohol absoluto intralesional, detiene el crecimiento de hemangiomas capilares.

**Población:** Se escogieron 83 pacientes pediátricos menores de 10 años, en quienes se aplicó dos dosis de 0,5 a 2 mL de alcohol absoluto al 100% intralesional + 1ml de lidocaína. Se incluyeron pacientes sin tratamiento previo, sin enfermedades concurrentes, con posibilidad de control posterior al tratamiento.

**Medidas:** El análisis estadístico para la comparación intergrupo empleó la prueba Z, mediante el programa estadístico STATS.

**Resultados:** Existió mayor regresión de la lesión con aplicación de alcohol absoluto que con cirugía ( $p < 0.001$ ). La administración de corticoides, la embolización selectiva y el vendaje; no lograron la remisión del cuadro hasta la finalización del seguimiento. La presencia de complicaciones también fue mayor en el grupo sometido a tratamiento convencional ( $p < 0.001$ ).

**Conclusiones:** El uso de alcohol absoluto en pacientes pediátricos es una excelente opción de tratamiento temporal, inclusive puede considerarse tratamiento definitivo en ciertos casos o coadyuvante al tratamiento quirúrgico.

**Palabras clave:** Hemangiomas. Alcohol absoluto. Tratamiento.

### Summary

**Type of study and objectives:** A controlled and alleatory clinical study was conducted at the Infantile “Dr. Francisco de Ycaza Bustamante” Hospital during the period January 1<sup>st</sup> of 2003-January 31 of 2004 with the objective of demonstrating that the use of intralesional absolute alcohol, stops the growth of capillary hemangiomas.

**Population:** 83 pediatric patients under 10 years of age were selected, in which 2 doses of 0,5 to 2ml of intralesional absolute alcohol at 100% + 1ml of lidocayne. Patients with prior treatment, concurrent diseases or with possible control post treatment were excluded.

**Materials:** The statistical analysis for the inter group comparison used the Z test under the statistical stats program.

**Results:** There was greater regression of the lesion with the application of absolute alcohol rather than surgical ( $p < 0.001$ ). The use of corticoids, selective embolization and bandaging; did not accomplish remission of the course until the ending of following. The presence of complications was also greater in the group under conventional treatment ( $p < 0.001$ ).

**Conclusions:** The use of absolute alcohol in pediatric patients is an excellent temporal option of treatment, it can even be considered as a definite treatment in certain cases or as a coadyuvant to surgical treatment.

**Key words:** Hemangiomas. Absolute alcohol. Treatment.

---

\* Doctor en Medicina y Cirugía

\*\* Jefe departamento Cirugía General, hospital del Niño “Dr. Francisco de Ycaza Bustamante”. Guayaquil-Ecuador

## Introducción

Los hemangiomas son los tumores benignos más frecuentes; la mayoría aparecen después del nacimiento, presentándose en uno de cada tres RN vivos y el 10 al 12% en menores de un año, aunque se han documentado ciertos casos en los que aparecen de manera congénita. Nuevos estudios han relacionado estas lesiones a defectos en los genes que regulan el crecimiento y la diferenciación celular (p51, p53, p73 y proteína c-fos)<sup>4,11</sup> prematuridad, bajo peso al nacer (<1000g), raza blanca y sexo femenino (6:1)<sup>5</sup>.

Aproximadamente el 80% de los hemangiomas se presentan como una masa única y el 20% en localizaciones múltiples y asociados a invasión en órganos internos<sup>6</sup>. Aparecen habitualmente en piel y tejidos subcutáneos de cualquier parte del cuerpo: cabeza y cuello (70%), tronco (18%) y extremidades (12%), meninges y médula espinal<sup>3</sup>; también se localizan en membranas mucosas de la cavidad oral y labios<sup>17</sup>. Con gran frecuencia se ubican en la región facial, causando deformaciones y complicaciones en ciertos órganos como globo ocular, fosas nasales, cavidad oral y pabellón auricular<sup>3</sup>.

Aproximadamente el 70-80% involucionan espontáneamente por apoptosis; sin embargo, el 20-30% no lo hacen<sup>5,16</sup> por lo que en algunas ocasiones es necesario realizar tratamiento y este depende de varios aspectos: tipo, localización, evolución y extensión. Esto ha limitado de manera considerable, tratarlos con métodos quirúrgicos, no sólo por su vecindad con dichos órganos, sino por la gran vascularización que tienen dichas áreas y los hemangiomas, ya que al intervenirlos pueden causar complicaciones graves que ponen en riesgo la vida de los pacientes. Aproximadamente el 50% de los hemangiomas dejan algún tipo de secuela cutánea tras su involución completa, y el 20% sufren complicaciones<sup>1</sup>.

El tratamiento de primera línea para los hemangiomas de coroides es la terapia fotodinámica usando Verteporfín<sup>10</sup>, porque revierten la exudación, la cual es una complicación muy frecuente; la terapia con láser en hemangiomas subglóticos y ulcerados es segura y efectiva<sup>1</sup>.

En la actualidad existen estudios sobre la aplicación de alcohol absoluto en hemangiomas. Este tratamiento, según la literatura mundial, es empleado en la esclerosis de várices en otras regiones, ajenas a las regiones sobre las cuales se presentan los hemangiomas<sup>7</sup>.

En la consulta externa de cirugía general, en el hospital del Niño "Dr. Francisco de Ycaza Bustamante", la incidencia de hemangiomas es importante, y la mayoría de ellos han sido tratados con cirugía, embolizaciones selectivas, terapia láser, corticoides in situ o vía oral e interferon alfa,<sup>8,13,14,20</sup> pero con pocos resultados sobre todo en aquellos de crecimiento acelerado. Por este motivo se realizó un estudio en este Hospital, con el fin de demostrar que la aplicación del alcohol absoluto intralesional, detiene el crecimiento de hemangiomas capilares.

## Materiales y métodos

Se realizó ensayo clínico controlado en 83 pacientes pediátricos menores de 10 años (24 para el grupo caso y 59 grupo control) escogidos aleatoriamente que fueron atendidos entre el 1 de enero de 2004 al 31 de enero de 2005, en el área de consulta externa de cirugía general del hospital del Niño "Dr. Francisco de Ycaza Bustamante", con diagnóstico de hemangiomas; se incluyeron pacientes sin tratamiento previo, sin enfermedades concurrentes, con posibilidad de control posterior al tratamiento.

En los pacientes del grupo caso se aplicó luego del consentimiento informado por parte de los representantes del menor de edad, de 0,5 a 2 mL de alcohol al 100% intralesional + 1ml de lidocaína con una jeringuilla de 5ml y con aguja de 1mm. Posteriormente se citó al paciente para control, 15 días después se realizó una segunda aplicación con igual dosis y se citó para nuevo control. Finalmente se aplicó una tercera dosis un mes después y se lo citó en 3 meses para observar los resultados finales. Los pacientes del grupo control fueron tratados aleatoriamente mediante métodos convencionales (cuadro 1) y citados a los 15 días y 3 meses para su observación. El análisis estadístico para la comparación intergrupo empleó la prueba Z, mediante el programa estadístico STATS.

**Cuadro 1**

Tratamientos convencionales empleados para el manejo de hemangiomas en pacientes pediátricos del hospital "Dr. Francisco de Icaza Bustamante"

Tratamiento	f	%
Cirugía	37	51%
Observación	31	42%
Corticoides	3	4%
Embolización	1	1%
Vendaje	1	1%
<b>Total</b>	<b>73</b>	<b>100%</b>

Fuente: Departamento de estadística, hospital "Dr. Francisco de Ycaza Bustamante"

## Resultados

Entre los pacientes tratados mediante aplicación intralesional de alcohol absoluto, existió mayor número de hemangiomas con regresión que en el grupo control ( $p < 0.001$ ). Dentro del grupo de tratamiento convencional sólo 16 pacientes ( $n=29$ ) sometidos a tratamiento quirúrgico tuvieron una involución del cuadro hasta la finalización del seguimiento, con la "observación expectante", se obtuvo un total de pacientes, de los cuales, ninguno involucionó. La administración de corticoides, la embolización selectiva y el vendaje, no lograron la remisión del cuadro hasta la finalización del seguimiento. Por último tenemos que, la aplicación de alcohol absoluto in situ, se experimentó en un total de 24 pacientes, de los cuales 75% involucionó durante el tiempo de estudio. La presencia de complicaciones también fue mayor en el grupo sometido a diferentes tipos de tratamiento convencional (25%) que en el grupo caso con apenas el reporte de una complicación (4%), diferencia que también fue estadísticamente significativa ( $p < 0.001$ ) (cuadro 2). Estas complicaciones frecuentemente observadas fueron hemorragias y ulceración para el grupo control y el único reporte para el grupo caso fue la ulceración.

**Cuadro 2**

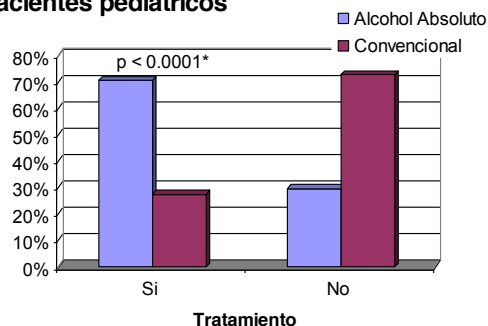
Incidencia de complicaciones según el tipo de tratamiento

Complicación	Tipo de tratamiento			
	Convencional (n=59)		Alcohol Absoluto (n=24)	
	f	%	f	%
Absceso	3	5%	0	0,00
Hemorragia	5	8%	0	0,00
Deshidratación	1	2%	0	0,00
Ulceración	5	8%	1	4%
Otras	1	2%	0	0,00

Fuente: Departamento de estadística, hospital "Dr. Francisco de Ycaza Bustamante"

**Gráfico 1**

Tasa de éxito del tratamiento de hemangiomas y tipo de tratamiento en pacientes pediátricos



\* Valor normal para un valor z:

## Discusión

Los fundamentos para el tratamiento médico de un hemangioma, deben ser: detener el crecimiento del hemangioma, prevenir o revertir cualquier complicación, especialmente, aquellas de riesgo vital, prevenir desfiguramientos residuales permanentes, minimizar los efectos psicológicos en el paciente, padres y familiares<sup>12</sup>. Por este motivo la *observación expectante* tiene gran relevancia, puesto que alrededor del 80% involucionan de manera espontánea; sin embargo en ocasiones se necesita realizar algún tipo de intervención<sup>12</sup>. El manejo quirúrgico muchas veces provoca desfiguraciones, especialmente cuando están involucrados los labios, músculos faciales y maxilares<sup>16</sup>. También ocasionan grandes pérdidas sanguíneas durante el acto quirúrgico. En este caso la aplicación de sustancias esclerosantes, entre las cuales están la pinyangmicina y tetradecil sulfato de sodio, que han sido empleadas sin buenos resultados<sup>15,19</sup>.

Últimamente se utiliza alcohol absoluto intralesional, que esclerosa los vasos sanguíneos; el mecanismo de acción no está esclarecido aún, pero Heiss D., et al.<sup>9</sup> señala que la potente concentración de alcohol, desencadena una gran respuesta inflamatoria que posteriormente produce fibrosis de vasos sanguíneos y por ende involución del tamaño y actividad del hemangioma. Por ahora y como se puede observar en este estudio, el método parece tener buenos resultados en muchos lugares donde ha sido aplicado. También demuestran la eficacia del alcohol absoluto intralesional en la esclerosis de los vasos sanguíneos que nutren a los hemangiomas en

región facial<sup>2,18</sup>, cuero cabelludo<sup>21</sup> e incluso hemangiomas compresivos en la región vertebral.

Como se ha podido comprobar en este estudio, la aplicación de este método conservador parece tener ventajas innegables sobre los métodos tradicionales en el tratamiento de los hemangiomas en pacientes pediátricos, ya que tiene una gran tasa de éxito especialmente en los hemangiomas de tipo capilar o cavernoso. Cada vez más reportes en la literatura avalan su uso, no solo en niños sino en adultos, inclusive a pesar que puede considerarse un tratamiento definitivo en ciertos casos, en otros su empleo podría estar ligado a un tratamiento definitivo como el quirúrgico, disminuyendo el riesgo de complicación por hemorragia.

### Referencias bibliográficas

- Altman RS, Schwartz RA: Childhood cutaneous hemangioma. *Cutis* 72 (3): 201–205, 2003
- Benley JM, et al: A review of common pediatric lip lesions: Herpes simplex/recurrent, herpes labialis, impetigo, mucoceles, and hemangiomas. *Clin Pediatr* 42 (6): 475–482, 2003
- Berenger B, Renvers O: Hemangiomas in childhood. *JAMA* 132-145, 2004
- Chen ZX, Shan SG, Zhang DL, Liu J, Yang Y: The expression of p73 and c-fos protein in hemangioma and its significance. (actualizada 01-05, citada 29.04.05). Disponible en: <http://www.ncbi.nlm.nih.gov>.
- Chiller KG, Passaro D: Hemangiomas of infancy: Clinical characteristics, morphologic subtypes, and their relationship to race, ethnicity, and sex. *Arch Dermatol* 138 (12): 1567–1576, 2002
- Cohem M, et al: Vascular Hemangiomas. *Adv Dermatol* 125 (23): 125-146, 2002
- David LR, Malek MM: Efficacy of pulse dye laser therapy for the treatment of ulcerated hemangiomas: a review of 78 patients. *Br J Plast Surg* 56 (4): 317–327, 2003
- Faguer K, et al: Early surgical treatment of Cyrano-nose haemangiomas with Rethi incisión. *Br J Plast Surg* 55 (6): 498-503, 2002
- Heiss J, et al: Relief of Spinal Cord Compression from Vertebral Hemangioma by Intralesional Injection of Absolute Ethanol. *N Eng J Med* 331: 508–511, 2004
- Jurklies B, et al: Photodynamic therapy using verteporfin in circumscribed choroidal hemangioma. *Br J Ophthalmol* 87 (1): 84–89, 2003
- Kamiya M, Takeuchi Y, et al: Expresión of p73 in normal skin and proliferative skin lesions. *Pathol Inter.* 54 (12): 890-895, 2004. (serie en línea) (citada 29.04.2005). Disponible en: <http://www.blackwell-synergy.com>
- Lam SM, et al: Management of an arteriovenous malformation. *Arch Facial Plast Surg* 5 (4): 334–337, 2003
- Lisa R, et al: Efficacy of pulse laser therapy for the treatment of ulcerated hemangiomas: a review of 78 patients. *British Journal of Plastic Surgery* 56 (4): 317 – 327, 2003
- Onesti GM, et al: Different types of embolization before surgical excision of hemangiomas of the face. *Acta Chir Plast* 45 (2): 55– 60, 2003
- Shou B, et al: Effects of pinyangmycin, dexamethasone and sodium morrhuate injection on treatment of cavernous hemangioma in maxillofacial regions. *Hua Xi Kou Qiang Yi Xue Za Zhi* 18 (1): 40–47, 2000
- Van Alast JA, et al: Pediatric vascular lesions. *J Craniofac Surg* 14 (4): 566–583, Jul 2003
- Van Doorne L, et al: Diagnosis and treatment of vascular lesions of the lip. *Br J Oral Maxillofac Surg* 40 (6): 497–503, 2002
- Waner M, et al: The nonrandom distribution of facial hemangiomas. *Arch Dermatol* 139 (7): 869–875, 2003
- Wang C, et al: Treatment of hemangioma in oral and maxillofacial region with pingyangmycin injection. *Hua Xi Kou Qiang Yi Xue Za Zhi* 18 (5): 317–319, 2000
- Wang LY, Hung HY: Infantile subglottic hemangioma treated by intralesional steroid injection: report of one case. *Acta Paediatr Taiwan* 44 (1): 35–39, 2003
- Zeth A, Estearly N, et al: Hemangiomas in Children. *N Eng J Medicine* 341 (3): 173–181, 2000

**Dr. Ricardo Miranda Madinya**  
**Teléfonos: 593-04-2283819; 095172012**  
**Correo: ricardo\_mirandamd@hotmail.com**  
**Fecha de presentación: 5 de Mayo de 2005**  
**Fecha de publicación: 31 de Julio de 2005**