

---

# Displasia de cadera infantil: valoración ecosonográfica; revisión bibliográfica, a propósito de un caso

## Infantile hip displasia: ecosonographic valuation; bibliographical review, case report

Janeth Arévalo Vera \*  
Yesenia del Rocío Mosquera Carrión \*  
María Fernanda Solano Jiménez \*

### Resumen

*En la actualidad, el diagnóstico de displasia de cadera por ecografía ha ganado una aceptación amplia; se utilizan ultrasonidos en tiempo real, que nos permiten detectar de manera oportuna esta patología; por tal motivo es importante actualizar la forma como se realiza este procedimiento de diagnóstico por imagen y cual es su indicación en recién nacidos con riesgo de esta enfermedad (6, 20).*

*La displasia de cadera Infantil, que consiste en una deformidad del acetábulo, no permite que la cabeza del fémur tenga el contacto adecuado con el mismo.*

*Consideramos que es también la oportunidad de revisar los factores etiológicos, anatomía y técnica sonográfica, mediciones que incluyen ángulos e índice de cobertura.*

*Es importante tener presente que el 15% de caderas ecográficamente anormales pasan inadvertidas en una exploración clínica correcta. Ante ello surge la controversia sobre la conveniencia de practicar sistemáticamente una ecografía de cadera a todos los recién nacidos (6, 9, 16).*

**Palabras claves:** Displasia de cadera, Ecografía, Cobertura acetabular, ángulos alfa y beta, cartílago trirradiado.

### Summary

*At the present time, the diagnosis of hip displasia by ecography has acquired a wide acceptance. Ultrasounds are used in real time, which allows us to detect the illness in a convenient way, this is the reason why it is important to describe the way this diagnosis procedure by image is carried out and its indication on newborns at risk of this illness.*

*The infantile hip displasia consists of a deformity of the acetabulum, which does not allow the head of the femur to be appropriately in contact with its self.*

*We consider that it is also the opportunity to revise the etiologic factors, anatomy and sonographical technique, measures which include angles and covering index.*

*It is important to have in mind that 15% of ecographic abnormalities of hip are unnoticed in a correct clinical exploration well done. This sets controversy about the convenience of a sistematical practice of a hip echography systematically to every single newborn.*

**Key words:** Displasia, Ecography, Covering acetabulum, angles alpha and beta, Cartilage trirradiado.

---

### Introducción

La utilización del ultrasonido para valorar la cadera es una aplicación nueva que ha ganado una aceptación amplia en los últimos años. En pediatría el ultrasonido ofrece información importante en la determinación de la luxación del desarrollo y/o de la displasia de cadera anteriormente denominada luxación congénita de cadera, la misma que es un problema que se manifiesta durante el primer año de vida (4, 6).

La ecografía en tiempo real hace posible valorar la cadera en planos múltiples, tanto en reposo como en movimiento. El ultrasonido puede remplazar los estudios radiográficos y por tanto evitar la exposición a la radiación del lactante pequeño.

### Caso clínico

El presente caso clínico se refiere a una paciente de dos meses, diez y siete días de edad, de sexo

femenino, con antecedentes de haber nacido a término a través de parto distócico, por cesárea anterior y distocia de presentación (podálica), sin complicaciones. Como antecedente patológico familiar: hermana diagnosticada de luxación de cadera a los seis meses de edad. Madre de la niña consulta para realizar control de su hija. Examen físico: RN, activa al manejo. Miembros inferiores, a la inspección simetría de pliegues. A las maniobras de Barlow y Ortolani, ninguna novedad. A la niña se le realiza la ecografía de cadera, para descartar alguna alteración, debido a los importantes antecedentes patológicos personales y familiares en relación a la displasia de cadera. Demostrándose que la cadera izquierda se encuentra luxada y la cobertura acetabular son compatibles con una cadera luxable.

### Displasia de cadera infantil

La displasia de cadera se define como una deformidad del acetábulo en la cual la cabeza del fémur no está en contacto adecuado con el mismo (1). Entre 1,7 y 17 de cada 1.000 recién nacidos vivos presentan una cadera luxable o luxada (6). Si no se tratan, en los doce primeros meses de edad, un 1-1,5/1.000 tendrá luxación congénita de cadera (13, 16).

Existen varios factores etiológicos:

Los **factores mecánicos**, se deben a la falta de espacio en el útero (8) con limitación del movimiento fetal como el oligohidramnios y, alteraciones musculoesqueléticas como es el caso de metatarso varo, tortícolis y escoliosis.

Los **factores funcionales**, se deben a la acción del estrógeno materno sobre la cadera en desarrollo; esta hormona actúa bloqueando la maduración del cartílago, efecto que es más pronunciado en los fetos femeninos.

Otro factor es **el cultural o étnico**, que está relacionado por la forma en que las madres cargan a los RN; es más alta la incidencia de displasia, en los niños cuyas madres, los fajan con las caderas extendidas, posición que no es fisiológica, siendo la ideal la posición en flexión y abducción de las caderas (1, 13).

Entre los factores de riesgo se consideran (6, 2, 5, 10, 17):

### Anatomía sonográfica

La profundidad del acetábulo cartilaginoso corresponde al cartílago trirrariado, la misma que es sonolúcida (3), siendo éste un punto ecográfico importante ya que constituye la porción central y más profunda del acetábulo.

El acetábulo cartilaginoso es en su mayor parte anecoico, mientras que su labio se observa como un borde ecogénico de cartílago fibroso; la cabeza femoral y el trocánter mayor son cartilagosos y son sonotransparentes, ésta sonotransparencia permite visualizar el acetábulo que está situado más profundamente.

### Técnica ecográfica

Las exploraciones ecográficas se deben realizar con transductores de 7.5MHz para los lactantes de hasta 3 meses, y se necesita un transductor de 5 MHz para los niños entre los 3-7 meses de edad. Particularmente nosotros utilizamos un transductor de banda ancha de 5-11 MHz (6, 7, 12, 20).

Todos los estudios se realizan desde la cara lateral o posterolateral de la cadera, moviendo la cadera desde la porción neutra en reposo hasta la flexionada. Para examinar la cadera pediátrica se emplean varias proyecciones: Cuando el transductor se coloca demasiado anteriormente, la línea iliaca está inclinada lateralmente, y si esta demasiado posterior, la línea iliaca muestra algo de concavidad. Cuando el plano no es correcto podría realizarse falsos diagnósticos (6, 18, 15, 20).

**Proyección coronal neutra.** El plano debe mostrar la porción media del acetábulo con la línea iliaca recta superiormente y la punta inferior del hueso iliaco vista medialmente dentro del acetábulo (6). La punta ecogénica del rodete también se debería ver. En una cadera normal la cabeza femoral descansa contra el acetábulo óseo. El techo acetabular debería tener una configuración cóncava y cubrir al menos la mitad de la cabeza femoral. Cuando una cadera está subluxada o luxada, la cabeza femoral gradualmente emigra lateral y superiormente con cobertura progresivamente decreciente de la cabeza femoral (figura 1). En la displasia de cadera, el techo acetabular esta irregular y angulado, y el rodete esta desviado superiormente y se convierte en ecogénico y engrosado (6, 18, 15, 20).

**Figura 1**

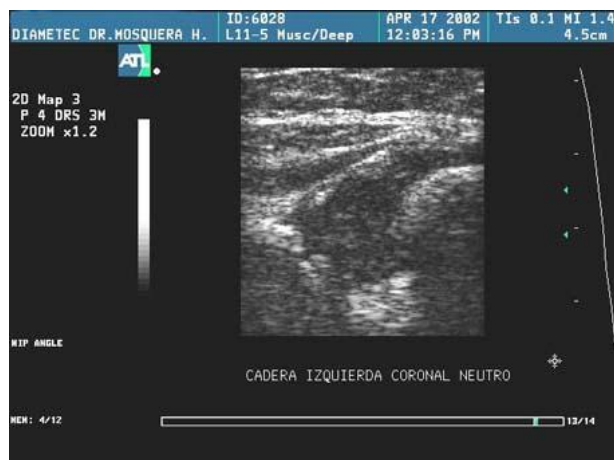

Fig.1: Ecografía de cadera en coronal neutro. Se observa desplazamiento de la cabeza femoral lateral y superiormente.

**Proyección coronal/flexión.** Se mantiene el transductor en plano coronal, mientras se angula la cadera 90°. Por delante de la cabeza femoral se identifica el margen curvilíneo de la diáfisis femoral. Una cadera normal da el aspecto de una “bola en una cuchara”, la cabeza femoral representa la bola y el hueso iliaco es el asidero (1, 6, 18) (figura 2).

**Figura 2**

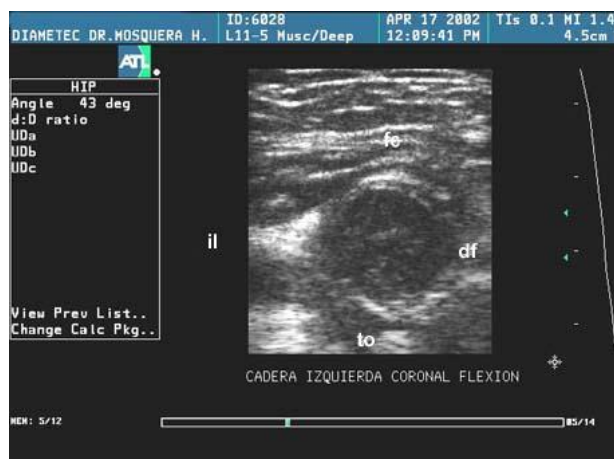

Fig.2: Ecografía de cadera en coronal flexión. Se observa imagen de “bola en una cuchara” il, iliaco; fo, techo fibrocartilaginoso; df, diáfisis; to, techo óseo.

**Proyección transversa/flexión.** Se debe rotar el transductor 90°. La diáfisis ósea y la metáfisis del fémur dan ecos brillantes, anteriores a la cabeza femoral sonoluciente. Los ecos del acetábulo óseo

aparecen posteriores a la cabeza femoral, y en la cadera normal se produce una configuración en “U” alrededor de la cabeza femoral. En caso de una cadera anormal se muestra una cabeza desplazada posterolateralmente y se pierde la configuración en “U” (6, 18) (figura 3).

**Figura 3**

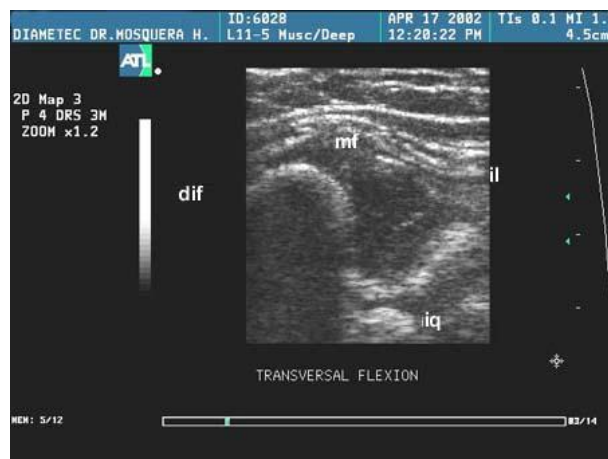


Fig.3: Ecografía de cadera en transversal flexión. Se observa imagen en “U (metáfisis anterior e isquion posterior)”; il, iliaco; iq, isquion; mf, metáfisis.

**Proyección transversa/neutra.** El plano de interés se consigue llevando la pierna hacia abajo a una posición fisiológica neutra. En la cadera normal, muestra a la cabeza centrada sobre el cartilago trirradiado con el pubis anterior y el isquion posterior. En la cadera subluxada la cabeza se desplaza posterolateralmente. Los elementos de la ecografía se parecen a los componentes de una flor, la cabeza femoral representa la flor y los ecos del isquion posteriormente y del pubis anteriormente forman las hojas en su base y el tallo por los ecos que pasan a través del cartilago trirradiado (6, 18, 15, 20).

La parte dinámica de la exploración se realiza en el plano transversal flexión con rastreo en tiempo real utilizando las maniobras de Barlow y Ortolani.

**Mediciones del ángulo acetabular y cobertura acetabular.**

El **ángulo alfa**, corresponde a la cobertura del acetábulo óseo, cuanto más grande el ángulo mayor es la cobertura de la cabeza femoral. La madurez total la indica un ángulo mayor que o

igual a 60° (1). Éste, es el más importante para la valoración de displasia de cadera, y está formado por dos líneas: la línea de base o iliaca que se origina en el vértice del techo triangular cartilaginoso y es tangente a la superficie lateral del ala iliaca; y la línea del techo del acetábulo óseo que se extiende desde el borde inferior del acetábulo hasta el promontorio o punto de transición (figura 4).

**Figura 4**

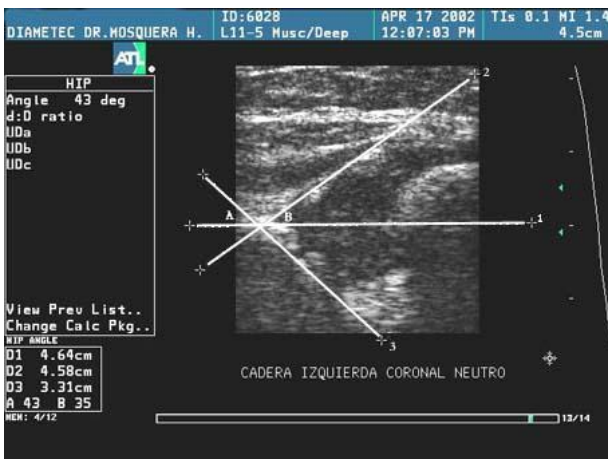

Fig.4: Ecografía de cadera con ángulos alfa 43 grados y beta 35 grados (anormales).

El **ángulo beta**, indica el grado de cobertura del techo cartilaginoso. Cuanto menor sea éste ángulo, mejor será la contención ósea. El ángulo beta se forma entre la línea de base y la línea del techo del cartilago que conecta el labio fibrocartilaginoso al promontorio óseo.

La clasificación de Graf se basa en estas medidas angulares (1, 11).

- Un ángulo alfa mayor que o igual a 60° es normal a cualquier edad.
- Un ángulo de entre 50° y 59° puede ser normal en un lactante de menos de 3 meses (pero necesita seguimiento), pero es anormal en lactantes de más edad.
- Un ángulo menor que 50° es anormal a cualquier edad.

Morin y colaboradores evalúan la porción de la cabeza femoral cubierta por el acetábulo, (cobertura acetabular) la misma que se la calcula utilizando la ecuación  $(d/D) \times 100$  (1). En una imagen coronal de la cadera, d es la distancia entre

la línea de base (la línea iliaca) y la superficie medial de la cabeza femoral, mientras que D es el diámetro máximo de la cabeza femoral (figura 5). Se considera que una cobertura mayor que o igual a 58% es normal y una cobertura menor que 33% es anormal (1, 6).

**Figura 5**

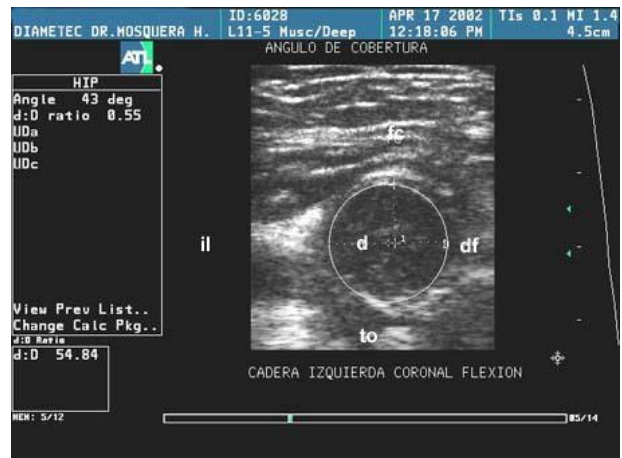

Fig.5: Corte coronal flexión. Cálculo de cobertura. il (iliaco). fc techo fibrocartilaginoso. df diáfisis. to techo óseo (caso clínico).

## Tratamiento

### Pautas de tratamiento hasta los 3 meses de edad

1. **Caderas luxable o subluxables:** Se recomienda el seguimiento (EF+ECO) durante 3 semanas, tiempo en el que suelen estabilizarse. De no ser así se insta un tratamiento con ortesis como el que será explicado a continuación (20, 21).
2. **Caderas luxadas:** Actualmente el tratamiento electivo para las caderas luxadas reductibles consiste en la colocación de una ortesis externa durante un tiempo en general de 3 meses (mayor debe ser el tiempo cuanto mayor es el niño en el momento de iniciar el tratamiento) del tipo de (20, 21):
  - ◆ **ARNÉS DE PAVLIK**, el que tiene por finalidad mantener las caderas en una flexión de entre 90° y 120° y una abducción de entre 30° y 40°, durante dos a tres meses (5). Como las caderas están expuestas cuando el paciente está en el arnés, la ecografía es ideal para evaluar la reducción. Por debajo de los 6

meses, el arnés es suficiente en el 90% de los casos (13, 19).

En los casos de diagnóstico tardío (sobre todo a partir del sexto mes) o en aquellos que no responden bien al tratamiento ortopédico, puede precisarse una cirugía correctora (14).

Las complicaciones (4) derivadas del tratamiento con el arnés que se pueden detectar con la ecografía incluyen, el fracaso de la reducción y la dislocación inferior debido a un exceso de flexión del fémur. La ecografía también es útil durante la reducción cerrada que se realiza con anestesia general (11, 13).

La ecografía Doppler últimamente ha sido utilizada para estudiar la vascularidad de la cabeza femoral del RN y la posible necrosis avascular. Se debe tener presente que en un 15% de caderas ecográficamente anormales pasan inadvertidas en una exploración clínica correcta y su historia no presenta indicadores de riesgo. Ante ello surge la controversia sobre la conveniencia de practicar sistemáticamente una ecografía de cadera a todos los recién nacidos, práctica realizada en algunos países (6, 15).

### Discusión

La mayoría de los casos de displasia de cadera (88%) son el resultado de un acontecimiento tardío en el útero durante el cual fuerzas persistentes actúan contra una cadera que antes estaba bien formada y causan desplazamiento parcial o total de la cabeza de fémur de su ubicación normal originando deformación secundaria del acetábulo, por tanto es de suma importancia realizar un diagnóstico correcto durante las primeras semanas de vida.

Las radiografías pélvicas tiene capacidad limitada en la detección temprana de esta patología es por esto que la ecografía es la técnica de imagen preferida, no solamente por ser una modalidad ideal y específica, para visualizar cartílagos y tejidos blandos sino que también es menos invasiva y cuanta con el beneficio de la exploración en tiempo real durante el examen físico.

El presente caso clínico, nos ha permitido hacer una revisión sucinta, clara, y a la vez actualizarnos

a cerca de la displasia de cadera, pues a través de esta técnica de diagnóstico por imagen, podemos observar, que en éste caso, la cadera izquierda de la paciente, ha obtenido en las mediciones de los ángulos los siguientes valores: ángulo alfa 43 y el beta 35 (figura 2). Mientras que la cobertura acetabular es de 54%, valores compatibles con una displasia de cadera.

### Conclusiones

- La ecografía es la técnica más idónea para detectar este tipo de patología.
- Que el 15% de caderas ecográficamente anormales pasan inadvertidas en una exploración clínica correcta, y podríamos decir que el presente caso se encuentra en dicho grupo.
- Las displasia son fáciles de diagnosticar, el problema se complica cuando estas son moderadas porque en este caso los hallazgos son sutiles y necesitan controles posteriores para determinar si se requerirá o no tratamiento ortopédico.
- La decisión de iniciar tratamiento debe ser el resultado de la correlación entre los hallazgos ultrasonográficos y clínicos.

### Recomendaciones

- Practicar sistemáticamente una ecografía de cadera a todos los recién nacidos, y especialmente a aquellos que presenta factores de riesgo importantes en relación a la displasia de cadera
- La niña debe ser controlada hasta cumplir los tres meses de edad, debido a que los valores de los ángulos nos demuestran que la cadera izquierda está luxada, pero, si consideramos la cobertura acetabular, se encontraría dentro de los límites de cadera luxable. Si luego de los tres meses de edad se demuestra ecográficamente que se trata definitivamente de una cadera luxada el tratamiento electivo para las caderas luxadas reductibles consiste en la colocación de una ortesis externa durante un tiempo en general de 3 meses, como lo expresamos anteriormente.

## Referencias bibliográficas

1. Álvarez DG: Valoración dinámica en Displasia congénita de cadera. Revista Interamericana de Radiología –Ecuador, Guayaquil (28): 19-23, 1990
2. Asher MA: Selección o detección para luxación congénita de cadera, escoliosis y otras anomalías que afectan al sistema musculoesquelético 1396-1414, 1990
3. Dondelinger R, Marcelis S, Drenen B, et-al: Atlas de ecografía músculo esquelética. Ultrasonografía regional normal y patológica de las extremidades inferiores. España 118-125, 1997
4. Ferry L, Math K: Secretos de la radiología. Radiología esquelética pediátrica. México 472, 1999
5. Graf R: The diagnostic of congenital hip joint dislocation by the ultrasonic. Comboud treatment. Trauma sung 117-133, 1990
6. Grisson L, Harcke T: Diagnóstico por ecografía. Cadera Pediátrica. 2ª ed, Madrid-España 1799-1808, 1999
7. Haller J, Fellows R: Ultrasonidos en Pediatría. La pelvis. Barcelona-España 190-191, 1998
8. Hinderakaer T, Daltveit A, Irgeng L, et al: The impact of intra-uterine factors on neonatal hip instability. An analysis of 1.069 497 children in Norway. Acta Orthos Scand 239, 1994
9. Mihran O, Tachdjia N: Ortopedia pediátrica. Deformidades de la extremidad inferior. México 130-137
10. Raimann A: Pediatría Meneghello. Displasia y luxación congénita de cadera. 5ª ed, Argentina 2578-2584, 1997
11. Rosenduhl M: Ultrasound screening for developmental dysphasia of the hip in the neonato, the effect of treatment rate and prevalence of late cases. Pediatrics 47-52, 1995
12. Willanson M: Ultrasonografía fundamental. Cadera pediátrica. Madrid-España 221-223, 1998
13. www.drgdiaz.com/eco/cadera. Díaz Murillo G: Evite la cirugía en la enfermedad de la cadera infantil. # 905.874/, Enero 1996
14. www.efnavarra.es/salud/anales/textos/suple3/suple. 10.htm/ Montesinos JA, García M, Román J, et al: Enfermedad luxante de la cadera: aspectos epidemiológicos clínicos y terapéuticos. Utilidad del eco como método de screening, 2001
15. www.hip.nunez.terra.el/favorite.htm. Mandujano BL: Eco. Tridimensional Chile, 2001
16. www.infordoctor.org/pbe/pagina.htm. Buñuel Álvarez JC: Guía práctica clínica para el diagnóstico de displasia evolutiva de cadera. Septiembre 2001.
17. www.medynet.com/usuarios/previnfad/cadera.htm. Bras Marquillas J, Sánchez Ruiz J. Displasia evolutiva de la cadera. Diciembre 2001.
18. www.salud.infantil.com/Icc.htm. Macias González G: Displasia y Luxación congénita de la cadera. 2001
19. www.sunp.es/document/prot.document/doc. Propuesta de controles de la salud para niños con síndrome de Down. 2001
20. www.tuotromedico.com/temas/dispalsia-cadera.niños.htm. Sanitas. Displasia infantil de cadera. Enero 2002
21. www.vhe.bron.es/htr/ortopediatria/publicaciones/Ic c.htm. García P: Luxación congénita de cadera antes de los tres meses de edad, 1994

**Dra. Janeth Arévalo Vera**  
**Teléfono: 593-07-2572297**



UNIVERSIDAD CATÓLICA  
DE SANTIAGO DE GUAYAQUIL