

Reporte de caso clínico: apendicitis neonatal complicada

Case report: complicated neonatal appendicitis

Informe de caso clínico: apendicite neonatal complicada

Colón Manzo Verdezoto¹, Carlos Olaya Bohórquez¹, Nancy Jumbo Caiza²

¹ Hospital del niño "Dr. Francisco de Ycaza Bustamante". Guayaquil, Ecuador.

² Hospital Neumológico "Alfredo J. Valenzuela". Guayaquil, Ecuador

RESUMEN

De manera general, la apendicitis aguda es la causa de abdomen agudo más frecuente en la edad pediátrica, representa el 10% de todas las admisiones a los diferentes servicios de urgencias; sin embargo, en los niños menores de dos años su presentación es infrecuente, alrededor del 2% de todos los casos de abdomen agudo. Se presenta un caso clínico que corresponde a una paciente de 13 días de vida que fue llevada al servicio de emergencia por presentar vómitos de tipo bilioso. Fue intervenida quirúrgicamente con diagnóstico preoperatorio de atresia intestinal, posterior a la cirugía el diagnóstico definitivo correspondió a apendicitis y peritonitis por perforación apendicular. Se explora y se encuentra como hallazgo quirúrgico: obstrucción íleon terminal con una banda adherida al ciego, apéndice cecal perforada, peritonitis localizada. La apendicitis neonatal puede presentarse en otras patologías como la enfermedad de Hirschsprung, la enterocolitis necrosante, el íleo o el tapón meconial, entre otras. La apendicitis se presenta como un cuadro clínico inespecífico, su diagnóstico se lo realiza como un hallazgo transoperatorio lo que eleva la mortalidad.

Palabras clave: Apendicitis Neonatal. Peritonitis. Perforación Intestinal. Líquido Peritoneal Meconial. Apendicectomía.

ABSTRACT

In general, acute appendicitis is the cause of most common acute abdomen in children, accounting for 10% of all admissions to the various emergency services; however, among under-two-year-old children such cases are rare, accounting for only about 2% of all cases of acute abdomen. We present a case of a 13-day-old child who was taken to the emergency room as she had symptoms of vomiting of bilious type. She underwent surgery with preoperative diagnosis of intestinal atresia. After the surgery, the final diagnosis was appendicitis and peritonitis due to perforation of the appendix. After scanning, the surgical findings were: terminal ileum obstruction with a band attached to the cecum, perforated cecal appendix, localized peritonitis. Neonatal appendicitis can occur in other conditions such as Hirschsprung's disease, necrotizing enterocolitis, ileus or meconium plug, among others. Appendicitis appears as a nonspecific clinical manifestation. Its diagnosis is made as an intraoperative finding, which increases mortality.

Keywords: Neonatal Appendicitis. Peritonitis. Intestinal Perforation. Peritoneal Meconium Fluid. Appendectomy.

RESUMO

De forma geral, a apendicite aguda é a causa de abdome agudo mais frequente na idade pediátrica, representando o 10% de todas as admissões aos diferentes serviços de urgências, no entanto, nas crianças menores de dois anos sua apresentação é infrequente, ao redor de 2% de todos os casos de abdômen agudo. Apresenta-se um caso clínico, que corresponde a uma paciente de 13 dias de vida que foi levada ao serviço de emergência por apresentar vómitos de tipo bilioso. Foi atendido cirurgicamente com diagnóstico pré-operatório de atresia intestinal, posterior à cirurgia, o diagnóstico definitivo correspondeu à apendicite e peritonite por perfuração apendicular. Explora-se e encontra-se como descoberta cirúrgica: obstrução íleo terminal com uma banda aderida ao ceco, apéndice cecal perfurado, peritonite localizada. A apendicite neonatal pode se apresentar em outras patologias como a enfermidade de Hirschsprung, a enterocolite necrosante, o íleo ou o tampão meconial, entre outras. A apendicite apresenta-se como um quadro clínico inespecífico, seu diagnóstico realizasse-o como um descobrimento transoperatório o que eleva a mortalidade.

Palavras-chave: Apendicite Neonatal. Peritonite. Perfuração intestinal. Líquido Peritoneal Meconial. Apendicectomia.

Introducción

En la edad pediátrica la apendicitis aguda representa el 10% de todas las causas de abdomen agudo por las que se realizan ingresos al área de emergencia; específicamente en los menores de dos años es infrecuente representando el 2% de todos los casos. La frecuencia de apendicitis neonatal como tal es aún mucho menor del 0.2 a 0.04% de todos los casos de abdomen agudo. Predomina en el sexo masculino en la relación 3:1. En neonatos nacidos a término ocurre en un 48%; y, en aquellos que nacieron antes de completar las semanas de gestación ocurre en el 52%.

Por ser un diagnóstico raro en el período neonatal los pacientes sufren apendicitis perforada con peritonitis generalizada en 74% de los casos.^{1,10,11} La etiología de la apendicitis neonatal puede ser la enfermedad de Hirschsprung, la enterocolitis necrosante, íleo meconial, la fibrosis quística, hernia inguinal, corioamnionitis o sepsis por estreptococo del grupo A.^{1,2,5,9,11}

Se presenta el caso de un paciente tratado en el hospital del niño "Dr. Francisco de Ycaza Bustamante", documentado con historia clínica, reportes

de laboratorio, imágenes radiológicas y resultados de la intervención quirúrgica realizada, con el objetivo de describir una patología de baja frecuencia en el medio, que en este paciente en particular presentó evolución clínica excelente sin complicaciones.

Caso clínico

Se presenta el caso de neonato atendido en la Unidad de Cuidados Intensivos Neonatales (UCIN) del hospital del niño "Dr. Francisco de Ycaza Bustamante", de 13 días de vida, sexo femenino. Antecedentes maternos: madre de 15 años de edad, quinta gesta, embarazo controlado, con datos de infección de vías urinarias y leucorrea (ambos procesos recibieron el tratamiento correspondiente) además datos de fístula amniótica. Producto obtenido mediante cesárea (37 semanas de gestación, según test de Ballard) debido a trabajo de parto prolongado; peso al nacimiento: 2560g, talla 46cm; perímetro cefálico 33 cm; a los 2 días conjuntamente con la madre fue dada de alta en el hospital maternidad "Dr. Enrique C. Sotomayor"; no hay datos de hipoxia neonatal.

Inició su cuadro a los 3 días de vida con rechazo a la alimentación por vía oral, hipoactividad, vómito de tipo bilioso, por lo que los familiares lo llevan al hospital de El Triunfo, donde persiste la sintomatología, por lo que es remitido al hospital del niño "Dr. Francisco de Ycaza Bustamante". Al llegar al servicio de emergencia se observa paciente de 4 días de vida, con vía endovenosa periférica no permeable, reactivo a estímulos, sin dificultad respiratoria y con ictericia grado 2.

Se le solicitan exámenes de analítica sanguínea, glicemia, ionograma, bilirrubina total, directa e indirecta, gasometría arterial, radiografía simple de tórax y abdomen. Los exámenes de laboratorio revelan los siguientes resultados: hemoglobina 12.2g/dl, hematocrito 33.9%, plaquetas 462.000uL, glóbulos rojos 3.56 [10^6 /uL], glóbulos blancos 10.10 [10^3 /uL, TP 31"/13", TPT 48"/30", glucosa 239mg/dl, sodio 143mEq/L y potasio 4.2mEq/L.

En la radiografía simple de abdomen se observan asas intestinales apelotonadas, con edema interasas, nivel hidroaéreo, no se observa aire en la ampolla rectal (figura 1).

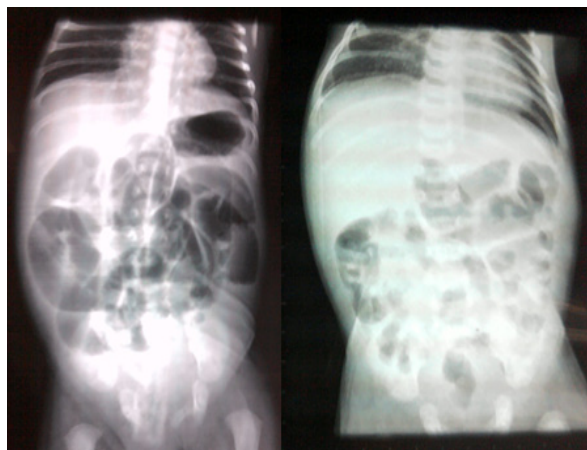

Figura 1. Radiografía simple de abdomen. Se observa asas intestinales apelotonadas, con edema interasas y niveles hidroaéreos.

Paciente fue intervenida quirúrgicamente con diagnóstico preoperatorio de atresia intestinal, concluyendo en el posquirúrgico con el diagnóstico de apendicitis y peritonitis por perforación apendicular. Los hallazgos quirúrgicos fueron: obstrucción íleon terminal con una banda de fibrina adherida al ciego, apéndice cecal perforada y peritonitis localizada (figura 2).

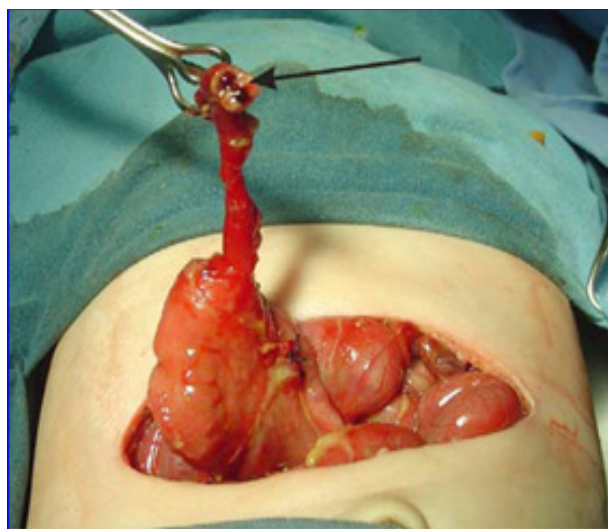


Figura 2. Se observa apéndice cecal perforada (flecha), banda adherida al ciego.

El manejo posquirúrgico se lo realizó mediante vía central con: dextrosa 10% 80 ml + soletrol sodio 0.8 ml + soletrol potasio 0.9 ml cada 8 horas, ampicilina 140 mg cada 12 horas, gentamicina 11.2 mg cada día, gluconato de calcio 2.8 ml diluido en 2.8 ml de solución salina cada 8 horas. Además, se colocó sonda nasogástrica.

Durante el primer día no se observó drenaje a través de sonda nasogástrica, al realizarle los exámenes de laboratorio no revelaron datos de interés. En los días subsecuentes se mantuvo estable, al séptimo día toleró líquidos y se encontraba activa-reactiva. Al octavo día se retira vía central y al no evidenciar drenaje de líquido por la sonda nasogástrica, se trasladó a la niña al área de cunero para su alta médica.

Discusión

La apendicitis neonatal puede presentarse en otras patologías como la enfermedad de Hirschsprung, enterocolitis necrosante, íleo o tapón meconial, la fibrosis quística, hernia inguinal, corioamnionitis o sepsis por estreptococo grupo A.

En la clínica nos reveló vómito de tipo bilioso, rechazo a la alimentación por vía oral, acompañado de hiperbilirrubinemia a expensas de la bilirrubina indirecta, hiperglicemia, trombocitosis.

En la radiografía de abdomen se observa asa apelonadas, con edemas interasas; no se observa aire en ampolla rectal. El diagnóstico oportuno de apendicitis neonatal es un hallazgo transoperatorio ya que se presenta como un cuadro clínico inespecífico, lo cual retrasa el tratamiento quirúrgico y eleva la morbimortalidad.

En el posoperatorio el paciente debe estar en ayuno un promedio de diez días y nutrición parenteral total. Al restablecerse el tránsito intestinal se inicia la vía oral.¹⁴

Los cultivos de líquido peritoneal han mostrado escherichia coli, klebsiella pneumoniae y citrobacter freundii.^{1,13}

Los pacientes con apendicitis complicada se diagnostican en 14 días promedio, permanecen hospitalizados 30 días y tienen una sobrevivencia de 36%.¹⁰

Se han informado alrededor de 140 casos de apendicitis neonatal, en los últimos 100 años (1901-2000) de éstos, 128 tienen suficiente información para formar parte de la estadística.¹⁰

El diagnóstico oportuno de apendicitis neonatal es un hallazgo transoperatorio ya que se presenta

como un cuadro clínico inespecífico, lo cual retrasa el tratamiento quirúrgico y eleva la morbimortalidad a 80% en apendicitis no complicada, que se incrementa hasta 85 y 90%, cuando hay perforación y peritonitis.^{1,4,11,13}

La perforación es muy frecuente en apendicitis neonatal; una de las causas es que la pared apendicular es muy delgada y tiene escaso flujo sanguíneo; el omento está poco desarrollado y la cavidad abdominal pequeña permite una contaminación más rápida del peritoneo; además, la poca elasticidad del ciego es reducida; finalmente la resistencia a las infecciones en el período neonatal es baja.^{11,12}

Una patología aún más rara que la anterior es un apéndice cecal perforado dentro de una hernia inguinal; el proceso infeccioso está bien localizado lo cual no permite que se desarrolle una peritonitis generalizada y ocurre una mejor evolución. Después de la apendicectomía se cierra el defecto herniario y se deja un drenaje. En ocasiones también hay hernias inguinales cuando se diagnostica enterocolitis necrosante.¹²

Se comprende que una patología obstructiva favorece la perforación apendicular, como sucede en la enfermedad de Hirschsprung, en el tapón meconial, en la hernia inguinal y en la fibrosis quística.

Por ser tan infrecuentes, es difícil el diagnóstico, por lo que son más que todo hallazgos, por lo cual el retraso de su diagnóstico suele traer complicaciones.

La intervención temprana de la apendicitis neonatal es el tratamiento ideal antes de que ocurra una perforación. En pacientes con datos sugestivos de proceso inflamatorio intraabdominal, se debe considerar la apendicitis neonatal como diagnóstico diferencial.

Referencias bibliográficas

1. Managoli S, Chaturvedi P, Wilhekar KY, Gupta D, Ghosh S. Perforated acute appendicitis in a term neonate. *Indian J Pediatr* 2004;71(4):357-8.
2. Ashcraft KW, Whitfield GH, Murphy JP. *Pediatric Surgery*. 4ta ed, Ed. Elsevier Saunders, Philadelphia USA, 2005;pp577-84.

3. Grosfeld JL, O'Neill JA, Coran AG, Fonkalsrud EW, Caldamone AA. *Pediatric Surgery*. 6ta ed, Ed. Mosby Elsevier, Philadelphia USA, 2006;pp1501-9.
4. Hansen AR, Puder M. *Neonatal Surgical Intensive Care*. Ed. Decker, España, 2003;pp163-70.
5. Martínez FM, Canizzaro C, Rodríguez S, Rabasa C. *Neonatología Quirúrgica*. Ed. Grupo Guía S.A., Buenos Aires, Argentina 2004;pp484-5.
6. Gupta V, Sharma SB. Neonatal appendicitis with perforation: a case report and review of literature. *J Indian Assoc Pediatr Surg* 2005;10(3):179-80.
7. Puri P, Hollwarth E. *Pediatric Surgery*. Ed. Springer. Germany. 2006;pp321-6.
8. Punnachalil M, Egaily KAA, Thekkanath PJ. Acute appendicitis in infants: still a diagnostic dilemma. *Annals of Saudi Med* 2003;23:187-90.
9. Stiefel D, Stallmach T, Sacher P. Acute appendicitis in neonates: complication or morbus sui generis *Pediatr Surg Int* 1998;14:122-3.
10. Khan RA, Memon P, Rao KLN. Beware of neonatal Appendicitis. *J Indian Assoc Pediatr Surg* 2010; 15: 67-9.
11. Gupta V, Sharma SB. Neonatal Appendicitis with Perforation: A case report and Review of Literature. *J Indian Assoc Pediatr Surg* 2005; 10(3): 179-80.
12. Mirza B. Perforated appendicitis presenting as small bowel obstruction in an infant. *APSP J Case Rep* 2011; 2:26.
13. Fraser GC, Berry C. Mortality in neonatal Hirschsprung's disease with particular reference to enterocolitis. *J Pediatr Surg* 1967; 2:205-07.
14. Stiefel D, Stallmach T, Sacher P. Acute appendicitis in neonates: complication or morbus sui generis? *Pediatr Surg Int* 1998; 14:122-23.
15. Arliss J, Holgersen LO. Neonatal appendiceal perforation and Hirschsprung's disease. *J Pediatr Surg* 1990; 25:694-95.
16. Littlewood JM. Cystic fibrosis: gastrointestinal complications. *Br Med Bull* 1992; 48: 847-59.
17. Gross K, Desanto A, Grosfeld JL, et al. Intra-abdominal complications of cystic fibrosis. *J Pediatr Surg* 1985; 20:431-35.