

# SÍNDROME DE BOERHAAVE. INFORME DE UN CASO

## BOERHAAVE SYNDROME. REPORT OF A CASE

## SÍNDROME DE BOERHAAVE. RELATÓRIO DE UM CASO

**JAMES NEIRA BORJA<sup>1,2</sup>, JHON CORONEL RUILOVA<sup>2</sup>, FRANCISCO ABARCA RENDÓN<sup>2</sup>, EDGAR PILCO ASQUI<sup>2</sup>**

<sup>1</sup> Universidad Estatal de Guayaquil, Guayaquil, Ecuador

<sup>2</sup> Hospital Luis Vernaza, Guayaquil, Ecuador

### Resumen

El Síndrome de Boerhaave, descrito por primera vez en 1724, es la ruptura espontánea del esófago debido a un incremento súbito de la presión esofágica intraluminal después de vómitos forzados; es más común en pacientes de sexo masculino, entre los 40-70 años de edad, es una patología rara y letal, si no es tratada a tiempo. Se reporta el caso de un paciente quien acudió al servicio de emergencias con dificultad respiratoria y enfisema subcutáneo después de vómitos forzados, quien fue diagnosticado y tratado satisfactoriamente de ruptura espontánea esofágica. Vómitos, dolor retroesternal y enfisema subcutáneo son los síntomas reportados con mayor frecuencia. Una vez establecido el diagnóstico, el tratamiento temprano dentro de las primeras 24 horas es vital para mejorar el pronóstico. El retraso en el diagnóstico puede ser catastrófico para el paciente. El Gold estándar en el diagnóstico es la esofagografía con contraste hidrosoluble. Muchos autores concuerdan que el manejo quirúrgico realizado tempranamente sigue siendo el tratamiento de elección.

**PALABRAS CLAVE:** perforación del esófago, esófago, enfisema subcutáneo.

### Abstract

The Boerhaave Syndrome, described for the first time in 1724; is the spontaneous rupture of the esophagus due to a sudden increase in intraluminal esophageal pressure after forced vomiting. It is more common in male patients, between 40-70 years of age, it is a rare and lethal condition if it is not treated on time. We report the case of a patient who attended the emergency service with respiratory distress and subcutaneous emphysema after forced vomiting, who was diagnosed and satisfactorily treated for spontaneous esophageal rupture. Vomiting, retrosternal pain and subcutaneous emphysema are the most frequently reported symptoms. Once the diagnosis is established, early treatment within the first 24 hours is vital to improve prognosis. The delay in diagnosis can be catastrophic for the patient. Esophagography with water-soluble contrast is the gold standard method in diagnosis. Many authors agree that surgical management performed early remains the treatment of choice.

**KEYWORDS:** esophageal perforation, esophageal diseases, esophagus, subcutaneous emphysema.

### Resumo

A síndrome de Boerhaave, descrita pela primeira vez em 1724; É a ruptura espontânea do esófago devido a um súbito aumento da pressão intraluminal esofágica após vómitos forçado é mais comum em pacientes do sexo masculino, entre 40-70 anos de idade, é uma doença rara e fatal se não for tratada tempo. Relatamos o caso de um paciente que compareceu ao serviço de emergência com desconforto respiratório e enfisema subcutâneo após o vômito forçado, diagnosticado e tratado satisfatoriamente por rotura esofágica espontânea. Vômitos, dor retroesternal e enfisema subcutâneo são os sintomas mais frequentemente relatados. Uma vez estabelecido o diagnóstico, o tratamento precoce nas primeiras 24 horas é vital para melhorar o prognóstico. O atraso no diagnóstico pode ser catastrófico para o paciente. A esofagografia com contraste solúvel em água é o ouro padrão no diagnóstico. Muitos autores concordam que o manejo cirúrgico realizado precocemente ainda é o tratamento de escolha.

**PALABRAS-CHAVE:** perfuração esofágica, doenças do esôfago, enfisema subcutâneo.

## INTRODUCCIÓN

La ruptura espontánea del esófago conocida también como Síndrome de Boerhaave, fue descrita por primera vez en 1724 por Herman Boerhaave. Es considerada una patología rara y letal si no es tratada a tiempo. Se debe a un incremento súbito de la presión esofágica intraluminal<sup>1</sup> y fallo de la relajación del músculo cricofaríngeo después de vómitos forzados; y con menor frecuencia durante el parto, la defecación, crisis asmática, levantamiento de pesas.<sup>2</sup> Vómitos, dolor retroesternal y enfisema subcutáneo son los síntomas reportados con mayor frecuencia.<sup>3</sup> El retraso en el diagnóstico puede ser catastrófico, lo cual lleva al paciente a la sepsis y a la muerte.

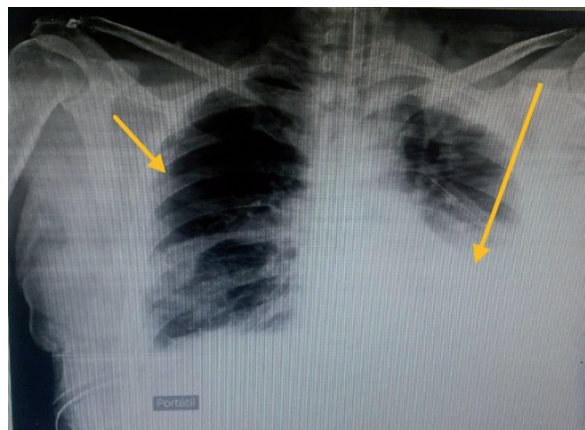
Muchos autores concuerdan que el manejo quirúrgico realizado tempranamente sigue siendo el tratamiento de elección.<sup>4</sup> La perforación se ubica con mayor frecuencia (80% - 90%) en la cara posterolateral izquierda del tercio inferior del esófago, 3 a 6 centímetros por arriba de la unión gastroesofágica; esto se debe a un debilitamiento de la pared condicionado por la disminución del grosor de la capa muscular.<sup>5</sup> Usualmente la perforación varía entre 0.75 a 7 centímetros de largo.<sup>6</sup> Rodríguez Infante y colaboradores en el 2012 reportó un caso de localización atípica en la cara posterior derecha del esófago distal.<sup>7</sup> En el paciente se pudo evidenciar que la perforación se ubicaba en la cara anterior del extremo distal del esófago, de 1.5 centímetros de largo.

## CASO CLÍNICO

Paciente masculino, de 55 años de edad, con antecedentes de alcoholismo y drogadicción, que acude a la consulta en mayo del 2015 por cuadro clínico de 48 horas de evolución.

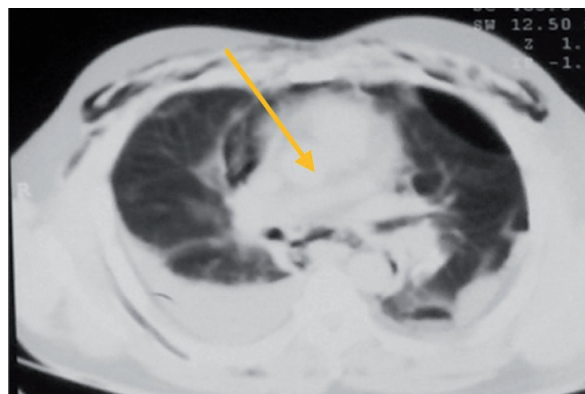Se caracterizó por vómitos forzados en varias ocasiones, dificultad respiratoria y enfisema subcutáneo de gran extensión. Recibe atención primaria en centro de salud, sin mejoría por lo que es trasladado al hospital Luis Vernaza P.A. 90/70 mmHg, F.C.113 latidos por minuto, F.R. 38 por minuto, Sat.O<sub>2</sub> 85%, requiriendo oxígeno por medio de cánula nasal. Al examen físico se encontraba sudoroso, frío, taquipnéico, ausencia de ventilación en ambos campos pulmonares, enfisema subcutáneo en cara, cuello y hemitórax anterior izquierdo.

Subsecuentemente es intubado y trasladado a la unidad de cuidados intensivos (UCI). Se realiza radiografía de tórax en la que se aprecia neumotórax de lado derecho y derrame pleural abundante de lado izquierdo, por lo que se decide colocar tubo de tórax en ambos lados, figura 1.



**Figura 1.** Radiografía de tórax, se aprecia neumotórax de lado derecho y el derrame pleural del lado izquierdo.

Se obtiene 1200 ml de contenido serohemático proveniente del tubo de lado izquierdo. Se realiza TACT-A donde se observa hallazgos previamente descritos en la radiografía de tórax más la presencia de mediastino ancho y neumomediastino. Se envían muestras de líquido pleural lo cual revela presencia de amilasa por encima de valores séricos normales (3524 U/L). Se sospecha ruptura esofágica, siendo trasladado el paciente de UCI a quirófano por encontrarse en malas condiciones clínicas generales. Figura 2.

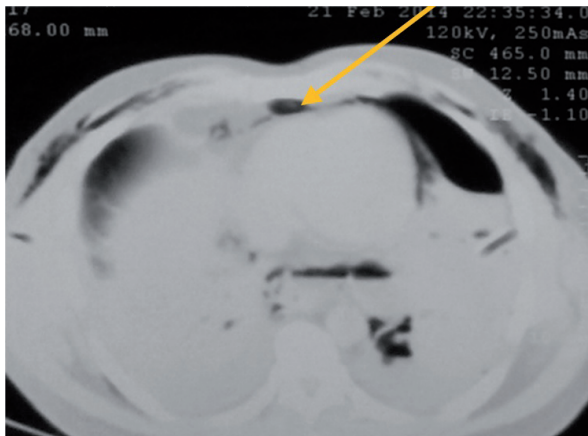


**Figura 2.** Tomografía T-A donde se observa mediastino prominente.

Se realizó toracotomía ampliada derecha y se evidencia perforación esofágica de 1.5 cm. en su cara anterior, porción distal, procediéndose a realizar reparo de la perforación en dos planos, esofagotomía cervical y yeyunostomía debido a la extensa contaminación.

Posteriormente es trasladado a UCI, evolucionando inicialmente con soporte inotrópico tipo dopamina, 2 ampollas en solución salina, 100cc a 10ml/h, ampicilina sulbactam 1.5g intravenoso c/6h, y ventilación mecánica por espacio aproximado de 8-10 días; evoluciona favorablemente con apoyo de alimentación parenteral.

El paciente egresa de UCI y es trasladado a sala de hospitalización en buenas condiciones generales sin complicaciones; se ordena alta médica a domicilio después de 7 días; previamente se realizó esofagograma oral con medio hidrosoluble; no se visualiza extra esófago medio de contraste. El paciente es citado a los 3 y 6 meses por consulta externa realizándose estudios imagenológicos previos; no se encontró alteración alguna.



**Figura 3.** Tomografía T-A, donde se observa neumomediastino.

### DISCUSIÓN

El Síndrome de Boerhaave es más común en pacientes de sexo masculino, entre los 40-70 años de edad.<sup>8</sup> Los síntomas reportados con mayor frecuencia son: dolor retroesternal (70% - 90%), vómitos y enfisema subcutáneo,<sup>9</sup> hallazgos similares a los que presentó el paciente. La combinación de estos tres síntomas es conocida como la Triada de Mackler y es sugestivo de ruptura esofágica; ocurre en aproximadamente el 40% al 66% de los casos.<sup>10</sup> Además se ha descrito en la literatura la Tétrada de Goth (enfisema subcutáneo en cuello, dolor torácico, disnea y postración) y el Signo de Hamman (crepitación que ocurre concomitantemente con el latido cardíaco), el cual se evidencia en 20% de los casos.<sup>11</sup> Su diagnóstico diferencial incluye ulcera gástrica o duodenal perforada, infarto agudo de miocardio, pericarditis, neumotórax, tromboembolismo pulmonar, hernia diafragmática, aneurisma disecante de aorta, pancreatitis aguda.<sup>12</sup>

En cuanto al diagnóstico, es usualmente tardío o pasa desapercibido, afectando el 33 al 55% de los casos.<sup>13</sup> Las exploraciones complementarias son claves para el reconocimiento precoz de esta patología. Los exámenes de laboratorio son de poca utilidad. El estudio de líquido pleural obtenido muestra un pH bajo y niveles de amilasa por encima de los valores séricos normales.<sup>14</sup>

La radiografía de tórax con gran frecuencia presenta alteraciones en el 80 al 90% de los casos; derrame pleural del lado izquierdo el de mayor frecuencia, neumotórax, enfisema subcutáneo, neumomediastino. Radiografías de tórax sin anomalías se encuentran en aproximadamente el 12% de los pacientes.<sup>15</sup> La TAC es una herramienta de gran utilidad ya que permite una evaluación más detallada de las estructuras del mediastino. Se puede evidenciar abscesos adyacentes a la pleura, esófago o al mediastino, comunicación entre el esófago y el mediastino, aire en el mediastino.

Cuando se sospecha de ruptura esofágica, el Gold Estándar en el diagnóstico es la esofagografía con contraste hidrosoluble, cuya sensibilidad alcanza un 75%, la misma que facilita información sobre el tamaño y localización de la perforación, lo que ayuda a tomar decisiones sobre el abordaje quirúrgico.<sup>16</sup>

Una vez establecido el diagnóstico, el tratamiento temprano dentro de las primeras 24 horas es vital para mejorar el pronóstico del paciente. En el 2004, Brisnter y colaboradores demostraron un 4% en la mortalidad en pacientes tratados quirúrgicamente en las primeras 24 horas y 14%, cuando la intervención fue después de 24 horas.<sup>17</sup> En el 2005, Braghetto describe que las perforaciones tratadas posteriores a las 24 horas duplicarían la mortalidad del paciente.<sup>8</sup> tabla 1.

**TABLA 1. TASA DE MORTALIDAD DEL TRATAMIENTO QUIRÚRGICO DE ROTURA ESPONTÁNEA ESOFÁGICA SEGÚN ALGUNOS AUTORES DURANTE LAS PRIMERAS 24H Y DESPUÉS DE 24H<sup>17</sup>**

AUTOR	AÑO	PRIMERAS 24 HORAS	DESPUÉS DE 24 HORAS
Reeder et al.	1995	5%	14%
Okten et al.	2000	33%	26%
Sung et al.	2002	0%	7%
Muir et al.	2003	8%	44%
Brisnter et al.	2004	4%	14%
Squella et al.	2004	10%	31%
Braghetto et al.	2005	15%	28%
Valero et al.	2008	-	>50%

**Fuente:** Annals Thoracic Surgery 2004; 77(4):1475-1483.

El manejo del síndrome de Boerhaave es controversial ya que depende de varios factores, como estado general del paciente, localización y extensión de la perforación, y tiempo de evolución. Las tres opciones terapéuticas para el manejo son el tratamiento quirúrgico, endoscópico y manejo conservador. La cirugía es el tratamiento de elección, tal y como se aplicó en el paciente. Figura 4.

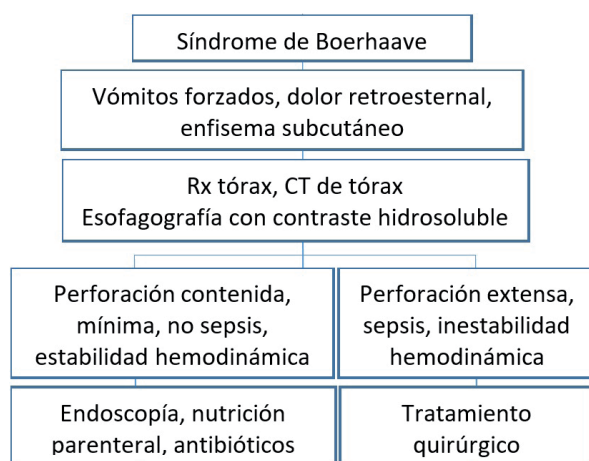


Figura 4. Flujograma clínico quirúrgico del Síndrome de Boerhaave.

### CONCLUSIONES

El Síndrome de Boerhaave es una patología rara y letal si no es tratada a tiempo. Vómitos, dolor retroesternal y enfisema subcutáneo son los síntomas reportados con mayor frecuencia, pero su ausencia no descarta el diagnóstico.

El estado general del paciente, tamaño de la perforación, localización y demora en el manejo, son los principales factores pronósticos de la morbi-mortalidad. El retraso en el diagnóstico puede ser catastrófico, lo cual lleva al paciente a la sepsis y muerte. La radiografía de tórax presenta alteraciones en el 90% de los casos. Cuando se sospecha de ruptura esofágica, el Gold estándar en el diagnóstico es la esofagografía con contraste hidrosoluble. Muchos autores concuerdan que el manejo quirúrgico realizado tempranamente sigue siendo el tratamiento de elección. En pacientes hemodinámicamente estables el tratamiento endoscópico y conservador puede ser una buena alternativa.

### DECLARACIÓN DE ORIGINALIDAD

Declaramos que el contenido del artículo es original y que no ha sido publicado como artículo previamente ni está enviado para ninguna consideración a cualquier otra publicación, en su totalidad o en alguna de sus partes.

### CONFLICTOS DE INTERESES

Los autores declaramos que no hay conflictos de intereses.

### REFERENCIAS BIBLIOGRÁFICAS

1. Valero R, Pernalet B, Bonardo R, et al. Síndrome de Boerhaave. Reporte de un caso y revisión de la literatura. *Revista de la Sociedad Venezolana de Gastroenterología*. 2008; 62 (4):312-314.

2. Gutiérrez A, Zubeldia E, Barbero E, et al. Perforación esofágica espontánea o Síndrome de Boerhaave. Una causa de dolor torácico potencialmente mortal. *Emergencias*. 1998; 10(3):196-199.
3. Martínez J, Cornejo G, Blanco B. Síndrome de Boerhaave. Reporte de un caso y revisión de la literatura. *Rev. Gastroenterología Mexicana*. 2002; 67 (3):190-194.
4. López S, Medina A, Miranda A, et al. Perforación esofágica secundaria a Síndrome de Boerhaave. Manejo mediante cirugía de mínima Invasión. Reporte de un caso. *Asociación Mexicana de Cirugía Endoscópica*. 2006; 7(1):33-38.
5. Meléndez J. Síndrome de Boerhaave. Una causa de infrecuente de perforación esofágica. *Revista Médica de Costa Rica y Centroamérica*. 2012; 603:367-371.
6. Braghetto I, Rodríguez A, Csendes A, et al. Perforación esofágica. Experiencia clínica y actualización del tema. *Rev. Med. Chile*. 2005; 133:1233-1241.
7. Rodríguez-Infante A, Granero P, Álvarez JA, et al. Atypical localization in Boerhaave's Syndrome. *Rev. Esp. Enferm. Dig.* 2012; 104(10):555-557.
8. Korczynski P, Krenke R, Fangrat A, et al. Falla respiratoria aguda en un paciente con ruptura espontánea de esófago (Síndrome de Boerhaave). *Cuidados Respiratorios*. 2011; 56(3):347-350.
9. Hingston CD, Saayman AG, Frost MP, et al. Boerhaave's Syndrome - Rapidly evolving pleural effusion; a radiographic clue. *Minerva Anestesiologica*. 2010; 76(10):865-867.
10. Calvin SH, Wilfred LM, Anthony PC. Barogenic esophageal rupture: Boerhaave Syndrome. *Can J Surg*. 2006; 49(6):438-439.
11. Wise MP, Salmon JB, Maynard ND. Boerhaave Syndrome: a diagnostic conundrum. *BMJ Case Rep*. 2009 (PMID: 21686835).
12. Janjua, K. J. (1997). Boerhaave's syndrome. *Postgraduate medical journal*, 73(859), 265-270.
13. Dyer, J., & Jones, S. (2011). Vómitos inducidos por el enfisema quirúrgico y neumomediastino: una auto-remisión o condición que amenaza la vida ?. *BMJ caso informa*, 2011, bcr1220103608.
14. Tonolini M, Bianco R. Spontaneous esophageal perforation (Boerhaave Syndrome): diagnosis with CT-esophagography. *J Emerg trauma Shock*. 2013 an-Mar;6(1):58-60.
15. Zanini G, Pelati A, Racheli M, et al. Boerhaave's Syndrome. A difficult differential diagnosis of chest pain. *Kardiol Polk*. 2010; 68,9:1040-1042.
16. O'Kelly F, Tian Lim K, Cooke F, et al. An unusual presentation of Boerhaave Syndrome: a case report. *Case Journal* 2009, 2:8000.
17. Brinster CJ, Singhal S, Lee L, et al. Evolving options in the management of esophageal perforation. *Annals Thoracic Surgery* 2004; 77(4):1475-1483.