

SÍNDROME HEMOFAGOCÍTICO ASOCIADO A INFECCIÓN POR VIRUS EPSTEIN BARR. REPORTE DE CASO

HEMOPHAGOCYTIC SYNDROME ASSOCIATED WITH EPSTEIN BARR VIRUS INFECTION. CASE REPORT

SÍNDROME HEMOFAGOCÍTICA ASSOCIADA À INFECÇÃO PELO VÍRUS EPSTEIN BARR. RELATO DE CASO

ISABEL CHANATASIG GUAMANGALLO, XAVIER PÁEZ PESANTES, ERIKA BLASCO ARRIAGA, INÉS ARBOLEDA

Hospital "Dr. Roberto Gilbert Elizalde"; Guayaquil, Ecuador.

Resumen

El síndrome hemofagocítico (SHF) comprende un grupo heterogéneo de enfermedades que se caracterizan por un estado hiperinflamatorio debido a una incontrolada activación de células T, macrófagos e histiocitos, acompañado por la producción excesiva de citoquinas. Se clasifica en formas primarias y secundarias, de estas últimas la más común y grave es la asociada al virus Epstein-Barr. Se presenta el caso de una niña de un año de edad con cuadro clínico de fiebre de un mes de evolución, a la exploración física presentó palidez generalizada y hepatoesplenomegalia. Los hallazgos de laboratorio fueron bicitopenia, hipertransaminasemia, hipoalbuminemia, hipofibrinogenemia, hipertrigliceridemia, hiperferritinemia, reactantes fase aguda elevados; en aspirado medular se evidenció hemofagocitos, con lo que se sustentó el diagnóstico, iniciándose tratamiento con protocolo HLH-04; pese a ello la evolución fue tórpida con desenlace fatal, postmortem se recabó PCR para virus Epstein-Barr positivo. Se concluye que es necesario realizar diagnóstico temprano y tratamiento oportuno de los pacientes con SHF para disminuir su mortalidad, tomando en cuenta que las características clínicas de esta enfermedad en pacientes críticamente enfermos son similares en caso de sepsis o fallo multiorgánico, lo que retrasa el reconocimiento y tratamiento.

PALABRAS CLAVE: linfocitosis hemofagocítica, virus Epstein-Barr, hipertrigliceridemia.

Abstract

Hemophagocytic syndrome (HPS) includes a heterogeneous group of diseases characterized by a hyperinflammatory state due to uncontrolled activation of T cells, macrophages, and histiocytes, accompanied by excessive production of cytokines. It is classified into primary and secondary forms, the latest of them is the most common and serious that is associated with the Epstein-Barr virus. It is presented in a case of a one-year-old girl with clinical features of fever with one month's evolution. On physical examination, she presented generalized paleness and hepatosplenomegaly. The laboratory findings were bicytopenia, hypertransaminasemia, hypoalbuminemia, hypofibrinogenemia, hypertriglyceridemia, hyperferritinemia, elevated levels of acute-phase reactants; Hemophagocytes were evident in the medullary aspirate, thereby supporting the diagnosis, initiating treatment with the HLH-04 protocol; despite this, the evolution was torpid with a fatal outcome, postmortem PCR was collected for positive Epstein-Barr virus. It is concluded that it's necessary to make an early diagnosis and timely treatment of patients with HPS, to reduce their mortality, taking into account that the clinical characteristics of this disease in critically ill patients are similar in the case of sepsis or multi-organ failure, which delays recognition and treatment. Keywords: hemophagocytic lymphohistiocytosis, Epstein-Barr virus, hypertriglyceridemia.

KEYWORDS: hemophagocytic lymphohistiocytosis, Epstein-Barr virus, hypertriglyceridemia.

Resumo

A síndrome hemofagocítica (SHF) compreende um grupo heterogêneo de doenças caracterizadas por um estado hiperinflamatório devido à ativação descontrolada de células T, macrófagos e histiócitos, acompanhada por produção excessiva de citocinas. É classificada em formas primárias e secundárias, das quais a mais comum e grave é a associada ao vírus Epstein-Barr. Apresenta-se o caso de uma menina de um ano com quadro clínico de febre com evolução de um mês e, ao exame físico, apresentava palidez generalizada e hepatoesplenomegalia. Os achados laboratoriais foram: cicloopenia, hipertransaminasemia, hipoalbuminemia, hipofibrinogenemia, hipertrigliceridemia, hiperferritinemia, reagentes de fase aguda elevados; No aspirado espinhal, os hemofagócitos eram evidentes, apoiando o diagnóstico, iniciando o tratamento com o protocolo HLH-04; Apesar disso, a evolução foi torpida com um resultado fatal, a PCR post-mortem foi coletada para o vírus Epstein-Barr positivo. Conclui-se que é necessário realizar o diagnóstico precoce e o tratamento oportuno dos pacientes com HFS para reduzir sua mortalidade, levando em consideração que as características clínicas dessa doença em pacientes críticos são semelhantes no caso de sepse ou falência de múltiplos órgãos, o que atrasa o reconhecimento e tratamento.

PALAVRAS-CHAVE: linfo-histiocitose hemofagocítica, vírus Epstein-Barr, hipertrigliceridemia.

INTRODUCCIÓN

El síndrome hemofagocítico (SHF) comprende un grupo heterogéneo de enfermedades que se caracterizan por un estado hiperinflamatorio debido a una incontrolada activación de células T, macrófagos e histiocitos, acompañado por la producción excesiva de citoquinas. Se clasifica en formas primarias con alteraciones genéticas identificadas y las secundarias asociadas a infecciones por virus, bacterianas, parásitos, hongos y neoplasias. De las secundarias la más común y grave es la asociada a virus Epstein-Barr. Esta enfermedad es casi siempre mortal a menos que sea reconocida y tratada con prontitud. La prevalencia exacta de SHF no se conoce, se cree que un número significativo de pacientes permanece sin diagnosticar. En Estados Unidos se estima que es aproximadamente 1 de cada 100 000 nacidos vivos. Al revisar la estadística de los dos últimos años en nuestro hospital se encuentra que este es el primer caso diagnosticado.

Las manifestaciones clínicas son similares a las infecciones comunes, neoplasias, fiebre de origen desconocido, enfermedades autoinmunes y trastornos inflamatorios; luego aparecen signos típicos de SHF como fiebre prolongada que no responde a tratamiento antibiótico, hepatoesplenomegalia y síntomas neurológicos en el 30% de pacientes como irritabilidad, disminución del nivel de consciencia, convulsiones, y ataxia. Otras manifestaciones menos frecuentes son las adenopatías, rash, edema, ictericia y en algunos pacientes signos de coagulación intravascular diseminada. El diagnóstico requiere confirmación genética y/o presentar al menos 5 criterios clínicos de los expuestos en la tabla 1.

El SHF presenta una evolución rápida y fatal en pocas semanas en ausencia del tratamiento adecuado, por lo que éste debe instaurarse precozmente, si existe una alta sospecha diagnóstica. El objetivo terapéutico es suprimir la inflamación e inducir apoptosis. El protocolo HLH-2004 recoge el esquema terapéutico que consta de una fase de inducción a la remisión de 8 semanas que incluye etopósido, dexametasona, con/sin hidrocortisona, metotrexato intratecal semanal en los que tienen manifestaciones neurológicas, seguida de una fase de mantenimiento de hasta 40 semanas con pulsos de dexametasona, etopósido y ciclosporina (en ausencia de nefropatía, hipertensión arterial, hepatopatía y alteraciones neurológicas) y puede continuarse hasta que el trasplante de progenitores hematopoyéticos esté disponible.

En las formas refractarias, el tratamiento no está claro, se sugiere utilizar fármacos de segunda línea como globulina antitímocito (ATG), alentuzumab (antiCD52), vincristina y antifactor de necrosis tumoral alfa (TNF- α) (etanercept e infliximab). El SHF secundario a VEB puede tratarse con rituximab (anti-CD20) e inmunoglobulinas junto con la terapia convencional. El tratamiento de soporte es fundamental, deben recibir profilaxis para infecciones oportunistas con cotrimoxazol, fluconazol e inmunoglobulinas y deben recibir los cuidados habituales de los pacientes neutropénicos.

Pese al tratamiento aproximadamente el 40% de los pacientes fallece durante la fase de inducción por progresión de la enfermedad o por infecciones intercurrentes. Se consideran datos de mal pronóstico al diagnóstico: hiperbilirrubinemia, trombopenia, hiperferritinemia y pleocitosis en el líquido cefalorraquídeo.

TABLA 1. CRITERIOS DIAGNÓSTICOS DE SHF

A)	Diagnóstico molecular consistente con SHF o
B)	Cumplimiento de 5 de los siguientes criterios
	1. Fiebre (>38.5 °C por > 7 días)
	2. Esplenomegalia
	3. Citopenias que involucran 2 o más líneas (Hb < 9g/dl o plaquetas < 100000/uL o neutrófilos < 1000/uL)
	4. Hipertrigliceridemia (265mg/dl) y/o hipofibrinogenemia (<150mg/dl)
	5. Hemofagocitosis en médula ósea, bazo o ganglio.
	6. Disminución o ausencia de actividad de las células natural killer determinado por liberación de 5l-Cr
	7. Ferritina >500ug/L (84% sensibilidad) >10000 (90% sensibilidad y 96% especificidad)
	8. Elevación del receptor soluble de la interleucina 2 (IL-2 receptor) >2400U/ml.

REPORTE DE CASO

Niña de un año de edad, sin antecedentes personales ni familiares de importancia que fue atendida en área de hospitalización y UCIP del hospital de niños Dr. Roberto Gilbert Elizalde de la ciudad de Guayaquil entre septiembre y octubre de 2015; ingresó por presentar cuadro clínico de fiebre de un mes de evolución; a la exploración física llamó la atención la palidez generalizada y hepato-esplenomegalia; permaneció hospitalizada 22 días en sala, abordada como síndrome febril prologado. Se realizaron estudios pertinentes, sin etiología clara; recibió cobertura antibiótica con varios esquemas; la evolución fue tórpida, por datos de insuficiencia respiratoria. Ingresó a UCIP para recibir soporte ventilatorio; permaneció 10 días; durante su estancia presentó: pancitopenia, hipofibrinogenemia, hipertrigliceridemia, hiperferritinemia

(Tabla 2), que sumado a los hallazgos clínicos se planteó el diagnóstico de SHF por lo que se solicitó aspirado medular que reportó presencia de hemofagocitos completando así 6 criterios diagnósticos para este síndrome. Ante este diagnóstico se solicitaron estudios para determinar la etiología encontrándose un PCR para virus Epstein-Barr positivo. Se descartó la posibilidad de infecciones (bacterianas, virales, fúngicas y parasitarias), de malignidad y la presencia de enfermedades inflamatorias. Dentro de los factores considerados de pronóstico desfavorable la paciente presentó, trombocitopenia, ascenso rápido de ferritina y el hallazgo del virus Epstein Barr. Se inició tratamiento siguiendo el protocolo de la Sociedad de Histiocitosis HLH-04, el cual incluyó etopósido, dexametasona, ciclosporina, inmunoglobulina y profilaxis antiinfecciosa con cotrimoxazol y fluconazol; pese a ello el desenlace fue fatal; la paciente falleció a los 32 días de hospitalización.

TABLA 2. HALLAZGOS DE LABORATORIO.

Bh leucocitos 4650 N 29% L 62% Hb: 9mg, Hto: 27%, PLt: 220.000.
 TGO: 214, TGP: 130, BT 2,3, BD 1,5, BI 0,75,
 Na 133meq/l, hipoalbuminemia 1,5g/dl.
 Hipofibrinogenemia 79,
 Hipertrigliceridemia 438,
 PCR 5.3 , PCT 0.49,
 Hiperferritinemia 1059 - 26855,
 IL 6 14.9, LDH 1224
 Tac Tórax y abdomen: imágenes infiltrativas en pulmones, hígado, (Figura 1)
 Biopsia hepática: pericolangitis, fibrosis periductal y micro focos de abcedación.
 Aspirado medular: celularidad disminuida, serie blanca seg 33%, cay 7%, mielocitos seg 8%, promielocitos 2%, linfocitos 10%, serie plaquetaria con megacariocitos +++, presencia de hemofagocitosis, (Figura 2)
 Inmunofenotipo de aspirado medular negativo para malignidad.

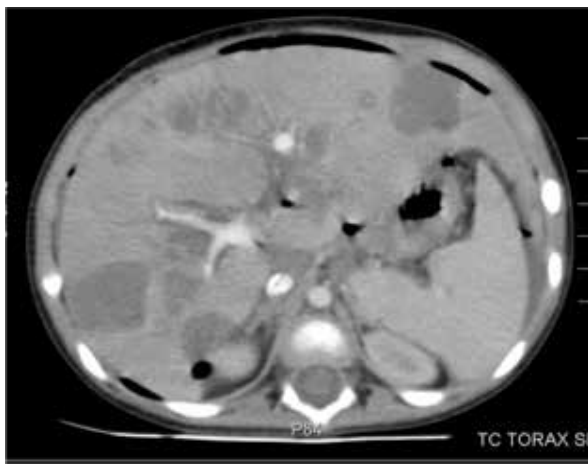

Figura 1. TAC abdominal de la paciente en la que se evidencia lesiones infiltrativas en hígado

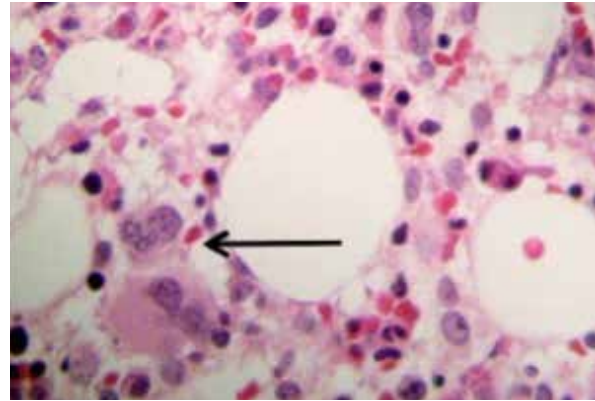


Figura 2. Proliferación histiocítica en médula ósea. La flecha señala un macrófago con partículas fagocitadas en su citoplasma y restos nucleares (hemofagocitosis)

DISCUSIÓN

El SHF comprende un estado hiperinflamatorio que en la forma adquirida o secundaria puede ser activado por condiciones infecciosas, autoinmunes o neoplasias, mostrando características clínicas similares a la sepsis y fallo multiorgánico, lo que retrasa su diagnóstico y tratamiento como en este caso. La forma más común y grave de SHF secundario es la asociada a infección por virus Epstein Barr. En este paciente los hallazgos de laboratorio hicieron sospechar esta patología; sin embargo la etiología no estaba clara pues se obtuvo IgM para Epstein Barr negativo con PCR positivo recabado postmortem, lo que podría indicar que el análisis de anticuerpos para virus Epstein Barr no es específico para su diagnóstico en niños.

La hiperferritinemia puede estar alterada incluso en pacientes con sepsis y fallo multiorgánico, pero valores superiores a 10.000 tienen 90% de sensibilidad y 96% de especificidad para diagnóstico de SHF y se asocian con mayor mortalidad; en el paciente, los valores obtenidos inicialmente no hicieron pesar en esta condición; sin embargo en un segunda determinación se obtuvieron valores superiores lo que sustentó el diagnóstico.

TABLA 3. COMPARACIÓN DE VALORES PREDICTIVOS DE FERRITINA EN SHF.

FERRITINA	
>500ug/L	100% sensibilidad, 80% especificidad para diagnóstico de SHF.
>10000ug/	90% sensibilidad, 96% especificidad para diagnóstico de SHF
Disminución de ferritina <50%	Posibilidad de muerte OR 17,42 comparada con la disminución de >96%
>11000 en las primeras 3 semanas	Posibilidad de muerte OR 5.6 comparada con ferritina <11000 en las primeras 3 semanas.

CONCLUSIÓN

Es necesario realizar diagnóstico temprano y tratamiento oportuno de los pacientes con SHF para disminuir su mortalidad, tomando en cuenta que las características clínicas de esta enfermedad en pacientes críticamente enfermos son similares en caso de sepsis o fallo multiorgánico lo que retrasa el reconocimiento y tratamiento.

En todo paciente crítico con citopenia de dos o más líneas celulares y datos de sepsis o fallo multiorgánico con etiología no bien establecida se debe sospechar en SHF.

REFERENCIAS BIBLIOGRÁFICAS

1. Tothova Z, Berliner N. Hemophagocytic Syndrome and Critical Illness: New Insights into Diagnosis and Management. *J. Intensive Care Med.* 2015;30(7):401-12
2. Pérez A. Síndromes hemofagocíticos (I) concepto, clasificación, fisiopatología y clínica. *An Pediatr Contin.* 2013; 11(5) 237-44
3. Carrillo R, Peña C, Zepeda A, Meza J, Maldonado R, Meza C, et al. Ferritina y síndrome hiperferritínico. Su impacto en el enfermo grave: conceptos actuales. *Rev Asoc Mex Med Crit y Ter Int* 2015; 29 (3): 157-66
4. Mostaza J, Guerra J. Linfocitosis hemofagocítica asociada a infecciones virales: reto diagnóstico y dilema terapéutico. *Rev Clin Esp.* 2014;1-8
5. Figueiredo O, Iglesias M, otros. Síndrome hemofagocítico asociado a virus de Epstein Barr. Descripción de un caso y tratamiento en la Unidad de Reanimación. *Rev Esp Anestesiología Reanim.* 2014; 61(10): 571-4.
6. Cron R, Davi S, otros. Clinical features and correct diagnosis of macrophage activation syndrome. *Expert Rev. Clin Immunol Early online.* 2015; 1-11
7. Pérez A. Síndromes hemofagocíticos (II): diagnóstico y tratamiento. *An Pediatr Contin.* 2013; 11(5) 245-53
8. Remelsa A, Merino R. Síndrome de activación del macrófago. *Protoc diagn ter pediatr.* 2014; 1: 49-56
9. Roe C, Bennett J, otros. Hemophagocytic Lymphocytosis in Malignant Hematology: Uncommon but Should Not Be Forgotten? *Clin Lymph Myel Leuk.* 2015; 15: 147-9
10. Espinoza K, Garcíadiego P. Síndrome hemofagocítico. Conceptos actuales. *Gaceta Médica de México.* 2013; 149: 431-7.