

Oxigenoterapia hiperbárica y su relación con la efectividad en el tratamiento y control del pie diabético

Hyperbaric oxygen therapy and its relation to the effectiveness of the treatment and management of diabetic foot

Silvia Baste Subia¹, Ángel Segale², María Elena Chica³

¹ Universidad Católica de Santiago de Guayaquil, Facultad de Ciencias Médicas, Guayaquil, Ecuador

² Hospital Docente de la Policía Nacional Guayaquil # 2, Guayaquil, Ecuador

³ Hospital Naval, Guayaquil, Ecuador.

RESUMEN

Antecedentes: la diabetes mellitus, es una de las enfermedades crónicas degenerativas con más importancia. Entre las complicaciones se encuentran angiopatías y neuropatías que juntas, conllevan a la formación del pie diabético (PD). **Objetivo:** establecer si la Oxigenoterapia hiperbárica (OHB) favorece la cicatrización del PD para evitar la amputación. **Metodología:** estudio prospectivo, comparativo, en pacientes de los Hospitales de la Policía Nacional y Naval de Guayaquil, con diagnóstico de PD, durante 10 meses, evaluando a cada paciente durante un mes. Los pacientes fueron repartidos en dos grupos (A y B) en relación a la terapia en discusión repartiendo 15 pacientes en cada grupo. A los dos grupos de pacientes, se les realizó curaciones diarias con solución salina, rifampicina, colagenasa, gasa parafinada y vendaje de gasa. **Resultados:** Entre las características de los pacientes se pudo observar que la edad promedio del grupo A (oxigenoterapia hiperbárica) fue de 63.6 ± 13.2 años, mientras que los del grupo B (sin OHB) fue de 61.93 ± 14.2 años. Al evaluar los resultados, se registró una mejoría significativa del grupo A frente al grupo B (86.7% vs 26.7%), esta diferencia fue estadísticamente significativa ($p < 0.01$). **Conclusión:** la OHB es una medida terapéutica muy efectiva y segura, que reduce la amputación en pacientes con pie diabético PD, obteniendo así, una mejor evolución.

Palabras clave: Pie Diabético. Oxigenoterapia Hiperbárica. Amputación.

ABSTRACT

Background: diabetes mellitus is one of the most important chronic diseases. Among the complications are Angiopathies and Neuropathies that together lead to the formation of the diabetic foot (DF). **Aim:** to establish whether Hyperbaric oxygen therapy (HBO) promotes the healing of DF in order to avoid an amputation. **Methodology:** prospective, comparative research with patients of the National Police and Marine Hospital of Guayaquil, diagnosed with DF for 10 months, evaluating each patient for one month. The patients were divided into two groups (A and B) in connection to the abovementioned therapy distributing 15 patients to each group. The patients of the two groups underwent a daily treatment with saline, rifamycin, collagenase, paraffin gauze and gauze bandages. **Results:** among the characteristics of the patients it was observed that the average age of group A (hyperbaric oxygen) was 63.6 ± 13.2 years, while those in group B (without HBO) was 61.93 ± 14.2 years. When evaluating the results, there was a significant improvement in group A versus group B (86.7% vs 26.7%), this difference was statistically significant ($p < 0.01$). **Conclusion:** HBO is a very effective and safe therapeutic measure that reduces the amputation of the foot of patients with DF, thus obtaining a better outcome.

Keywords: Diabetic Foot. Hyperbaric Oxygen. Amputation.

Correspondencia a:

Md. Silvia Baste Subia

Correo electrónico: silvia_baste@hotmail.com

Recibido: 04 de marzo de 2012

Aceptado: 08 de mayo de 2012

Introducción

La diabetes mellitus (DM), es una de las enfermedades metabólicas crónicas degenerativas con más importancia, estimándose que hay 171 millones de personas con DM en el mundo y se prevé que para el 2030 esta cantidad será el doble o más.^{1,2,3} En Ecuador, los pacientes con DM según la OMS eran 341000 para el año 2000, siendo la primera causa de muerte según el INEC en el 2007, equivalente al 5.7% de defunciones del país.⁴

Entre las complicaciones se encuentran: microangiopatías, macroangiopatías y neuropatías. La neuropatía con angiopatía, conllevan a la formación del pie diabético (PD), desarrollado en 10-15% de pacientes.⁵ Se caracteriza por la formación de úlceras con un consecuente retraso para cicatrizar y escasa respuesta a la infección, siendo de peor pronóstico la gangrena del miembro. Ésto, la convierte en la complicación más costosa, ya que uno de cada cuatro pacientes con DM desarrollaran estas lesiones, que por lo general, requerirán amputación.^{6,7,8}

Una opción para el manejo del PD, es la oxigenación hiperbárica (OHB), que mejora la actividad fagocitaria en caso de infección.⁹ Aumenta la pO_2 en sangre $>1000\text{mmHg}$, la distancia de difusión de O_2 de capilares y la pO_2 en tejido hipóxico infectado $>30-40\text{mmHg}$, para una excelente cicatrización;¹⁰ varios estudios lo han demostrado.

El objetivo principal fue establecer si la OHB favorece la cicatrización del PD para evitar la amputación. Además, determinar los factores que contribuyen a una evolución favorable en el PD, lograr que el paciente recupere sus funciones sin tratamiento quirúrgico y evaluar la incorporación del paciente a sus actividades normales.

Metodología

Se diseñó un estudio prospectivo, comparativo, en pacientes con PD del hospital de la Policía Nacional y hospital Naval de Guayaquil, en un periodo de diez meses evaluando a cada paciente durante un mes y medio. Los pacientes fueron repartidos en dos grupos (A y B) en relación a la terapia en discusión, para tener un mejor análisis de los resultados esperados.

Para el estudio se tomaron en cuenta pacientes con los siguientes criterios de inclusión: no enfermedad que contraindique la OHB¹¹: infecciones respiratorias, hipertermia, convulsiones, enfermedad pulmonar obstructiva crónica y tumoraciones malignas; neumotórax no tratado, embarazo y personas a las que se les administra medicaciones como doxorubicina (adriamicina), disulfiram (antabuse), cisplatino y acetato de mefanide (sulfamilon). Se incluyó también pacientes con diagnóstico de pie diabético, sexo masculino, ya que en estas instituciones la mayoría de pacientes son de este género.

Se consideran como criterios de exclusión la interrupción de tratamiento por cualquier motivo y diabetes mellitus tipo 1.

Al grupo A, se le realizó terapia con cámara hiperbárica a dosis de dos atmósferas absolutas (2 atm. abs. o ATA),¹² una hora al día cumpliendo cada paciente con 30 sesiones, en la Unidad Terapéutica Hiperbárica. La cámara utilizada, fue de tipo monoplaza (para un solo paciente),¹³ marca Oxicap. Controlando a su vez con exámenes de laboratorio antes y después del tratamiento, siendo de gran importancia el leucograma y la glicemia.

Al grupo B, se le realizó el mismo control a excepción de la OHB. A la vez, a ambos grupos, se les realizó tratamiento convencional (control metabólico e infeccioso y tratamiento local), con curación posteriormente realizada.

Los grupos de estudio fueron:

Grupo A: OHB + antidiabéticos orales (TO) +/- insulino terapia (IT) + curaciones diarias (C).

Grupo B: antidiabéticos orales (TO) +/- insulino terapia (IT) + curaciones diarias (C).

En ambos grupos, los fármacos y dosis, fueron prescritos por el endocrinólogo de cada paciente según sus necesidades y de forma ambulatoria; y las curaciones fueron realizadas una vez al día con solución salina al 0.9% 200cc + rifampicina en spray + colagenasa ungüento + gasa parafinada y vendaje de gasa.

Tabla 1. Características basales de los pacientes

Variable	Con OHB* (15)		Sin OHB* (15)	
	Media	Desv. Est.	Media	Desv. Est.
Edad	63.6 años	13.29	61.93 años	14.23
Años con DM	6.73 años	4.44	6.47 años	5.20
Glicemia antes	146.13 mg/dl	12.87	148.07 mg/dl	16.71
Leucocitos antes	12.30/ul	1.23	12.76/ul	1.59
Glicemia después	98.93 mg/dl	10.84	115.6 mg/dl	25.30
Leucocitos después	8.9473/ul	1.29	11.02/ul	1.54

* OHB= Oxigenoterapia hiperbárica.
** DM= Diabetes Mellitus.

Es necesario registrar que durante el vendaje del pie afectado, se dejaba libre el talón si es que se encontraba sano.

En el caso del grupo A, previo a la terapia, se limpiaba el pie afecto con solución salina al 0.9% y se volvía a colocar el vendaje. Al finalizar la sesión, se volvía a curar con el esquema antes mencionado.

Se midieron las siguientes variables:

Tipo de pie diabético según la clasificación de Wagner: Grados 0 al 5.¹⁴

Relación del tiempo de evolución de la diabetes y evolución clínica actual.

Influencia de la OHB sobre la química sanguínea.

Criterios de evaluación de resultados

Excelente: al finalizar el tratamiento han desaparecido los signos de infección. El tejido de granulación llegó a la superficie y a los bordes de la herida. La herida cicatrizó.

Bueno: al finalizar el tratamiento han desaparecido los signos de infección pero el tejido de granulación no ha llegado a la superficie ni bordes de la herida. No hay necesidad de amputación mayor ni menor.

Nulo: al finalizar tratamiento, no se cumplen los parámetros anteriores o fue interrumpido por necesitar amputación.

Criterios para evaluar resultados de exámenes complementarios

Se midieron los niveles en sangre de leucocitos y glucosa antes y después del estudio, tomando como valores referenciales: glucosa en ayunas 70-110mg/dl y leucocitos 4,000-10,000/ul.

Se calificó como mejor cuando los valores llegaron a la normalidad. Glucosa en ayunas disminuyó a 70-110 mg/dl y leucocitos bajaron a 4,000-10,000/ul, y peor cuando no mejoraron o se alejan de lo normal.

Resultados

La muestra del estudio fue 30 pacientes con diagnóstico de PD en un periodo de 10 meses, divididos en dos grupos, evaluando cada paciente durante un mes. Entre las características principales de los pacientes, se pudo observar que la edad promedio del grupo A (con OHB) fue de 63.6 ± 13.2 años, mientras que los del grupo B (sin OHB) fue de 61.93 ± 14.2 años, esto permite observar la igualdad de las edades para ambos grupos (tabla 1).

Se pudo encontrar, que los pacientes del grupo A tuvieron una media de 6.73 ± 4.4 años con diabetes mellitus tipo 2, mientras que los del grupo B presentaron una edad similar de 6.47 ± 5.2 no existiendo diferencia significativa entre los grupos. Valores iguales se registraron para la glicemia antes del tratamiento (grupo A 146.13 ± 12.87 mg/dl vs grupo B 148.07 ± 16.71 mg/dl) (tabla 1).

La valoración del pie diabético reflejó valores de grado I, II y III, para ambos grupos; los valores registrados fueron similares, encontrándose mayores diferencias para grado II y III (grupo A 33.3% vs grupo B 46.7%; 40.0% vs 33.3%) sin que estas diferencias sean significativas (tabla 2).

Al evaluar los resultados después del tratamiento, se registró una mejoría significativa de los pacientes del grupo A (con OHB) frente al grupo B (excelente 86.7% vs 26.7%), esta diferencia fue

Tabla 2. Relación de Momios						
Variables	Con OHB (15)		Sin OHB (15)		RR	p
	no	%	no	%		
Grado de Píe Diabético						
I	4	26.7	3	20.0	-	0.753
II	5	33.3	7	46.7		
III	6	40.0	5	33.3		
Evaluación de resultados						
Nulo	0	0.0	3	20.0		0.003
Bueno	2	13.3	8	53.3		
Excelente	13	86.7	4	26.7		
Evaluación de Complementarios						
Peor	0	0.0	3	20.0	2.25	0.112
Mejor	15	100.0	12	80.0		

* OHB= Oxigenoterapia hiperbárica.

estadísticamente significativa ($p < 0.01$). Cabe destacar que ningún paciente que recibió tratamiento de cámara hiperbárica registró valores de nulo (riesgo de amputación, PD grado IV con posibilidades de ser grado V), como sí lo hicieron 3 pacientes que estuvieron sólo con el tratamiento convencional (tabla 2).

En la evaluación de los exámenes complementarios, se pudo observar una mejoría del 100% de los pacientes con OHB, mientras que en el grupo B se presentó un 20% de pacientes con valoración peor, sin embargo, estos valores no fueron estadísticamente significativos (tabla 2).

Se intentó establecer factores de riesgo para ambos grupos, se estableció un diagrama (figura 1) que

relacionó la edad según el tratamiento, sin embargo no se registraron valores significativos. Donde sí se pudo observar una mejoría notable, fue al comparar los valores de glicemia antes y después del tratamiento.

Los pacientes registraron valores similares para ambos grupos antes del estudio; después del mismo, el grupo que recibió OHB presentó valores estadísticamente significativos más bajos que los pacientes del grupo que no recibieron el tratamiento ($p < 0.01$) (figura 2).

La comparación de los grupos en cuanto a leucocitos según el tratamiento, no registró valores significativos antes y después de este (figura 3). En las figuras 4A y 4B se puede ver claramente la mejoría que tuvieron los pacientes sometidos al tratamiento con OHB, frente a los que no la recibieron.

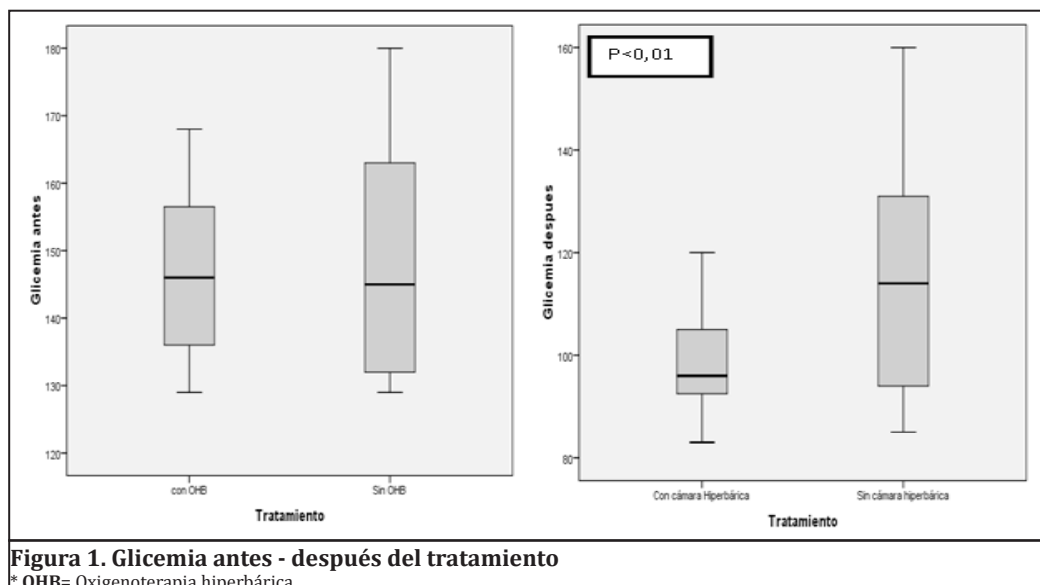
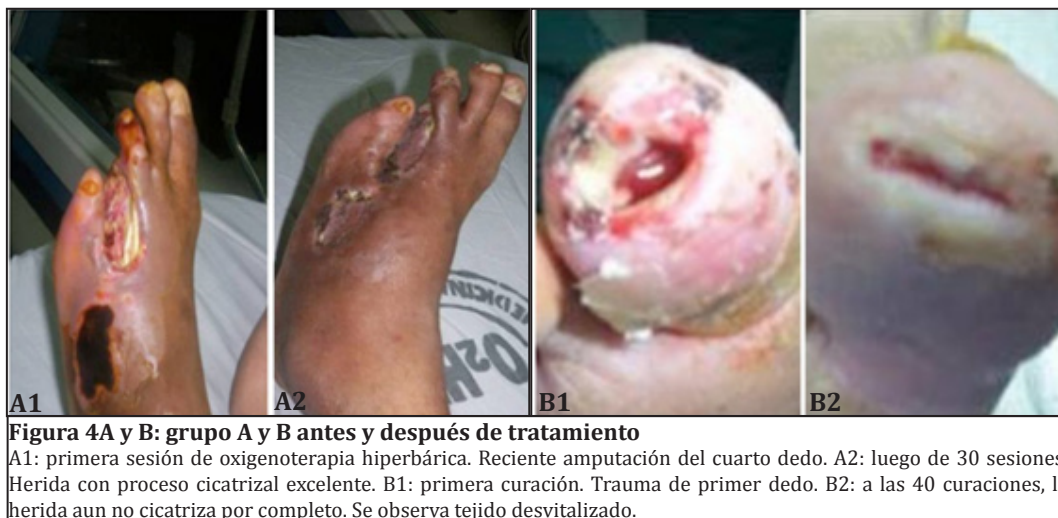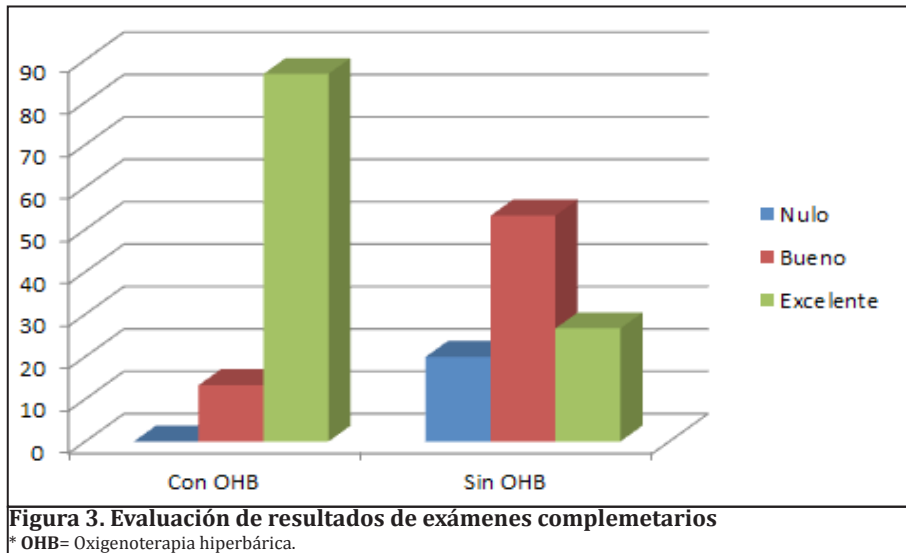
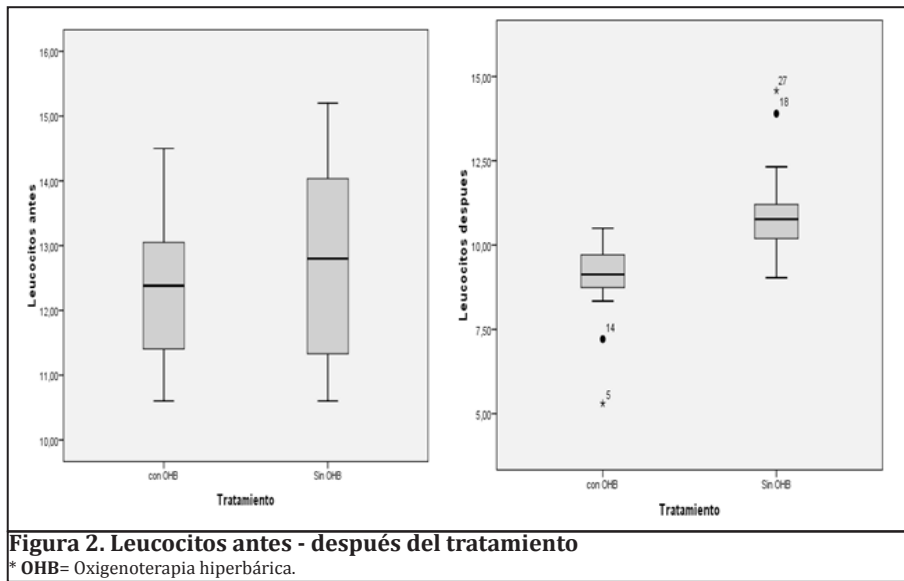


Figura 1. Glicemia antes - después del tratamiento
* OHB= Oxigenoterapia hiperbárica.



Discusión

La finalidad del manejo de las úlceras en el PD, es prevenir la amputación y mantener una buena calidad de vida del paciente, por tal razón es primordial evaluar los tratamientos existentes como la oxigenoterapia hiperbárica. Estudios refieren, que el 15% de los pacientes con DM, desarrollará una úlcera en el pie durante la evolución de su enfermedad a lo largo de su vida.

Se ha llegado a establecer, que la tasa de amputación en el diabético puede ser 14-40 veces más alta que en los no diabéticos, puesto que dichas úlceras preceden al 85% de las amputaciones de la extremidad.¹⁵

En países como Argentina, esta complicación ha sido una causa muy importante de desempleo, ya que los pacientes luego de ser sometidos a la amputación de su pie afecto, deben realizar la respectiva rehabilitación, lo cual muchas veces toma años para reincorporarse a la sociedad.¹⁵ Se pudo observar, cómo las úlceras del presente estudio, fueron poco a poco disminuyendo de grado, llegando algunas incluso a grado 0, lo cual es el objetivo tanto del tratamiento solo, como utilizándolo en conjunto con la OHB, siendo notablemente más efectivo con la ayuda de esta. Es así, como se demuestra la aceleración de la respuesta a la infección y la consecuente cicatrización de las heridas.

Un estudio de Kalami y col, realizado en el año 2002, de tipo prospectivo, controlado y aleatorizado a largo plazo (tres años de duración), donde se realizó la comparación de dos grupos homogéneos, con y sin tratamiento con OHB, en el cual se demostró una menor tasa de amputaciones (33% vs. 12%) y tiempo de cicatrización más rápido,¹⁶ mostrando así, una evidencia significativa para el mundo de la medicina.

En el 2004, los autores de la Guía de Tratamiento del PD de la Sociedad Norteamericana de Enfermedades Infecciosas (IDSA) calificaron a la OHB, como nivel de evidencia BI "moderada evidencia basada en más de un estudio clínico controlado y aleatorizado", apoyando de esta manera su recomendación en este tipo de pacientes y sus respectivas lesiones, lo cual apoya la hipótesis planteada en el presente estudio.¹⁷ Un año después, Kranke y sus colaboradores revisaron sistemáticamente publicaciones

donde se había utilizado la OHB en heridas crónicas de 1996 a 2003, que incluían cinco ensayos clínicos controlados, aleatorizados. Se pudo llegar a la conclusión, de que la oxigenación hiperbárica en úlceras de PD, reduce significativamente el riesgo de amputación mayor y que puede proveer la posibilidad de cicatrizar al año. El estudio a la vez, sugería que la aplicación de oxígeno hiperbárico en este tipo de pacientes estaba justificada mientras hubiera la facilidad de esta tecnología.¹⁹ En el caso del presente estudio, es muy llamativa la mejoría de los pacientes en los que se utilizó la OHB; sin embargo, son pocos los casos en que se la puede utilizar ya sea por factor económico o por falta de información sobre el tema.

Hace 2 años (2008), la Agencia Canadiense de Control de Medicamentos y Tecnología en Salud, realizó una publicación llamada "Tratamiento de oxígeno hiperbárico adjunto para úlceras diabéticas", en donde se alcanzaron similares conclusiones. Se pudo observar, que la OHB en conjunto con el tratamiento convencional de PD fue más efectiva en comparación a las heridas con el tratamiento estándar, disminuyendo a la vez, la incidencia de las amputaciones de extremidades (11% en el grupo oxígeno hiperbárico versus 32% en el grupo de cuidados estándar). Así también, se calculó que el beneficio económico era mayor en el grupo tratado con oxígeno hiperbárico versus el grupo de cuidados estándar (\$40.695 vs \$49.786), incrementando la calidad de vida (3.64 vs 3.01).^{19,20} Estos datos son corroborados con los encontrados en este estudio, demostrando la eficacia del tratamiento desde distintos puntos de vista, ya que el paciente no solo conserva su extremidad sino también, conserva su trabajo y su rutina de vida, siendo justificado el costo del tratamiento.

La OHB puede ser aún, para muchos médicos, motivo de controversia o parecerles fuera del alcance de los pacientes pero, como se ha demostrado claramente en el presente estudio, es una de las medidas terapéuticas más efectivas y seguras que pueden reducir la amputación de extremidades de pacientes con PD infectado, obteniendo así, mejores resultados en la evolución del paciente. En la actualidad, se encuentra estadísticamente comprobada y apoyada, con estudios en medicina basada en evidencia, al ser utilizada junto con el tratamiento convencional, siendo hoy en día, considerada como una excelente e indispensable opción,

más que nada en aquellos en los que las lesiones son refractarias al tratamiento convencional luego de un mes del seguimiento del mismo, brindando mayor expectativa y mejor calidad de vida a los pacientes; es un factor que no solo favorece al paciente involucrado sino también a su entorno, siendo de gran importancia la familia.

Referencias bibliográficas

- Comité Hospital San Rafael. Incidencia de Diabetes Mellitus en el Hospital Nacional San Rafael. Revista del Hospital Nacional San Rafael, [en línea]. Hospital Nacional San Rafael. Dirección URL: <<http://www.unab.edu.sv/bvirtual/13879/capituloI.pdf>>.
- Boulton, Andrew. El pie diabético: Epidemiología, factores de riesgo. Diabetes Boise, [en línea]. Dirección URL: <http://www.diabetesvoice.org/files/attachments/article_368_es.pdf>
- Pacheco V, Acosta M. Diabetes Mellitus tipo 2 de la teoría a la práctica. 2008
- Cueva R, Juan Francisco. Validación del puntaje de riesgo para ulcera en pie diabético del Scottish Intercollegiate Guidelines en un grupo de pacientes en Quito. Revista Médica Voz andes. [en línea]. ene/mar. 2010, vol. 21. [citado 11 Octubre 2010], p. 14-21. Dirección URL: http://revistamedicavozandes.com/archive/2010_01/Cueva_J_RMVZ2010.21.14.pdf.
- Subbotina, Nina. Medicina Hiperbárica. Pie diabético. Cap 7. p. 113-128. Alexandria library incorporated. Argentina, 2006.
- Villanueva, Víctor. Enfoque practico de las complicaciones crónicas de la Diabetes Mellitus. Revista de posgrado de la VIa Cátedra de Medicina – N130 – Agosto 2003. [en línea]. Dirección URL: <<http://www.med.unne.edu.ar/revista/revista130/enfoque.pdf>>
- Untiveros Mayorga, Charlton Fernando, Nunez Chavez, Olga, Tapia Zegarra, Lenibet Miriam, Tapia Zegarra, Gino Guillermo. Complicaciones tardías en diabetes Mellitus tipo 2 en el Hospital II Es salud - Cañete. Rev. Mes Herid. [en línea]. abr. /jun. 2004, vol.15, no.2 [citado 06 Octubre 2010], p.64-69. Dirección URL: <http://www.scielo.org.pe/scielo.php?script=sci_arttext&pid=S1018-130X2004000200002&lng=es&nrm=iso>.
- Salama Benarroch, Isaac y SANCHEZ, Gustavo Adolfo. Factores de riesgo y complicaciones crónicas en el diagnóstico reciente de la diabetes tipo 2. Rev. Cubana Endocrino [en línea]. 2001, vol.12, n.2 [citado 2010-10-06], pp. 0-0. Dirección URL: <http://scielo.sld.cu/scielo.php?script=sci_arttext&pid=S1561-29532001000200003&lng=es&nrm=iso>.
- Desola, Jordi. Oxigenoterapia Hiperbárica en patología infecciosa. Revisión y puesta al día. Revista virtual de Medicina Hiperbárica. [en línea] 2000, Oct. [citado 2010-10-06]. Dirección URL: <http://www.sld.cu/galerias/pdf/sitios/rehabilitacionfis/ohb_en_patologias_infecciosas.pdf>.
- Morales C, Solerme, CASTRO C, Jorge, LICEA G, Delgas, SERRANO F, Yolanda, OLIVA C, Laura. Tratamiento con Oxigenación Hiperbárica (OHB) del pie diabético nauro-infeccioso. Servicio de Medicina Hiperbárica del Hospital Ameijeiras. [en línea]. [citado 2010-10-06]. Dirección URL: <<http://www.hospitalameijeiras.sld.cu/hha/mpm/documentos/MEDICINA%20HIPERBARICA/PA/OHB%20DEL%20PIE%20DIABETICO%20NEURO-INFECCIOSO.pdf>>
- Desola, J, Crespo, A, Garcia, A, Salinas, A, Sala, J, Sanchez, U. Indicaciones y contraindicaciones de la Oxigenoterapia Hiperbárica. Revista virtual de Medicina Hiperbárica. [en línea] 2, oct., 2000. Vol. LIV, N. 1260. [citado 2010-10-06]. Dirección URL: <<http://www.ccmh.com/REVISTA-OHB/Indicaciones-ROHB-Desola.pdf>>.
- Subbotina, Nina. Medicina Hiperbárica. Mecanismo de acción del oxígeno hiperbárico. Cap. 1. p 27-42 Alexandria library incorporated. Argentina, 2006.
- Desola, Jordi. Bases y fundamento terapéutico de la Oxigenoterapia Hiperbárica. Revista virtual de Medicina Hiperbárica. [en línea] 2, oct., 2000. Vol. LIV, N. 1260. [citado 2010-10-06]. Dirección URL: <<http://www.ccmh.com/REVISTA-OHB/Bases-OHB-ROHB-Desola.pdf>>.
- Corvalan, Alex, OLMOS, Doris. Pie Diabético. Gestión Red. [en línea] [citado 2010-10-06]. Dirección URL: <<http://www.ssmn.cl/gestionred/piediabetico.pdf>>.
- Rodriguez Julio, Manejo de las ulceras en el pie diabético The Cardiovascular Multimedia Information Network 2007.
- Kalani M, Jorneskog G, Naderi N, Lind F, Brismar K. Hyperbaric oxygen (HBO) therapy in treatment of diabetic foot ulcers. Long-term follow-up. J Diabetes Complications 2002;16:153-158.
- Lipsky, Benjamin, Berendt, Anthony, Deery, H. Gunner, Embil, John, Joseph, Warren, Karchmer, Adolf, Lefrock, Jack, Lew, Daniel, Mader, Jon, Norden, Carl, Tan, James. Infectious Diseases Society of America. Diagnosis and Treatment of diabetic foot infections. Clin Inf Dis 2004;39(7):885-910.
- Zuzuki K. A guide to hyperbaric oxygen-therapy for diabetic foot wound. Podiatry Today 2002;20(12).
- Chuck Aw, Hailey D, Jacobs P, Perry DC. Cost-effectiveness and budget impact of adjunctive hyperbaric oxygen therapy for diabetic foot ulcers. International Journal of Technology Assessment in Health Care 2008;24(2):178-183.
- Goodman, Gilman. Las bases farmacológicas de la terapéutica. 6a. ed. Gases terapéuticos. Cap 16. p. 393-401. México: Panamericana, 2008.