
Seminoma testicular con coriocarcinoma: reporte de un caso.

Testicular seminoma with choriocarcinoma: case report.

María José Velasco *
Joseph W. Mc. Dermott **

RESUMEN

Introducción: los tumores de células germinales son las neoplasias testiculares más comunes y deben ser la primera consideración diagnóstica en adultos jóvenes que presentan masa retroperitoneal y criptorquidea. **Presentación de caso:** describimos un caso poco común de metástasis intraabdominal, pulmonar y linfática como presentación inicial de un tumor germinal mixto. **Conclusión:** el tumor de células germinales mixto debe ser considerado en pacientes con criptorquidea y enfermedad metastásica.

Palabras clave: Tumor de células germinales. Tumor de células germinales mixtas (TGM). Neoplasias testiculares. Seminoma. Coriocarcinoma.

SUMMARY

Introduction: germ cell tumors are the most common testicular neoplasia and should be the first diagnostic consideration in young adults who present retroperitoneal mass and cryptorchidism. **Presentation of the case:** we describe a rather uncommon case of intra-abdominal, pulmonary and lymphatic metastasis as the initial presentation of a mixed germ tumor. **Conclusion:** the mixed germ cell tumors should be considered in patients with cryptorchidism and metastatic illness.

Key words: germ cell tumor. Mixed germ cell tumor (MGT). testicular neoplasm. Seminoma. Choriocarcinoma.

Introducción

Los tumores de células germinales son las neoplasias testiculares más comunes y deben ser la primera consideración diagnóstica en adultos jóvenes entre 20-45 años de edad que se presentan con masa testicular solitaria^{5,9,14}. De éstas, 30-50% se clasifican como tumores germinales mixtos, siendo el teratoma y el carcinoma de células embrionarias, la combinación más común.

La enfermedad metastásica es detectable al momento de la presentación en el 30% de los pacientes con seminoma y en el 50% de los que presentan tumores de células germinales no seminomatosos¹². La mayoría de las metástasis ocurren en los ganglios paraaórticos, supraclaviculares, pulmón, hígado, hueso o cerebro, por lo que no es raro que se presenten inicialmente como masa retroperitoneal^{3,8}.

Ante el hallazgo de una masa en retroperitoneo en un paciente joven, se debe tener en cuenta entre los diferentes diagnósticos posibles, el tumor de

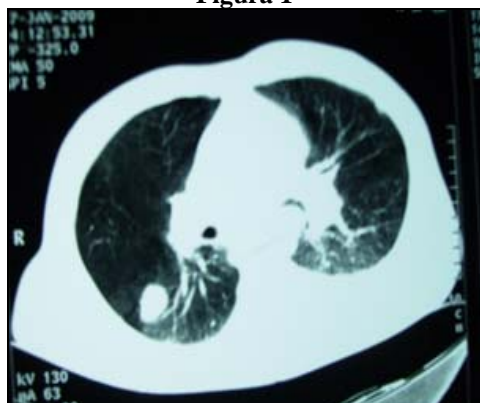
células germinales, haciendo diagnóstico diferencial con otros procesos que afecten al retroperitoneo como linfoma, tumores metastásicos (carcinoma de células en anillo de sello), tumores de partes blandas inflamatorios, fibrosis retroperitoneal idiopática^{9,11}. Estos tumores aunque son relativamente infrecuentes, constituyendo menos del 1% de todos los tumores en el género masculino, no es raro que debuten con masa retroperitoneal que simulan clínicamente un cólico renal o/y dolor lumbar⁹.

Presentación de caso

Varón de 45 años de edad sin antecedentes médicos y quirúrgicos previos, se presenta con dolor abdominal difuso, fatiga, pérdida de peso, dificultad respiratoria, adenopatía supraclavicular izquierda de 2cm, abdomen rígido con sensación de masa palpable de aproximadamente 14cm, y tumoración en conducto inguinal derecho de aproximadamente 6cm. La radiografía de tórax al

ingreso reveló dos nódulos residuales localizados en región subclavicular izquierda y en base pulmonar derecha sospechosos de malignidad. Los exámenes de laboratorio iniciales mostraron anti HIV negativo, leucocitosis 11.990/ul (normal 4.400- 10.000/ul) con neutrofilia 9.680/ul, anemia 3.850.000 M/ul con 10.8 g/dl de hemoglobina y 32% de hematocrito, elevación de fosfatasa alcalina 154 U/l (normal 49-129 U/l), lipasa 88 U/l (normal 0-60 U/l), Ldh 4557 U/l (0-480 U/l), colinesterasa disminuida 4649 U/l (normal 5320-12920 U/l), TTP y TP prolongados, 46.6 seg. y 17.9 seg. respectivamente, y alcalosis respiratoria compensada. El diagnóstico diferencial principal fue de tumoración testicular con metástasis. El día dos se solicita TC (tomografía computarizada) torácica y abdomino-pélvica simple y contrastada, encontrándose imágenes nodulares difusas parenquimatosas pleuropulmonares e hiliares bilaterales sólidas y captantes con derrame pleural izquierdo, figura 1, 2 en la TC de tórax⁴.

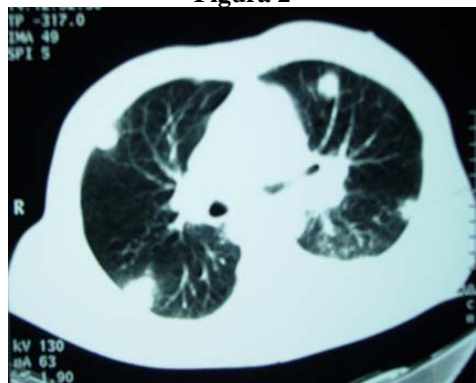Figura 1



Tomografía computada de tórax demostrando imagen nodular más fibrosis.

Fuente: departamento de Radiología, hospital "Luis Vernaza".

Figura 2

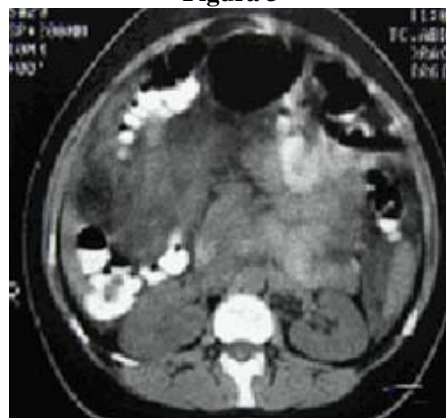

Tomografía computada de tórax demostrando imágenes nodulares pleuropulmonares e hiliares.

Fuente: departamento de Radiología, hospital "Luis Vernaza".

En la TC de abdomen hay líquido perihepático, ligera hepatomegalia, obliteración del tejido peripancreático más edema de páncreas, imágenes de hipodensidad a nivel de los psoas, e hipertrofia ganglionar de la cadena periaórtica; mostrando enfermedad diseminada encima y debajo del diafragma, figura 3.

Figura 3



Tomografía computada de abdomen demostrando enfermedad metastásica extensiva en retroperitoneo.

Fuente: departamento de Radiología, hospital "Luis Vernaza".

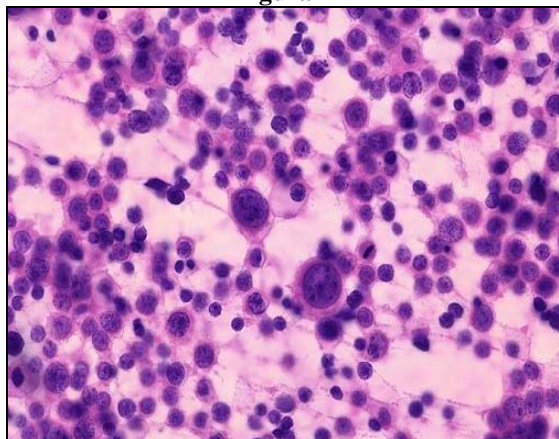
A las 48 horas de ingreso se solicita eco doppler testicular el que revela testículo derecho ectópico en conducto inguinal, deformado, heterogéneo, con resistencia alterada, compatible con neoplasia testicular; marcadores tumorales: alfafetoproteína 4,34 ng/mL (normal 0-5.1 mg/mL), C.A 19-9 21.43 U/mL (normal 0-37 U/mL), C.A 72-4 0.8 UI (normal 0-6.7 UI), Ag. carcinoembrionario ligeramente elevado 0.57 ng/mL (normal 0-3.4 ng/mL); se realiza medición de HCG-Beta¹³ la cual se encuentra elevada 7417 mUI/mL (normal 0-5 mUI/mL); la adenopatía supraclavicular izquierda es biopsiada y resulta en nódulo metastásico de tipo coriocarcinoma.

Se realiza endoscopia alta resultando gastritis crónica superficial sin datos de malignidad. La masa inguinal continuó creciendo y se decidió realizar resección de la misma, la patología final reveló seminoma con coriocarcinoma consistente con estadio T3, N3 M1 b, figura 4 y 5.

Durante la estancia hospitalaria realiza insuficiencia hepática caracterizada por ictericia, y elevación de marcadores hepáticos: GOT 132 U/L (normal 0-38 U/L) GPT 78 U/L (normal 0-41 U/L), bilirrubina total 17,23mg/dl (normal 0-1mg/dl), bilirrubina directa 14,32mg/dl (normal 0-

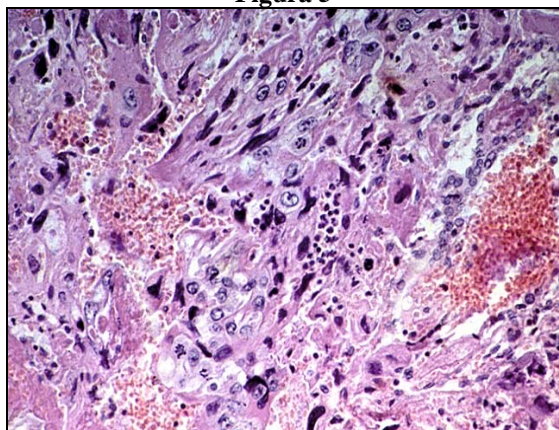
0.3mg/dl), bilirrubina indirecta 4mg/dl (normal 0-0.7mg/dl), fosfatasa alcalina 729 U/L (normal 40-129 U/L). El paciente se lo trasladó al centro oncológico para comenzar con tratamiento quimioterápico.

Figura 4



Tinción de hematoxilina y eosina compatible con seminoma.
Fuente: departamento de Anatomía Patológica, hospital "Luis Vernaza".

Figura 5



Tinción de hematoxilina y eosina compatible con coriocarcinoma.
Fuente: departamento de Anatomía Patológica, hospital "Luis Vernaza".

Discusión

Los tumores germinales mixtos son la segunda neoplasia testicular germinal más común, aconteciendo entre el 30-50% de los tumores germinales^{1,10,12}. Existen quince variedades de tumores germinales mixtos que se los pueden agrupar en cinco clases: I. seminoma puro; II. carcinoma embrionario, puro, o con seminoma; III. teratoma, puro, o con seminoma; IV. teratoma con carcinoma embrionario o coriocarcinoma o ambos, y con o sin seminoma; V. coriocarcinoma, puro, o con carcinoma embrionario o seminoma o ambos⁶.

La incidencia de los diferentes grupos tumorales varía con la edad. El grupo I y II tienen su máxima incidencia en la cuarta década, mientras que el grupo IV en la tercera década⁶. Las combinaciones más comunes son: teratoma y carcinoma de células embrionarias (26%), carcinoma de células embrionarias y seminoma (16%), y carcinoma de células embrionarias, tumor del saco de yolk y teratoma (11%)¹²; la asociación entre seminoma y coriocarcinoma es rara. La presencia de coriocarcinoma en una neoplasia mixta le confiere un peor pronóstico en relación con aquellas que no lo presentan siendo la enfermedad metastásica el debut más común^{13,15}. El seminoma por el contrario es una neoplasia testicular de crecimiento lento, que rara vez metastatiza⁷.

La enfermedad metastásica al momento de la presentación en cerca del 30% de pacientes con un seminoma y en 50% de los pacientes con tumores no seminomatosos¹².

La mayoría de los TGM metastatizan a ganglios linfáticos de la cadena paraaórtica o fosa supraclavicular, pulmones, hígado, hueso y cerebro, las metástasis en otros sitios extranodales son menos comunes^{6,12}.

Conclusión

La asociación de seminoma con coriocarcinoma como tumor germinal mixto es raro, aconteciendo <1% de los TGM, la presencia de criptorquidea en pacientes adultos debe ser estudiada para descartar una neoplasia testicular. La importancia de este caso radica en la presentación agresiva y la asociación no habitual de los tipos celulares; así como una adecuada y oportuna valoración clínica.

Referencias bibliográficas

1. Bosl GJ, Bajorin D, Sheinfeld J, Motzer R. Cancer of the testis. In: De-Vita VT, Hellman S, Rosenberg S, eds. Cancer: principles and practice of oncology. 5th ed. Philadelphia: J.B. Lippincott, 1397-425. 1997.
2. Bower, M, Rustin, GJ. Serum tumor markers and their role in monitoring germ cell cancers of the testis. In: Comprehensive Textbook of Genitourinary Oncology, 2d ed, Vogelzang, NJ, Scardino, PT, Shipley, WU, Coffey, DS (Eds), Lippincott, Williams, and Wilkins, Philadelphia, p. 931. 2000.

3. Donohue JP, Zachary JM, Maynard BR. Distribution of nodal metastases in nonseminomatous testis cancer. *J Urol*; 128:315-320. 1982.
4. E. W. Steyerberg et al, Retroperitoneal Metastases in Testicular Cancer: Role of CT Measurements of Residual Masses in Decision Making for Resection after Chemotherapy *Radiology* May 1, 215:437-444. 2000.
5. Fraley EE, Lange PH, Kennedy BJ. Germ-cell testicular cancer in adults. *N Engl JMed*; 301:1370-1377, 1420-1426. 1979.
6. Frank J. Dixon, M.D., y Robert T. Moore, M.D. Testicular tumors. *Cancer*; 6:427-454. 1953.
7. George J. Bosl M. D. and Robert J. Motzer M.D. Testicular Germ Cell Cancer. *NEJM*, July 24; 242-254. 1997.
8. Harry G, MD., Arthur Rhamy. Tumors of the testis. *Southern Medical Journal*; 50: 1347-1353. 1957.
9. Helen M. Haupt, MD, Risa B. Mann, MD, Donald L. Trump, MD, and Martin D. Abeloff, MD. Metastatic Carcinoma Involving the Testis. *Cancer*; 54:709-714. 1984.
10. J. P. Richie and G. S. Steele, "Neoplasm of the testis," in *Campbell's Urology*, P. C. Walsh, A. B. Retik, E. D. Vaughan, and A. J. Wein, Eds., *Urology*, 2876-2919. 2002.
11. M. Solano Remírez, J. P. Vejilla Alcubilla, M. T. Álvarez Frías, J. Gutiérrez Dubois, L. Munuera, C. García Labairu. Masa retroperitoneal en paciente varón joven. *An. Med. Interna*; 23:34-36. 2006.
12. R. Avasthi, SC Chaudhary, D. Mohanty, Kiran Mishra: Testicular mixed germ cell tumor metastasizing to heart. *Japi october*; 56: 812-815. 2008.
13. Rosenblatt GS, Walsh CJ, Chung S. Metastatic testis tumor presenting as gastrointestinal hemorrhage. *J Urol*; 164:1655. 2000.
14. S. S. Kuroharlat, CMDR.M, C, USN, F. W. George, III, CAPT., Mc, USN. Testicular Tumors Analysis of 196 Cases Treated at the US. Naval Hospital in San Diego. *Cancer*; 20:1089-1098. 1976.
15. Sang L, Kyoung Ha Kim, Nam L. Mixed Testicular Germ Cell Tumor Presenting as Metastatic Pure Choriocarcinoma Involving Multiple Lung Metastases That Was Effectively Treated with High Dose Chemoterapy. *Cancer Rest Treat*; 41 (4):229-232. 2009.

Dra. María José Velasco

Teléfono: 593-04-2713027; 099552805

Correo electrónico: ma_jose_velasco@hotmail.com

Fecha de presentación: 19 de junio de 2009

Fecha de publicación: 14 de mayo de 2010

Traducido por: Estudiantes de la Carrera de Lengua Inglesa, Mención traducción, Facultad de Artes y Humanidades. Responsable: Srta. Fátima Lucero.



UNIVERSIDAD CATÓLICA
DE SANTIAGO DE GUAYAQUIL