

# Variaciones anormales en la ubicación del Esfínter de Oddi (ampolla de Váter) y su importancia en la presentación clínica en pacientes con colecistitis litiásica biliar benigna.

## Abnormalities in the region of the Oddi's Sphincter (Vater's blister) and their important in patients with benign biliary lithiasic cholecystitis.

Andrés Terán Sánchez \*

Jorge Ortiz García\*\*

Angélica Romero\*\*\*

### RESUMEN

**Tipo de estudio:** prospectivo, descriptivo, realizado durante el período noviembre 2005 a junio 2006 en el hospital "Luis Vernaza", sala "Santa Cecilia". **Objetivo:** conocer la incidencia de las variaciones anatómicas anormales mediante el uso de la técnica de la colangiografía intraoperatoria realizada durante la colecistectomía; determinar la importancia clínica de la ubicación del esfínter de Oddi en el duodeno. **Resultados:** de un universo de pacientes, de sexo femenino, se obtuvo el siguiente porcentaje de variaciones anatómicas: 47 pacientes cuyo esfínter de Oddi fue ubicado en posición normal, es decir en la segunda porción 8 pacientes en la primera porción del duodeno y 5 en la tercera porción. **Conclusión:** pacientes que presentaron variedades anatómicas anormales del esfínter de Oddi presentaron cuadro clínico más severo.

**Palabras clave:** Esfínter de Oddi. Colangiografía intraoperatoria. Colecistectomía.

**Type of Study:** prospective and descriptive carried out from November 2005 to June 2006 at the "Luis Vernaza" Hospital, "Santa Cecilia" Room. **Objective:** to be aware of the prevalence of abnormal anatomic variations through the technique of intraoperative bile duct X-ray carried out during the cholecystectomy; and determine the clinical importance of the location of the Odd's Sphincter in the duodenum. **Results:** in a sample of 60 female patients the following percentages of anatomic variations were found: 47 patients whose Oddi's Sphincter was located in a normal second portion. 8 patients in the first portion of the duodenum and 5 of them in the third portion. **Conclusion:** patients with abnormal anatomic variations of Oddi's Sphincter presented a more severe pathological clinical case.

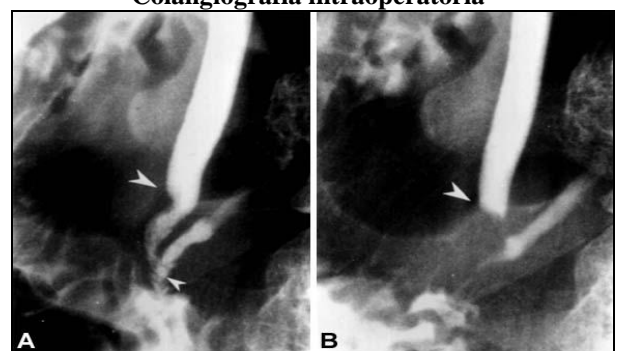
**Keywords:** Oddi's Sphincter. Intraoperative Cholangiography. Cholecystectomy.

### Introducción

El árbol biliar extrahepático consiste en el conducto hepático común, que se forma por la unión de los conductos hepáticos derecho e izquierdo, la vesícula biliar, que funciona como un depósito para la bilis, el conducto cístico y el colédoco, que se forma por la unión de los conductos hepático común y cístico<sup>1,15,20</sup>.

El colédoco y el conducto pancreático de Wirsung, reunidos en un conducto común, atraviesan la pared muscular de la porción descendente del duodeno y desembocan en la ampolla de Váter ubicada en el 60% de los casos en la segunda porción del duodeno con variaciones anatómicas en la primera y tercera porción del duodeno, Figura 1<sup>9,11,13,15,20</sup>.

Figura 1  
Colangiografía intraoperatoria



A E. de oddi 2da. Porción      Figura B E.de oddi 3ra Porción  
**Fuente:** Pereira-Lima J, Anomalous location of the papilla of Vater. Ann J Surg.

\* Médico Asociado, Sala "San Gabriel", hospital "Luis Vernaza", Guayaquil, Ecuador.

\*\* Médico Asociado, Sala "Santa María", hospital "Luis Vernaza", Guayaquil, Ecuador.

\*\*\* Médico Residente, hospital "Naval Guayaquil", Ecuador.

La característica principal de la porción terminal del colédoco y la ampolla de Váter es el esfínter de musculatura lisa que lo rodea, llamado esfínter de Oddi<sup>2,12,20</sup>.

El esfínter regula el flujo de la bilis y jugo pancreático al duodeno; anomalías en la desembocadura del esfínter de Oddi, que es una rara condición más comúnmente encontrada en países de Asia, predispone a varios desórdenes pancreatobiliar que incluye, cáncer biliar y pancreatitis<sup>4,7,12</sup>.

En Ecuador la colecistitis litiásica biliar benigna, de acuerdo al INEC es considerada la cuarta causa de morbilidad en el año 2006; el presente estudio incluye un grupo de pacientes que adolece de esta patología, que fueron sometidos al procedimiento quirúrgico de colecistectomía se les realizó colangiografía intraoperatoria la que nos permitió observar la ubicación del esfínter de Oddi<sup>5,14,17,18,19</sup>.

**Materiales y métodos**

Estudio prospectivo, descriptivo, durante el período comprendido entre noviembre 2005 y junio 2006 de un grupo de 60 mujeres hospitalizadas en la Sala "Santa Cecilia" del hospital Luis Vernaza sometidas a colecistectomía más colangiografía intraoperatoria.

Se estudiaron las siguientes variables: edad, bilirrubina total, bilirrubina directa, bilirrubina indirecta, ictericia, GOT, GPT, fosfatasa alcalina, gamma GT, amilasa lipasa, leucocitosis y sobretodo ubicación del esfínter de Oddi, mediante la colangiografía intraoperatoria, usando el método de observación directa.

En cuanto a criterios de inclusión toda paciente ingresada en Sala "Santa Cecilia" con diagnóstico de colecistitis litiásica biliar, sometidas a colecistectomía, más colangiografía intraoperatoria.

Se excluyó a toda paciente con diagnóstico de colecistitis litiásica biliar sometidas a colecistectomía sin colangiografía intraoperatoria.

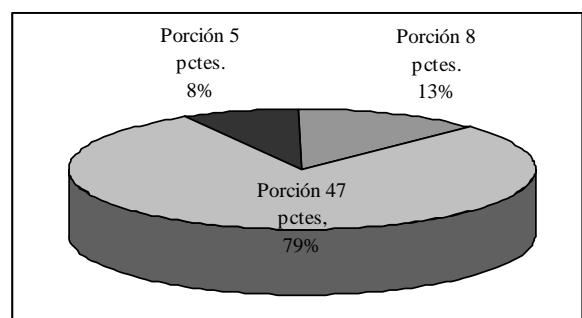
Para el procesamiento de la información se recolectaron los datos en un formulario tipo encuesta; se usó fórmula de estadística inferencial,

medidas de tendencia central de Microsoft Excel el mismo que se utilizó para realizar los gráficos y tablas estadísticas.

**Resultados**

Localización del esfínter de Oddi: 13% de pacientes desembocó en la primera porción del duodeno; 79% en la segunda porción y un 8% en la tercera porción del duodeno; gráfico 1.

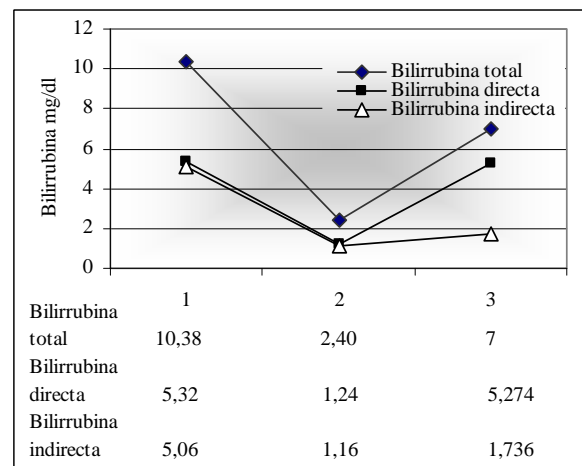
**Gráfico 1**  
Distribución según ubicación del esfínter de Oddi en el duodeno



Fuente: hoja recolectora de datos.

Se procedió a clasificar los valores de bilirrubina y su relación con la ubicación del esfínter de Oddi. El gráfico 2 muestra los siguientes resultados: BT en la 1era. porción llegó a valores promedio de 10,38 mg/dl, en la 2da. porción valores de 2,40 mg/dl, y en la 3era. 7mg/dl. Se deduce que la ictericia será más intensa si el esfínter desemboca en la 1era. porción del duodeno y menor intensidad si lo hace en la 2da.

**Gráfico 2**  
Promedio de valores de bilirrubina según ubicación del esfínter de Oddi

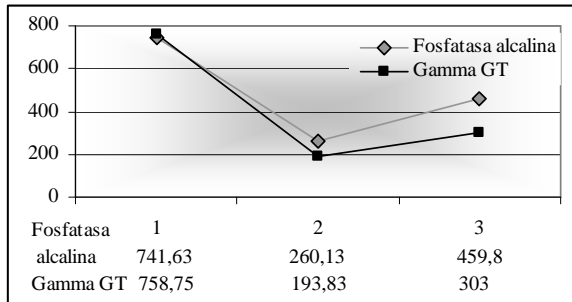


Fuente: hoja recolectora de datos.

En el gráfico 3 se observan valores de fosfatasa alcalina y la gamma GT: 1era. porción del duodeno la FA 741,63 mg/dl - Gamma GT 758,75mg/dl; en la 2da. porción FA 260,13 mg/dl - Gamma GT 193,83 mg/dl; en la 3ra. porción FA 459,8 - Gamma GT 303 mg/dl.

**Gráfico 3**

**Promedio de valores fosfatasa alcalina/gamma GT según ubicación del esfínter**



Fuente: hoja recolectora de datos.

En la tabla 1 se procedió a confirmar que los valores promedios de fosfatasa alcalina fueron estadísticamente significativos, para lo cual se utilizó la prueba T: 0,0129.

**Tabla 1**

**Prueba T: relación de niveles de fosfatasa alcalina según ubicación del esfínter de Oddi**

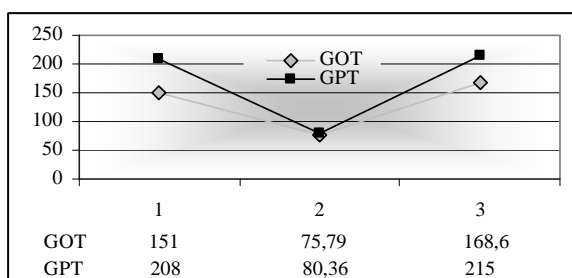
	Límite inferior	Límite superior
F. alcalina 2da. porción	161,8	358,4
F. Alcalina 1-3ra. porción	390,5	876,0
Valor p=	<b>0,012961</b>	<b>(prueba t)</b>

Fuente: hoja recolectora de datos.

En el gráfico 4 reporta niveles de valoración de transaminasas cuyos resultados fueron: 1era. porción del duodeno GOT 151mg/dl, GPT 208mg/dl; la 2da. porción GOT 75,79, GPT 80,36; 3era. porción GOT 168,6, GPT 215mg/dl.

**Gráfico 4**

**Promedio de valores de transaminasas, según ubicación del esfínter de Oddi.**



Fuente: hoja recolectora de datos.

## Discusión

Este estudio nos permite demostrar la incidencia de las variaciones anatómicas del esfínter de Oddi o ampolla de Váter en el duodeno y su relación con la severidad de la presentación clínica en pacientes con colecistitis litiásica biliar<sup>6</sup>.

La literatura médica normalmente describe que existen variaciones anormales de la desembocadura pero no proporciona una estadística de cuan frecuentes son éstas. El estudio nos indica que el 79% de los pacientes presentaron anatomía normal; el 21% restante presentaron variaciones anatómicas; un 13% en la primera porción del duodeno y un 8% en la tercera porción<sup>1,10,20</sup>.

En un estudio realizado en Korea y reportado en la revista Endoscópica Gastrointestinal, en el 2003, menciona que estas variaciones anatómicas incluye la desembocadura en la 4ta. porción del duodeno y hasta en el estómago<sup>3,14,18</sup>.

La importancia de esta variación anatómica fue demostrada con los resultados que obtuvimos, los que indicaron que la presentación clínica en las variedades anormales de desembocadura del esfínter de Oddi, tuvo mayor severidad clínica<sup>8,16,18</sup>.

Valores de laboratorio extremadamente altos en relación a la desembocadura del esfínter de Oddi, niveles de bilirrubina, fosfatasa alcalina, gamma GT y transaminasas demostraban la severidad del cuadro clínico del paciente con colecistitis.

El promedio de bilirrubina total encontrado en la primera porción del duodeno de 10,38mg/dl en comparación con los niveles encontrados en la segunda porción del duodeno cuyo promedio fue de 2,40mg/dl demuestran claramente que la severidad fue mayor en esta anomalía anatómica de la primera porción con niveles muy altos de bilirrubina la cual se puede fácilmente relacionar con pacientes que acudieron al hospital con una ictericia muy marcada reportados en la historia clínica del paciente.

Fue el mismo caso en cuanto a la valoración de la fosfatasa alcalina y gamma GT las variedades anormales de la desembocadura fueron mayores

los niveles que se obtuvieron de estas enzimas una fosfatasa alcalina con un promedio elevadísimo de 741,63mg/dl y una gamma GT en 758,75 en contraste con los niveles obtenidos en la porción normal de desembocadura de la ampolla de Váter donde se obtuvo de FA 260,13mg/dl y Gamma GT 193,83mg/dl.

Una diferencia muy marcada se observó en estos resultados, por lo cual se procedió a comprobar si había significancia de los mismos a través de la prueba T donde el valor P obtenido fue de 0,012961 lo cual indica que si tiene significancia estadística proporcional a la intensidad del cuadro clínico del paciente, es decir mayor dolor, vómitos y náuseas.

Niveles similares fueron encontrados cuando se procedió a analizar las transaminasas con niveles muy elevados; nuevamente un cuadro clínico más severo, exámenes laboratorio donde encontramos demasiado movimiento de las enzimas hepáticas claramente nos indica que en estos pacientes podríamos encontrar que el esfínter de Oddi presente una anomalía en su desembocadura; por ende en el momento de la cirugía, quizá cambiaría la forma de abordaje quirúrgico o hacer el uso de la colangiopancreatografía retrógrada endoscópica (CPRE) como lo hacen en otros países, un procedimiento que en los últimos años ha sido de uso común pero no en el nuestro, con lo cual resolveríamos el problema en sí de la colecistitis y evitar que cualquier anomalía anatómica sea una sorpresa y a su vez complique la cirugía electiva<sup>12,19</sup>.

### Referencias bibliográficas

1. Cátedra de Cirugía de la Facultad de Medicina de la Universidad de Guayaquil: Texto de Cirugía Capítulo 35 (pág. 603 – 623).
2. Claude Avisse MD. Ampulla of Vater Anatomic, Embryologic, and Surgical aspects. Surgical Clinics of North America Volumen 80, Number 1 February 2000.
3. Doty J, Hassall E, Fonkalsrud EW: Anomalous drainage of the common bile duct into the fourth portion of the duodenum. Arch Surg; 120: 1077. 1985.
4. Galip Ersoz, Omer Ozutemiz, Sinan Akay, Oktay Tekesin Patients with Ectopic Papilla of Vater, Bulbar Stenosis and Choledocholithiasis: A New Syndrome? Gastrointestinal Endoscopy Volume 61, No. 5 : 2005.
5. Instituto Nacional de Estadísticas y Censos. 10 Principales causas de Morbilidad en el Ecuador 2003. www.inec.gov.ec.
6. Kato O, Hattori K, Suzuki T. Clinical significance of anomalous pancreaticobiliary union. Gastrointestinal Endoscopy; 29: 94. 1983.
7. Kubota T, Fujioka T, Honda S, Suetsuna J, Matsunaga K. The papilla of Vater emptying into the duodenal bulb. Med; 27: 79 – 82. 1988.
8. Lindner HH, Pena VA: A clinical and anatomical study of anomalous terminations of the common bile duct into the duodenum. Ann Surg; 184: 626 – 32. 1976.
9. Mori K, Nagakawa T, Ohta T. Association between gallbladder cancer and anomalous union of the pancreaticobiliary ductal system. Hepatogastroenterology; 40: 56 – 60. 1993.
10. Pereira-Lima J, Nestrowski M, Cuervo C. Anomalous location of the papilla of Vater. Ann J Surg; 128; 71 – 74. 1974.
11. Quintana EV, Labat R. Ectopic drainage of the common bile duct. Ann Surg; 180: 119 – 123. 1974.
12. Rosario MT, Neves CP, Ferreira AF, Luis AS. Ectopic papilla of Vater. Gastrointest Endoscopy; 36: 606. 1990.
13. Sandoh N, Hatakeyama K. Incidence of anomalous union of the pancreaticobiliary ductal system in biliary cancer. Hepatogastroenterology; 44: 1580 - 3. 1997.
14. Sang Soo Lee MD: Gastrointestinal Endoscopy Volume 57 Number 6 May American Society for Gastrointestinal Endoscopy. 2003.
15. Schwartz Shires Spencer: Principios de Cirugía Schwartz Séptima Edición, Capítulo 29 (pág. 1531 – 1552).
16. Sugiyama M, Atomi Y, Kuroda A. Pancreatic disorder associated with anomalous pancreaticobiliary junction. Surgery; 126: 492. 1999.
17. Tatsuya Nomura MD. Cholangiographic criteria for anomalous union of the pancreatic and biliary ducts. Gastrointestinal Endoscopy Volume 55 Number 2 February 2002.
18. The Japanese study group on pancreaticobiliary maljunction. Diagnostic criteria of pancreaticobiliary maljunction. J Hepatology Biliary Pancreas Surg. 1: 219. 1994.
19. Turner MA, Cho SR, Messner JM. Pitfalls in cholangiographic interpretation. Radiographics; 7: 1067. 1987.
20. Zuidema: Cirugía del Aparato Digestivo (Páncreas, Hígado, Vías Biliares) 5ta. Edición Ediciones Panamericana Volumen III Capítulo 11 (pág.175 – 238).

**Dr. Andrés Terán Sánchez**

**Teléfonos: 593-04-2239696; 099154111**

**Correo electrónico: andresteran\_s@hotmail.com**

**Fecha de presentación: 05 de mayo de 2009**

**Fecha de publicación: 22 de septiembre de 2009**

**Traducido por: Estudiantes de la Carrera de Lengua Inglesa, Mención traducción, Facultad de Artes y Humanidades. Responsable: Andrea Noblecilla.**