
Abdomen agudo oclusivo por áscaris: caso clínico.

Acute occlusive abdomen caused by ascaris: clinical case report.

María Victoria Salinas Pozo *
Mónica Uyaguari *
Camilo Salinas Ochoa **
Sonia Quezada ***
Rubén Rojas ****

RESUMEN

En nuestro país de manera general se agudiza periódicamente el alto riesgo de enfermar y en algunos casos, morir, por enfermedades infecciosas y parasitarias especialmente en niños, las cuales tratadas oportunamente y con terapéutica accesible a la población, producirá resultados positivos, evitando complicaciones, que permitirán mejorar el crecimiento y desarrollo del niño así como el nivel de vida de la familia. Se presenta un caso clínico de un paciente operado en el hospital Homero Castanier Crespo, de Azogues, por abdomen agudo oclusivo por áscaris. El paciente ingreso por dolor abdominal, alza térmica, vómito y falta de eliminación de heces. Se realizó biometría hemática. A la exploración física: muestra apariencia general regular, fascies algica, abdomen con dolor a la palpación superficial y profunda de forma difusa, se palpa masa a nivel de fosa iliaca derecha. Se decide intervención quirúrgica. En las Fig. 4,7,8,9,10 se visualiza invasión masiva de áscaris dentro del intestino delgado que compromete una extensión de 15cm de longitud, a 4cm de la válvula ileocecal; la evolución fue satisfactoria egresando al sexto día.

Palabras clave: Enfermedades infecciosas. Abdomen agudo. Fascies algica. Fosa iliaca. Válvula ileocecal.

SUMMARY

In our country, it is very common that periodically there appears the high risk to get sick and in some cases, to die, by infectious and parasitic diseases specially children, which treated in time through therapy available to the population, would produce positive results and avoid complications, allowing the growth and development of children as well as the quality of life of the family. We report a case of a patient operated at the Hospital of Homero Castanier Crespo Azogues with occlusive acute abdomen caused by ascaris. The patient was hospitalized for abdominal pain, thermal expansion, emesis and lack of elimination of feces. Hematic biometry was carried out. In the physical examination he: shows regular appearance, algic fascia, abdomen shows pain when palpated superficially and deeply, mass was palpated at the right iliac region. Surgical intervention is performed. In Fig No. 4,7,8,9,10 a massive invasion of ascaris is displayed inside the small intestine that takes on an extension of 15 cm length to 4 cm from the ileocecal valve, the progress was satisfactory. The patient was discharged on the sixth day.

Keywords: infectious diseases. Acute abdomen. algic fascia. Iliac fossa. Ileocecal valve.

Introducción

El ascaris lumbricoides es un nematodo parásito del intestino delgado del hombre que produce una de las parasitosis de mayor difusión en el mundo: la ascariasis.

Esta enfermedad cursa con una sintomatología muy variable; generalmente es asintomática en el adulto, y es en el niño donde detectamos signos, síntomas y complicaciones.

* Residente de Pediatría, hospital “Homero Castanier Crespo”, Azoguez – Ecuador.

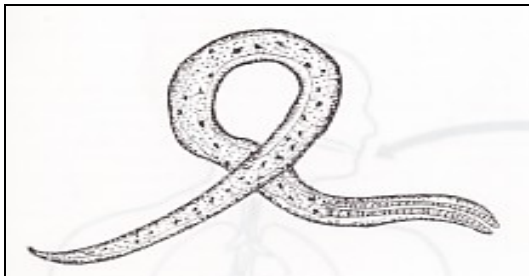
** Doctor en medicina y cirugía, Universidad Católica de Santiago de Guayaquil, Ecuador.

*** Jefa encargada del departamento de Pediatría, hospital “Homero Castanier Crespo”, Azoguez – Ecuador.

**** Jefe del departamento de emergencia, hospital “Homero Castanier Crespo”, Azoguez – Ecuador.

Como la mayoría de las enteroparasitosis, la ascariasis prevalece y es endémica en áreas desprovistas de infraestructura sanitaria, con viviendas precarias, pobreza e ignorancia^{3,4}. Figura 1.

Figura 1
Ascaris lumbricoide



Fuente: www.drrondonpediatra.com /ascaridiosis.htm

Epidemiología

Es un parásito cosmopolita. Habita más frecuentemente en regiones templadas y cálidas del mundo. En nuestro país, las zonas de mayor prevalencia son las carentes de servicios básicos¹⁴. Prevalencia e incidencia: número de infectados: 1.000 a 1.500 millones. Nuevos casos anuales: 1.000.000. Mortalidad : 20.000 casos anuales².

Reservorio

Los reservorios son el hombre y el cerdo.

Fuentes de infección

Las fuentes de infección de la ascariasis son principalmente el suelo, los alimentos, agua, manos y objetos contaminados con materia fecal que contiene huevos infectantes de ascaris lumbricoides.

Mecanismo de transmisión

La transmisión de la ascariasis se produce por vía oral, mediante la ingestión de huevos infectantes que se hallan en la fuente de contaminación^{1,2}.

Huésped susceptible

El hombre.

Período de transmisibilidad

Ocurre durante el estadio de huevo embrionado con larva infectante y luego de 2 ó 3 semanas de la defecación con huevos.

Clasificación

Reino: animalia
Phylum: nematoda
Subclase: secernentea
Orden: ascaridida
Familia: ascarididae
Género: ascaris
Especie: lumbricoides

Morfología

Es un nematodo cilíndrico, de color blanquecino amarillento o rosado. Está recubierto externamente por una cutícula, con una capa más externa: la epicutícula, que es una delgada y electrodensa película, compuesta por lípidos.

El macho, en su estado adulto posee una longitud de 15 a 30cm, con un diámetro de 2 a 4mm. El extremo posterior del macho está incurvado ventralmente, y presenta un par de espículas para dilatar la vulva de la hembra y facilitar la copulación.

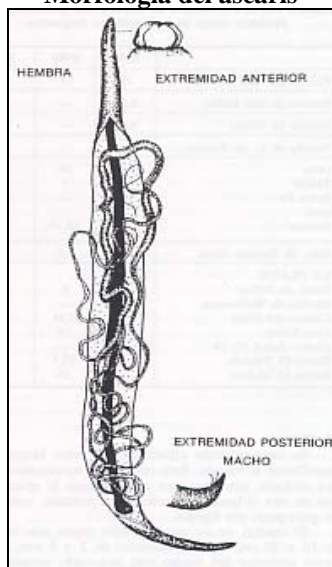
Posee un aparato reproductor sumamente desarrollado, que ocupa casi 2/3 de la cavidad corporal del parásito. Tiene un testículo filiforme que rodea al intestino, un conducto deferente que desemboca en la vesícula seminal, de la cual nace el conducto eyaculador que termina en la cloaca, donde se hallan las espículas, en la extremidad posterior del parásito.

La hembra adulta mide de 25 a 35cm de longitud y tiene un diámetro de 3 a 6 mm. Su extremo posterior es cónico. Posee un aparato reproductor muy desarrollado que, al igual que en el macho, ocupa casi la totalidad de su cuerpo. Consta de 2 ovarios filiformes, que circundan al intestino, 2 oviductos, y 2 úteros que se unen y continúan con la vagina. La vagina desemboca en la vulva, en el 1/3 anterior de la cara ventral del cuerpo del parásito.

El aparato digestivo está formado por la boca con tres labios finamente dentados; estos denticulos son visibles con scanning y son diferentes en *Áscaris suum* y *Áscaris lumbricoides*.

El esófago se continúa con el intestino, y el recto desemboca en la cloaca sexual en el macho, y en el ano en la hembra^{12, 15, 16}. Figura 2.

Figura 2
Morfología del áscaris



Fuente: www.drondonpediatra.com/ascaridiasis.htm

Aspectos clínicos

La clínica de la ascariasis es variada. A veces la infección es asintomática, o de escasa o atenuada sintomatología. Otras veces se presenta bajo la forma de un cuadro clínico atípico o complejo, dependiendo siempre su gravedad de: a) la carga parasitaria infectante b) las características del huésped: edad, competencia inmunológica, enfermedad de base. Podemos hablar de formas asintomáticas o sintomáticas. Las primeras se dan generalmente en adultos. Las formas sintomáticas ocurren principalmente en niños, en los que suele observarse: disminución de peso, anorexia, retardo del crecimiento, dolores de tipo cólico, diarreas que alternan con períodos de constipación, nerviosismo e irritabilidad, prurito nasal y/o anal, urticaria, vómica de áscaris o salida del parásito por vía bucal o por el ano.

La invasión pulmonar puede producir un cuadro de bronquitis asmátiforme, descrita por Loeffler en 1932. El síndrome de Loeffler cursa con: fiebre, disnea, cianosis, hemoptisis y patrón radiográfico de condensación. Las complicaciones varían de acuerdo con los órganos afectados; la obstrucción intestinal por masas de ascaris o perforación de la pared intestinal, darán un cuadro de abdomen agudo. La obstrucción del apéndice o divertículo podrá manifestarse como apendicitis o diverticulitis. La invasión de la vía biliar y pancreática puede originar pancreatitis, colecistitis, colangitis y abscesos hepáticos^{6,7,10,11}.

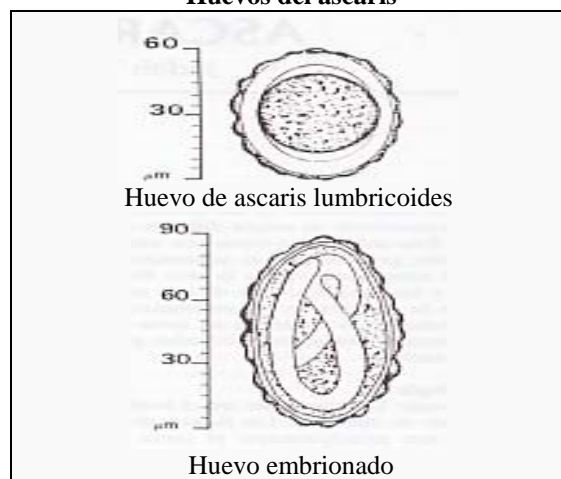
Diagnóstico

El diagnóstico de ascariasis en el hombre consiste en el hallazgo del parásito y/o sus huevos en las heces. Podemos clasificar el examen coproparasitológico en macroscópico y microscópico.

1. Examen coproparasitológico macroscópico: consiste en la visualización del helminto en la materia fecal.
2. Examen coproparasitológico microscópico: mediante el cual, se procede a la búsqueda de los huevos de ascaris en la materia fecal. Se puede realizar un examen directo de las heces o aplicar el método de Telemann modificado.

Los huevos de ascaris son ovoides, sin segmentar en el momento de la postura, y miden 55 a 75µm de largo por 35 a 50µm de ancho. Están coloreados por bilis y cubiertos por una capa externa albuminoide mamelonada típica. Pueden hallarse también huevos infértiles, que son de mayor tamaño que los fertilizados, y huevos fértiles decorticados^{7,8,9}. Figura 3.

Figura 3
Huevos del áscaris



Fuente: www.drondonpediatra.com/ascaridiosis.htm

Tratamiento

Se realizará tratamiento farmacológico por vía oral, siendo las drogas de elección el albendazol en dosis única de 200mg vo en menores de 2 años y 400mg vo en mayores de 2 años; el pamoato de pirantel y oxantel dosis única de 10mg/Kg vo y la clásica piperacina de 50 a 75mg/Kg/día c/24h vo de 3 -7 días^{1,2,3,4}.

Profilaxis

En forma general, dirigida principalmente a mejorar la educación sanitaria y el saneamiento ambiental: disposición adecuada de excretas, potabilización del agua, riego de cultivos sin agua contaminada y erradicación adecuada de las basuras^{5,6}.

En forma personal, evitar la geofagia, lavado de las manos en forma adecuada y frecuente en los niños que juegan con tierra, mejorar los hábitos del aseo personal, consumo de agua hervida, verduras y frutas cuidadosamente lavadas y peladas. La vigilancia epidemiológica, va relacionada a prevenir la contaminación fecal del suelo y alimentos. El control a escala nacional debe basarse en dos actividades: mejora del saneamiento ambiental y tratamientos periódicos^{11,12,13,15}.

Presentación de Caso

Enfermedad actual

Paciente de sexo masculino de 7 años 6 meses de edad, procedente de Azogues y residente en Zhindilig; acude por presentar durante 48 horas dolor abdominal en mesogastrio de moderada intensidad con períodos de remisión y exacerbación que se irradia de forma difusa, acompañado de alza térmica y vómito tipo alimenticio en moderada cantidad por 15 ocasiones, administrándose por orden de facultativo clopam, zertal y cloranfenicol sin ceder el cuadro, además refiere falta de eliminación de heces durante 24 horas aproximadamente por lo que acude a emergencia del hospital "Homeró Castanier Crespo", donde se le valora y se dispone el ingreso.

APN

Madre de 29 años G: 3 A: 1 HV: 2. Primero de dos hijos, controles prenatales: 10, ECO: 2 con reporte normal, cursa con embarazo sin complicaciones, no refiere inmunizaciones, ingiere hierro y vitaminas.

AN

Parto eutósico, llora inmediatamente al nacer, no recuerda medidas antropométricas.

APN

Inmunizaciones completas, desarrollo pondoestatural y psicomotor adecuados.

Hábitos

Dieta preferentemente hidrocarbonada, con ingesta abundante de dulces y golosinas, el agua para el consumo es hervida previamente. Casa de cemento, con piso de cerámicos, cuenta con todos los servicios de infraestructura sanitaria. Padres con estudios secundarios.

Signos vitales

T: 36.4 FC: 100xmin FR: 32xmin.

Examen físico

Apariencia general: regular

Estado nutricional: adecuado 24Kg

Actitud psico: conservada; motora: disminuida

Fascies: álgida.

Piel: caliente hipoplástica, con regular cantidad de panículo adiposo, llenado capilar 3 seg.

Cabeza: normocefálica. Ojos: pupilas isocóricas, normorreactivas. Nariz: FN permeables. Boca: mucosa oral y lengua seca. Orofaringe: normal

C/P: sin alteración

Abdomen: asimétrico, blando, depresible, doloroso a la palpación superficial y profunda de forma difusa, se palpa masa en fosa ilíaca derecha, RHA presentes.

R Lumbar: sin alteración.

RIG: sin alteración.

Extremidades: sin alteración.

ENE: paciente consciente, orientado en tiempo espacio y Glasgow 15/15.

Exámenes complementarios 20/01/08

Leucocitos 8.000

HTO: 44%

Segmentados: 62

Linfocitos: 38

Grupo Sanguíneo: O Rh +

TP 12.2seg 96.8%

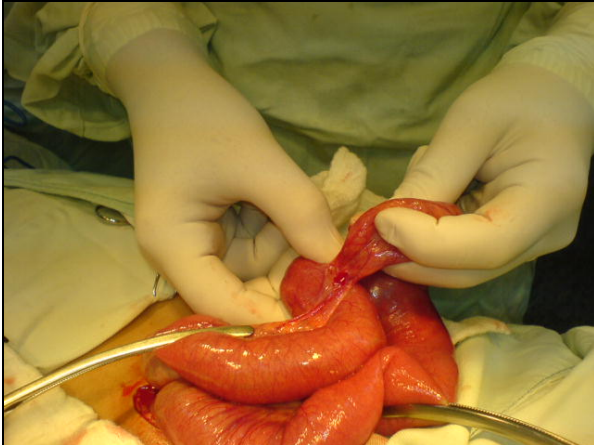
TPT 18.2 seg.

Evolución

Luego de la anamnesis y el examen físico se establece el diagnóstico presuntivo de abdomen agudo oclusivo por lo cual se realizan exámenes complementarios y se decide intervenir quirúrgicamente al niño el 20 de enero de 2008 realizándose una incisión infraumbilical de 10cm de longitud. Se encuentra paquete de áscaris en el intestino delgado a 4cm de la válvula ileocecal; el

segmento intestinal afectado mide 15cm de longitud x 8cm de ancho aproximadamente e incluye divertículo de Meckel inflamado, líquido intestinal inflamatorio de 10cc. Se realiza resección parcial de intestino delgado más anastomosis término terminal. Figura 4-8.

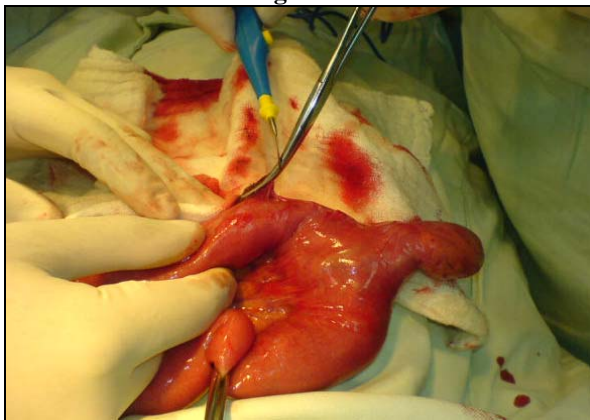
Figura 4



Paquete de áscaris dentro de intestino delgado a 4cm de divertículo de Meckel.

Fuente: hospital "Homero Castanier Crespo", autores.

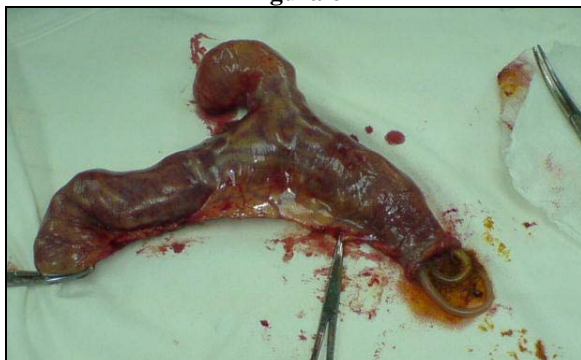Figura 5



Pinzamiento del intestino de los extremos a reseccionar.

Fuente: hospital "Homero Castanier Crespo", autores.

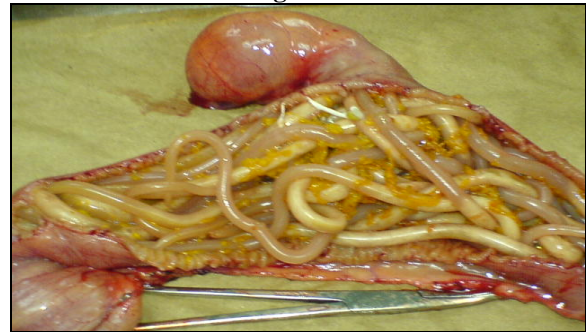
Figura 6



Segmento reseccionado de 15cm de longitud x 8cm de ancho.

Fuente: hospital "Homero Castanier Crespo", autores.

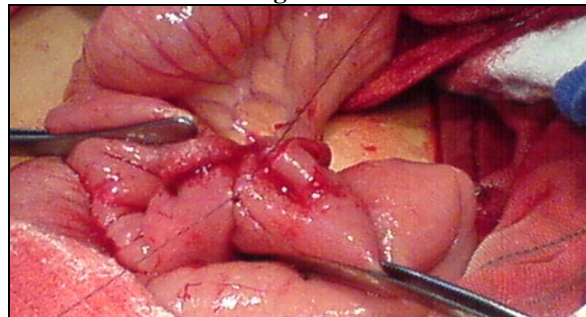
Figura 7



Paquete de áscaris.

Fuente: hospital "Homero Castanier Crespo", autores.

Figura 8



Anastomosis termino Terminal.

Fuente: hospital "Homero Castanier Crespo", autores.

Luego de la cirugía el niño evoluciona favorablemente con los cuidados posquirúrgicos; se le administra antibióticos, analgésicos y antiparasitarios. A los 3 días de la cirugía se realizó EMO: sin alteración y coproparasitario con pirocitos, huevos de áscaris lumbricoides, quiste de ameba histolítica. A los 6 días del ingreso es dado de alta en mejores condiciones y con pronóstico bueno.

Discusión

Las infecciones enteroparasitarias han constituido históricamente una importante causa de morbimortalidad, con endemias universales y brotes epidémicos secuenciales, en el correr de los tiempos. En relación a los progresos de la humanidad, en cuanto a la mejoría en el nivel de vida, saneamiento ambiental, buena disposición de excretas, disponibilidad de agua potable, prescindencia de aguas servidas para el riego en la agricultura, crianza higiénica en ganadería, educación general y sanitaria, vivienda adecuada, etc., se ha logrado el control gradual de las infecciones enteroparasitarias. De esta forma, en los países con mejor nivel de desarrollo algunas enteroparasitosis prácticamente han sido erradicadas y otras se observan en forma muy esporádica. Sin embargo, a pesar de los esfuerzos

en el control de ellas, siempre persiste un nivel de epidemia, favorecido además por los viajeros y por las inmigraciones procedentes de países de menor desarrollo, como por ejemplo en México se estudiaron 243 niños con una edad promedio de 65.3 + 8.7 meses, mostrando trichuriasis, el 6.9%, ascariasis el 5.3%. (Gac Med México 2007 Jul-Aug; 143(4):297-300). Es en los países con menor nivel socioeconómico donde se concentran todas las condiciones que favorecen la persistencia, transmisión y proliferación de los parásitos intestinales, que van de la mano favorecidos y potenciándose mutuamente con la desnutrición. Así vemos que en Ecuador se realizó un estudio transversal durante los meses de mayo a octubre de 2000 en dos cantones de la provincia de Orellana, en 17 escuelas aleatoriamente hasta completar el tamaño muestral deseado, que fue de 626 niños, las infecciones parasitarias fueron muy frecuentes (82,0%). Los parásitos más comunes fueron Entamoeba coli (30,3%) y ascaris lumbricoides (25,0%). (Rev Panam Salud Publica. 2003; 13(6):355-61). La prevalencia de parasitosis intestinal en consultantes al hospital "Caicedo y Flórez de Suaita-Santander", en Colombia en una muestra de 250 personas obtenida mediante muestreo aleatorio simple fue alta 59,6%. (Rev. Salud UIS 2003; 35:131-134). Como sabemos las infecciones enteroparasitarias no presentan una clínica patognomónica, por lo que existe una gran variedad de síntomas y signos que les son atribuidos o se han relacionado a ellas, como son síndrome diarreico agudo o crónico, dolor abdominal, trastornos digestivos, vómitos, anemia, cefalea, adinamia, fiebre, infecciones urinarias, eosinofilia, vulvitis, prurigo, etc. Y pueden tener complicaciones. Los avances de la medicina están enfocados en métodos nuevos para detectar e inactivar los huevos de áscaris en el agua, el suelo y los alimentos. En nuestro país constituye un problema de salud pública en situaciones con malas condiciones higiénicas de agua y alimentos, salubridad, etc. pese a los mecanismos del Ministerio de Salud Pública en prevención, nos damos cuenta día a día que las enfermedades infecciosas continúan siendo un problema que a pesar de la modernidad, los avances tecnológicos es una de las patologías con prevalencia e incidencia alta que nos dan complicaciones y que se deberían tratar de solucionar con lo que está a nuestro alcance educando a la población e informando sobre la ayuda que aporta el MSP.

Referencias bibliográficas

1. Aguilar, Francisco. Áscaris Lumbricoides. En su: Parasitología Médica. Guatemala: Litografía Delgado, 366p. (pp. 69-80). 1997.
2. Argudín J, et al: Estadísticas nacionales sobre el parasitismo intestinal en Cuba. Rev. Cub de Med. Trop. 18:23,1966.
3. Barredo, Claudio. Abdomen Agudo Obstructivo. En: Perera, Santiago et al. Cirugía de Urgencia. Buenos Aires: Panamericana, 575 p. (pp. 249-275). 1998.
4. Dada-Adegbola HO, Oluwatoba AO, Falace, CO. Prevalence of multiple intestinal helminths among children in a rural community. Afr J Med Sci. Related articles, links sep. 34(3):263-7. 2005.
5. El Manual Merck. 9ª ed, Océano Grupo Editorial, Barcelona-España, 1994.
6. Guyatt, H. et al. Worm Burden in intestinal obstruction caused by ascaris Lumbricoides. Trop Med Int Health Feb; 2(2):189-190, 1997.
7. Josef, E. et al. Manifestaciones de las enfermedades digestivas. En: Schwartz, S. et al. Principios de cirugía. México: McGraw Hill 1989. T1 (pp. 1105-1152). Khuroo, M. Ascariasis. Gastroenterol Clin North Am Sep; 25(3):553- 577. 1996.
8. Llop Hernández A, Valdés-Dapena Vivanco MM, Zuazo Silva JL. Áscaris Lumbricoides. Microbiología y parasitología médicas. Tomo III. Cap 95. La Habana: Editorial Ciencias Médicas; p.211-6. 2001.
9. Lown, J.H.: Abdominal complications of ascaris lumbricoides infestation in children. Brit, J. of Surg., 53: 510, 1966.
10. Nelson Tratado de Pediatría. 15ª Ed, McGraw Hillinteramericana Editores, México, 1998.
11. Nasir, G. et al. Neonatal intestinal obstruction. East Mediterr Health 2000.
12. Parasitosis Humanas, Botero, 2ª ed, Corporación Para Investigaciones Biológicas, Medellín-Colombia, 1995.
13. Pereira, Aurea y Perez, Mónica. Nematodosis intestinales. Parasitología OFFARM Jun; 20(6):167-147. 2001.
14. Rodríguez-Loeches, J.: Cirugía del abdomen agudo. Ecimed. Cap 7 y 8, pp 49-53.
15. Ochoa B. Surgical complications of ascariasis: www.drondonpediatra.com /ascaridiosis.htm. 22 septiembre 2008.
16. Villamizar E, Mendez M, Bonilla E, Varon H, de Onatra S. Ascaris lumbricoides infestation as a cause of intestinal obstruction in children: experience with 87 cases. J Pediatr Surg; 31: 201-205. 1996.

Dr. Camilo Salinas Ochoa

Teléfono: 593-04-2880148; 099364618

Correo electrónico: drcamiloso66@hotmail.com

Fecha de presentación: 25 de agosto de 2008

Fecha de publicación: 22 de septiembre de 2009

Traducido por: Estudiantes de la Carrera de Lengua Inglesa, Mención traducción, Facultad de Artes y Humanidades. Responsable: Andrea Noblecilla.