
Absceso hepático amebiano: reporte de caso.

Amebic hepatic abscess: case report.

Omar Santiago Chungata Peláez *
Julia Janeth Muñoz Fajardo **

RESUMEN

La amebiasis es una infestación producida por el protozoo-parásito entamoeba histolítica, cuyo hábitat es el intestino grueso del ser humano. Una vez invadida la mucosa intestinal, las amibas pueden llegar al hígado a través de la circulación porta. El absceso hepático amebiano es una acumulación de pus en el hígado causada por el referido parásito; es la invasión extraintestinal más frecuente de este parásito. Presentamos un caso de absceso hepático amebiano de gran tamaño que se rompió a espacio pleural y requirió tratamiento quirúrgico. Se realiza una revisión bibliográfica resaltando las complicaciones y las opciones de tratamiento de esta patología.

Palabras clave: Entamoeba histolytica. Ecografía. Metronidazol.

SUMMARY

Amebiasis is an infestation caused by microscopic parasite called Entamoeba histolytica whose habitat is the large intestine of humans. Once the intestinal mucous is infested, these amoebas can get to the liver through the portal venous system. The Amebic hepatic abscess is a collection of pus in the liver caused by the above mentioned intestinal parasite. It is the most frequent extraintestinal infestation by this parasite. Here we present a case of a larger amebic hepatic abscess that spread out in the pleural region and required surgery. A bibliographic review drawing attention to the complications and possible treatments for this pathology was carried out.

Keywords: Entamoeba Histolytica. Echography. Metronidazole.

Introducción

La amebiosis es una enfermedad producida por la entamoeba histolytica de distribución mundial. Se estima que infecta alrededor de 500 millones de personas anualmente y que de ellas, 110 000 mueren por complicaciones causadas por este agente. El 1% de las personas infestadas pueden desarrollar patologías potencialmente fatales como la colitis amebiana fulminante o el absceso hepático amebiano-AHA. El AHA es resultado de la invasión al hígado por E. histolytica desde un foco intestinal; en la mayoría de los casos existe sólo un absceso localizado generalmente en el lóbulo hepático derecho, el cual recibe la mayor parte de la circulación portal¹⁴.

El hígado es el órgano extraintestinal que se afecta con más frecuencia en la amebiasis y el absceso es la complicación más importante¹².

Múltiples han sido los avances para el diagnóstico de esta enfermedad, pero los datos clínicos aportados por el paciente sumado a los hallazgos ecográficos y la punción del quiste con estudio de su material, resultan muy útiles para el diagnóstico rápido. El absceso hepático amebiano debe siempre sospecharse, aun en áreas no endémicas, ante la existencia de hepatomegalia dolorosa, fiebre y síntomas generales, unido a la existencia de una lesión quística, única, que se asienta preferentemente en el lóbulo derecho del hígado⁵.

* Jefe de guardia, área de emergencia, hospital "Luis Vernaza", Guayaquil – Ecuador.

** Médico adjunto, sala "Santa Luisa", hospital "Luis Vernaza", Guayaquil – Ecuador.

La frecuencia de abscesos hepáticos y la mortalidad por esta causa ha disminuido considerablemente, ya que ha mejorado el diagnóstico y el tratamiento; sin embargo, el número de muertes aún es alto².

Presentación de caso

Paciente masculino de 30 años de edad con cuadro clínico de aproximadamente 15 días de evolución; se inicia con dolor en hipocondrio derecho, de moderada intensidad, que aumenta con la respiración, de carácter progresivo, que se irradia a brazo derecho y se acompaña de malestar general y náuseas.

Refiere que 3 días antes de su ingreso presenta alza térmica no cuantificada, escalofríos y vómito de tipo bilioso, en 24 horas; el día de su ingreso presenta dolor intenso, progresivo, continuo en hemitórax derecho y disnea de reposo.

No registra antecedentes patológicos personales ni familiares.

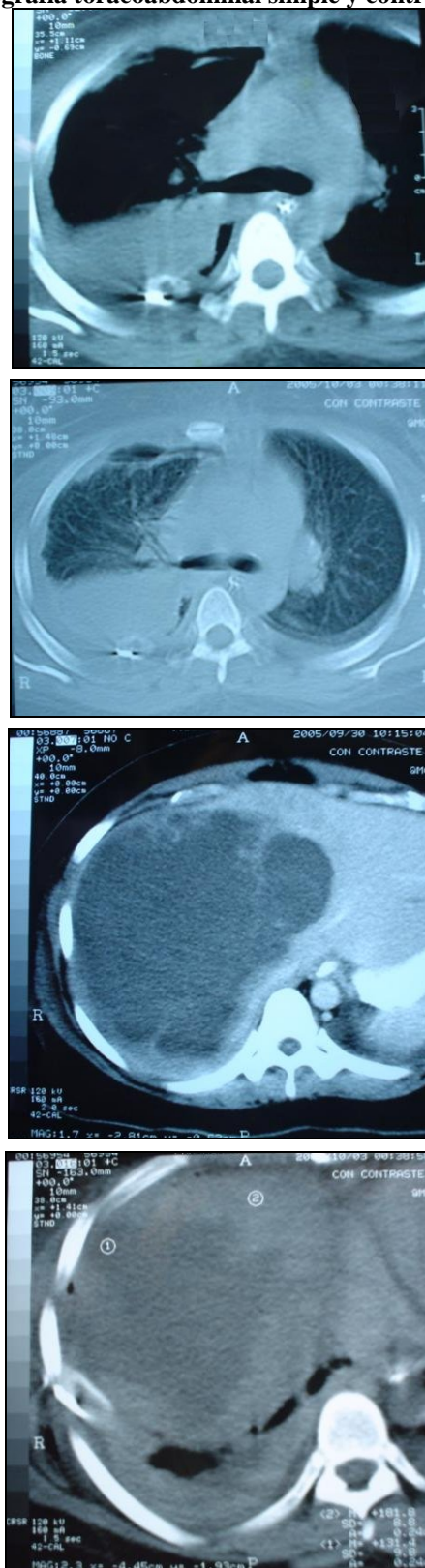
En la exploración física el paciente presenta fascie pálida, abdomen distendido, globuloso, doloroso a la palpación superficial en hipocondrio derecho, dolor a la palpación en hemitórax derecho, murmullo vesicular disminuido en base pulmonar derecha y ruidos cardiacos rítmicos con taquicardia.

El hemograma mostró glóbulos rojos 4.110.000, hemoglobina 11.5, y hematócrito 34.2, plaquetas 318.000, glóbulos blancos 38.820, neutrófilos 87.7%, linfocitos 4.4%, monocitos 7.1%, eosinófilos 0.2%. Tiempo de protrombina 30.0 seg. (↑), tiempo parcial de tromboplastina 32.0 seg, INR 2.5. Se realizó además: glicemia 79mg/dL, TGO 487 U/L (↑), TGP 301 U/L (↑), LDH 924 U/L (↑), bilirrubina total 9.34mg/dl (↑), bilirrubina directa 6.60mg/dl (↑), bilirrubina indirecta 2.74mg/dl (↑), amilasa 15 U/l, lipasa 22 U/l.

En la radiografía de tórax se visualizó velamiento parcial del campo pulmonar derecho.

La tomografía toracoabdominal revela una imagen ocupativa en campo pulmonar derecho y en el hígado una imagen sugestiva de absceso hepático Figura 1.

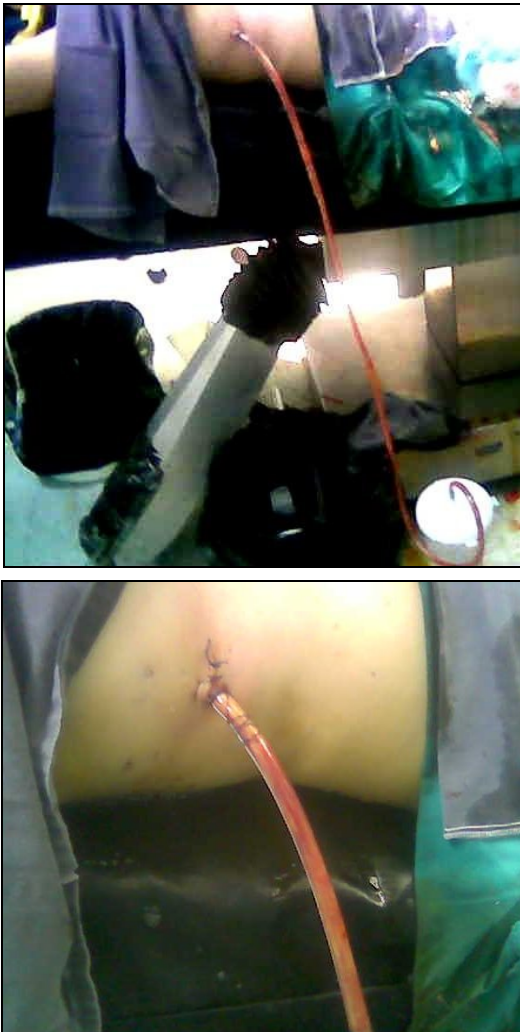Figura 1
Tomografía toracoabdominal simple y contrastada



Se observa una imagen hiperdensa que ocupa parte del campo pulmonar derecho y en el hígado una imagen sugestiva de absceso hepático único de gran tamaño en el lóbulo derecho. **Fuente:** hospital "Luís Vernaza".

El tratamiento con el que se inicia es amoxicilina + ác. clavulánico IV (1.5 g c/6h), metronidazol IV (500mg c/8 horas), metoclopramida (1amp c/8 h) y acrogésico 1 amp IV PRN; posteriormente se añade vitamina K IV (1 amp c/12h). Al tercer día de ingreso los glóbulos blancos aumentan a 66.680 con 82% de neutrófilos. Se decide realizar una toracostomía mínima derecha obteniéndose un líquido marrón rojizo en gran cantidad, figura 2. Después de esto la evolución clínica es favorable.

Figura 2
Toracostomía mínima derecha



Obsérvese la salida de líquido marrón rojizo (como pasta de anchoas) en gran cantidad.

Fuente: hospital "Luís Vernaza".

Discusión

De la amibiasis extraintestinal, la localización más frecuente es la hepática, cuya incidencia por fortuna es menor en las edades pediátricas que en el adulto.

La amibiasis invasora constituye un problema de salud pública en determinadas áreas de América Latina; se calcula que el 10% de la población mundial está infectada por *E. Histolytica*. La mayor parte de las infecciones se producen en áreas de clima frío, templado y tropical, pero en este último es más frecuente. En cuanto a la edad se ha encontrado mayor frecuencia en escolares y preescolares, siendo menor en lactantes. La transmisión se efectúa por alimentos y agua contaminados, los manipuladores de alimentos o insectos como las moscas. La transmisión tiene lugar sobre todo por contacto fecal-oral⁹.

El absceso hepático amebiano es más común entre los 20-40 años, con preferencia por el sexo masculino^{3,9}. En casos leves, las lesiones son focales y aisladas; en las graves son diseminadas y confluyen, provocando hemorragias, edema y necrosis de amplias zonas de la mucosa intestinal. Generalmente la penetración de la ameba se limita a la capa mucosa pero puede atravesar la capa muscular; luego penetra en la radical de la vena porta y es transportada al hígado; en este lugar muchas amebas se destruyen, pero si persisten, proceden a multiplicarse y generar abscesos de gran tamaño en el hígado; desde allí se diseminan hasta la pleura, pulmón derecho y pericardio².

La localización más frecuente es el lóbulo derecho, donde, por lo general, se presenta como absceso único. En el examen histológico se evidencia una lesión focal que puede llegar a ocupar todo el lóbulo derecho, con material espeso, de color marrón oscuro e inodoro (a menos que presente sobreinfección bacteriana); que corresponde a tejido hepático necrosado y mezclado con sangre¹².

Los factores de riesgo del absceso hepático amebiano son, entre otros, la desnutrición, el alcoholismo, la edad avanzada, el embarazo, el uso de esteroides, una malignidad, así como la inmunosupresión. Igualmente, los viajes recientes a una región tropical son un factor de riesgo. En los Estados Unidos, los hombres homosexuales y las personas que viven en internados son grupos conocidos de alto riesgo¹.

Aproximadamente el 80% de los pacientes presentan síntomas que se desarrollan en pocos días, menos de 2-4 semanas⁹. La presentación clínica se inicia con un cuadro brusco de dolor en

la parte superior del abdomen, acentuado y persistente; se irradia a la región escapular o al hombro derecho, aumentando con la tos, respiración profunda o cuando el paciente está acostado sobre el lado derecho. Cuando el absceso se localiza en el lóbulo izquierdo, el dolor se percibe sobre todo en el epigastrio. La fiebre varía entre 38 a 40°C y con frecuencia tiene un patrón en agujas. En la exploración física se encuentra un paciente pálido, emaciado, con hepatomegalia dolorosa. La dígitopresión intercostal y la puñopercusión del área hepática son dolorosas. Es frecuente encontrar disminuido el murmullo vesicular en la base pulmonar derecha, debido a reacción pleuropulmonar por contigüidad sobre todo cuando el absceso se encuentra en la parte alta del lóbulo derecho. La movilidad del hemidiafragma derecho está restringida⁹.

Las pruebas serológicas son positivas en más de 90% de los casos, especialmente la hemoaglutinación indirecta. Son útiles también la técnica de ELISA y PCR (reacción en cadena de la polimerasa) que facilita la identificación de ADN de la *E. histolytica* patógena¹².

El primer examen que se debe realizar es la ecografía, debido a su menor costo, facilidad de acceso y carácter no invasor. La TAC es especialmente útil para detectar lesiones pequeñas. Si se hace con medio de contraste intravenoso es posible establecer el diagnóstico diferencial con quiste hepático, hemangioma o tumor sólido. La RMN es considerada la prueba más sensible para evidenciar lesiones hepáticas; sin embargo, no permite diferenciar entre un absceso amebiano y un piógeno. La radiografía de tórax es anormal en aproximadamente 50% de los pacientes por reacción inflamatoria en el lóbulo inferior derecho pulmonar¹².

El diagnóstico diferencial de los abscesos hepáticos incluye colecistitis aguda, colangitis, neoplasias primarias o metastásicas del hígado (con o sin formación de absceso), quistes hepáticos y, en algunas regiones endémicas, quistes hidatídicos¹³; también enfermedades infecciosas o parasitarias que afectan el sistema reticuloendotelial, así como enfermedades mieloproliferativas⁹. No existe ninguna característica clínica confiable que permita diferenciar un absceso hepático amebiano de un

absceso piógeno. La juventud, un viaje reciente a zonas de amebiasis endémica, la diarrea y el marcado aumento del dolor abdominal determinan la sospecha clínica de absceso amebiano; sin embargo las pruebas serológicas son necesarias para confirmar el diagnóstico⁴.

El tratamiento del absceso hepático amebiano no complicado incluye medicamentos amebicidas y, en casos seleccionados, aspiración percutánea o drenaje abierto del absceso. El medicamento de elección es el metronidazol, que resuelve el 90% de los abscesos hepáticos amebianos no complicados¹². La aspiración percutánea está indicada en casos en que se necesita una rápida exclusión de otros diagnósticos (abscesos piógenos), cuando no hay respuesta terapéutica al metronidazol en 3-5 días, riesgo inminente de rotura (pericardio), absceso de más de 10 cm de diámetro y abscesos múltiples^{7,15}. En estos casos la aspiración obtiene contenido en pasta de anchoas y los trofozoitos pueden verse ocasionalmente al microscopio (<20%)¹¹. El tratamiento quirúrgico se reserva para aquellos casos en que fallan el tratamiento médico y el drenaje percutáneo, o que presentan signos peritoneales agudos, o para aquellos con obstrucción por cálculos, entidades inflamatorias o neoplasia, donde se requiere el drenaje biliar como componente esencial del tratamiento. En la mayoría de los pacientes el mejor abordaje es transperitoneal a través de una amplia incisión en la línea media o subcostal; este enfoque logra una excelente exposición, provee acceso a abscesos múltiples, hace posible un buen drenaje y permite el tratamiento de lesiones asociadas.

El tratamiento quirúrgico siempre debe estar acompañado del debido cubrimiento con antibióticos¹³.

La complicación más común del absceso hepático amebiano es su ruptura en un 33 %, con una mortalidad del 71 % si es en pulmón o pleura, pericardio 93 %, abdomen 41%⁶. También se han descrito fistulas hepato-bronquiales, absceso pulmonar, derrame pleural reactivo, trombosis de la vena hepática y obstrucción de la vena cava inferior¹⁴. La afección pleuropulmonar se produce en un 20 a 30% de los pacientes; entre sus manifestaciones se encuentran los derrames estériles, la diseminación contigua desde el hígado y la rotura al espacio pleural. Los derrames estériles y la diseminación contigua

suelen resolverse con tratamiento médico, pero una rotura franca en el espacio pleural requiere la realización de un drenaje. Una fístula hepatobronquial puede dar lugar a tos productiva de grandes cantidades de material necrótico, que puede contener amebas. Esta importante complicación conlleva un buen pronóstico⁸. La complicación más grave de un absceso amebiano es la pericarditis amebiana, que puede aparecer si se produce la ruptura del infrecuente absceso del lóbulo izquierdo del hígado¹⁰.

Sin tratamiento, el absceso puede romperse, extenderse a otros órganos y producir la muerte del paciente; mientras que con tratamiento, las probabilidades de una cura completa o de presentar únicamente problemas menores es alta, al menos del 80 al 90%¹¹. La mejoría clínica es rápida luego del inicio del tratamiento: desaparición de la fiebre, dolor, anorexia, disminución de la hepatomegalia y retorno del recuento de leucocitos a límites normales. En los estudios de imágenes, la cicatrización demora entre 3 y 9 meses, por lo cual no es necesario el seguimiento imagenológico en pacientes con absceso hepático amebiano no complicado¹².

Referencias bibliográficas

1. "Absceso Hepático Amebiano". Shands HealthCare. Dirección: www.shands.org/health/spanish/esp_ency/article/000211.htm. 21/Agosto/2007.
2. "Absceso Hepático Amebiano". Sistema Digestivo. Dirección: www.paraqueestebien.com.mx/hombre/torax/sistemadigestivo/sistdige53.
3. Badshah, C.: "Absceso Hepático Amebiano". MedlinePlus Enciclopedia Médica. Dirección: www.nlm.nih.gov/medlineplus/spanish/ency/article/000211. 21/Agosto /2007.
4. Baker, R.: El Dominio de la Cirugía. 4ta Edición, Volumen I, Editorial Medica Panamericana. Buenos Aires - Argentina, 1278-1279, 2004.
5. Castellanos, M. Gonzales, M.: "Absceso Hepático Amebiano, a propósito de dos casos". Revista Panamericana de Infectología. Dirección: www.revista-api.com/2%20edicao%202005/pgs/art_6.html. 21/Agosto/2007.
6. Cruz, C.: "Amebiasis Extraintestinal en Pacientes Psiquiátricos. Análisis de un Caso". Revista del Hospital Psiquiátrico de la Habana. Dirección: www.psiquiatricohph.sld.cu/hph0204/hph021104.htm. 21/Agosto/2007.
7. Farreras, V.: Medicina Interna, 14 Edición Volumen I, Harcourt, Madrid-Barcelona, 960-963, 2000.
8. Harrison, Braunwald, E., Hauser S.: Principios de Medicina Interna. 15 Edición Tomo II, MacGraw-Hill Interamericana, México, 1767-1771, 2002.
9. Hughes, M. Petri, W.: "Absceso Hepático Amebiano". Monografias.com. Dirección: www.monografias.com/trabajos12/absceso/absceso.shtml.
10. Hurst, J: Medicina Interna: Tratado para la Práctica Médica, Editorial Médica Panamericana, México, 905-908, 1984.
11. Hurtado, R.: "Absceso Hepático Amebiano". Biblioteca Virtual de Salud. Dirección: www.mercksource.com/pp/us/cns/cns_hl_adam.jspzQzpgzEzzSzppdocszSzuszSzczszSzcontentzSzadamzSzespzSzesp. 21/Agosto/2007.
12. Mojica, M. Mojica, E.: "Absceso Hepático". Dirección: www.fepafem.org.ve/Guias_de_Urgencias/Alteraciones_Gastrointestinales/Absceso_hepatico.pdf. 21/Agosto/2007.
13. Patiño, J.: "Manejo del Absceso Hepático". Departamento de Cirugía. Dirección: www.aibarra.org/Guias/5-9.htm. 21/Agosto/2007.
14. Perez, V. Lopez, M.: "Inmunología del Absceso Hepático Amebiano". Revista de Salud Publica. Dirección: oai.redalyc.uaemex.mx/redalyc/src/inicio/ArtPdfRed.jsp?iCve=42269705&iCveNum=1927. 21/Agosto/2007.
15. Vilaseca, J.: "Diagnóstico de las Lesiones Ocupantes de Espacio Hepáticas". Protocolos. Dirección: www.prous.com/digest/protocolos/view_protocolo.asp?id_protocolo=9. 21/08/2007.

Dr. Omar Santiago Chungada Peláez
Teléfono: 593-04-2488060; 094083747
Correo electrónico: dr_omar_chungata@hotmail.com
Fecha de presentación: 10 de septiembre de 2007
Fecha de publicación: 22 de septiembre de 2009
Traducido por: Estudiantes de la Carrera de Lengua Inglesa, Mención traducción, Facultad de Artes y Humanidades. Responsable: Andrea Noblecilla.