
Grandes bazos: presentación de dos casos.

Large spleens: about two cases.

Guido Panchana E. *
Germán Reyes *
Juan Carlos Garcés **
Gonzalo Ugarte F. ***

RESUMEN

Los tumores benignos del bazo como los quistes esplénicos y las esplenomegalias per se no representan un peligro para los pacientes portadores de estas raras lesiones; sin embargo tienen un riesgo potencial de crecer y lograr dimensiones que pueda originar complicaciones tales como rotura, producir una hemorragia intraperitoneal o infectarse. A continuación reportamos dos pacientes con bazo gigante, síntomas abdominales inespecíficos y que fueron tratados con cirugía. El primer caso es un paciente con quiste esplénico; histológicamente se caracteriza por la presencia de epitelio escamoso en su pared que condiciona una producción importante, en algunos casos del marcador tumoral CA 19.9 que ha sido descrito en varios trabajos recientes. El segundo caso es un paciente con un gran hiperesplenismo de 26cm de diámetro máximo, y dolor abdominal. En estos pacientes la microscopía muestra frecuentemente infiltración a diferentes niveles, según su enfermedad, de variados elementos que pueden ser desde células benignas como las enfermedades hiperplásicas del sistema reticuloendotelial, células malignas como en las leucemias y linfomas, enfermedades por depósito, o por infiltración en las que se agrupan a las histiocitosis, como es el segundo caso que presentamos.

El tratamiento para bazos grandes, generalmente mayores de 15cm de diámetro y con sintomatología, es el quirúrgico y específicamente la esplenectomía total, pues la presencia de restos de la pared del quiste con otras técnicas más conservadoras parece llevar inexorablemente a la recurrencia de la enfermedad, así mismo cirugías conservadoras en hipertrofia o hiperesplenismo sólo perpetuarán la enfermedad de base.

Palabras clave: Quiste esplénico. Hiperesplenismo. Efecto de masa. Esplenectomía.

SUMMARY

Spleen benign tumors such as splenic cyst and splenomegaly do not represent a danger to patients with these uncommon injuries. However, they potentially risk growing and reaching dimensions that can cause complications such as rupture, producing an infection or intraperitoneal hemorrhage. Here we report two patients with giant spleens, and nonspecific abdominal symptoms which were treated with surgery. The first case was a patient with splenic cyst, histologically characterized by the presence of squamous epithelium in its wall that, in some cases, induces an important production of the tumor marker CA 19.9, which has been described in several recent works. The second case was a patient with a big hypersplenism of about 26 cm in diameter, and abdominal pain. Microscopy in these patients often shows infiltration at different levels, depending on their disease, of various elements ranging from benign cells such as hyperplastic diseases of the reticuloendothelial system, malignant cells as in the leukemia and lymphoma, abnormal inclusion diseases, or by infiltration, which include the histiocytosis, as in the second case previously presented. The treatment for large spleens, usually over 15 cm in diameter and with symptomatology, is the surgery, and specifically the total splenectomy, because the presence of residues of the cyst wall with other more conservative techniques seem to lead to the recurrence of the disease. Furthermore, conservative surgery in hypersplenism or hypertrophy will only perpetuate the original disease of patients.

Keywords: Splenic cyst. Hypersplenism. Mass effect. Splenectomy.

334 * Departamento de Cirugía Oncológica ION SOLCA. Guayaquil – Ecuador.

** Departamento de Anatomía Patológica ION SOLCA, Guayaquil – Ecuador.

*** Departamento de Cirugía General. Guayaquil – Ecuador.

Introducción

La patología esplénica es muy variada y en ella se incluye enfermedad benigna entre las cuales están los quistes esplénicos, hiperesplenismo, esplenomegalia, y los bazos ectópicos, los cuales se asocian a cuadros a repetición de pancreatitis y estados de diabetes en pacientes jóvenes o cuadros de abdomen agudo por obstrucción intestinal cuando generan un efecto de masa, y por otro lado enfermedades más agresivas con pronóstico sombrío como las neoplasias.

Bazos ectópicos

Los bazos ectópicos o "wandering spleen" son raros en la práctica clínica-quirúrgica con menos de 500 casos reportados en la literatura, su tamaño varía desde pocos centímetros hasta alcanzar grandes dimensiones como un caso reportado por Mori y colaboradores de un quiste proveniente de un bazo accesorio de 16 x 8 cm¹². Los bazos accesorios se localizan más frecuentemente a nivel escrotal o región retroperitoneal a nivel suprarrenal, renal, o peripancreático.

Se clasifican en congénitos y adquiridos.

1.- Congénitos: se relaciona a variantes anatómicas como alteraciones en la segmentación hepática, mal rotación intestinal y de vesícula biliar, estómago invertido, y en raras ocasiones a hipoplasia pancreática que consiste en un páncreas con porción cefálica y conductos secretorios principales y accesorios normales y la presencia de tejido esplénico reemplazando parte del cuerpo y totalidad de la cola pancreática¹⁴.

2.- Adquiridos: los bazos ectópicos adquiridos se relacionan con madres multíparas en las que como resultado de cambios hormonales en el embarazo, se produce laxitud y flacidez de los ligamentos suspensorios del bazo.

Quistes y pseudoquistes

Las lesiones quísticas primarias no parasitarias de bazo, son lesiones extremadamente raras^{2,6,7}, con pocos casos comunicados en la literatura más reciente. Bajo este apartado se agrupan los linfangiomas, los quistes postraumáticos y epiteliales.

Los quistes epiteliales esplénicos son procesos benignos que afectan preferentemente a pacientes

jóvenes y se acompañan de marcadores tumorales serológicos altos con una clínica poco expresiva.

El correcto diagnóstico de este tipo de lesiones rara vez es clínico o radiológico, siendo necesario para ello el estudio microscópico de la pieza quirúrgica. La ausencia de atipia celular en el epitelio que recubre la pared del quiste y su carácter secretor de marcadores tumorales específicos demostrado mediante técnicas de inmunohistoquímica, ayudan a su tipificación.

El tratamiento es variable según el tamaño del quiste. Los de gran tamaño como el de uno de los casos descritos, se benefician de la esplenectomía total.

Con el advenimiento de la cirugía laparoscópica, en casos individuales y seleccionados, se ha reportado pacientes con grandes bazos de hasta 15cm a los que se les ha realizado marsupialización del quiste a la pared del estómago, con muy buenos resultados¹⁵.

Según la clasificación de Martín, la patología quística del bazo se clasifica en:

1. Verdaderos o primarios: cuando presentan revestimiento epitelial. Éstos se subdividen en:
 - a. Parasitarios: el 5% de los casos, la hidatidosis presenta quistes esplénicos;
 - b. No parasitarios: pueden ser a su vez:
 - Congénitos: por invaginación de las células mesoteliales del peritoneo.
 - Neoplásicos: el más común es el carcinoma epidermoide, y menos frecuentes son el quiste dermoide, hemangiomas y linfangiomas.
2. Pseudoquistes o secundarios: cuando no presentan revestimiento epitelial.

Los pseudoquistes esplénicos son 5 veces más frecuentes que los verdaderos, y se producen en la mayoría de las veces por traumatismos contusos de abdomen; este dato sólo se recaba en el 30% de los casos, y se producen por laceración de los vasos esplénicos, formando un hematoma subcapsular que posteriormente sufre licuefacción rodeado por una pared fibrosa y degradación de los eritrocitos. La pared es gruesa y lisa, presenta calcificaciones en el 50% de los casos.

Predomina en el sexo femenino y entre la 2ª y 3ª década de la vida. Son asintomáticos, y cuando alcanzan gran tamaño, dan síntomas por compresión de órganos vecinos. El 25% de los casos se complican con ruptura, infección o hemorragia significativa.

Otras causas que predisponen la formación de pseudoquistes esplénicos son la mononucleosis infecciosa, tuberculosis, hemoglobinopatías, anemia drepanocítica y posterior a un infarto esplénico.

Las causas de esplenomegalia son muy numerosas.

Neoplasias

En general el aumento del tamaño del bazo puede ser por hiperplasia del sistema reticuloendotelial¹⁶, como respuesta a una infección viral, por trastornos de la regulación inmunitaria, enfermedades por depósitos entre ellas la histiocitosis lipídica^{3,5,9,13}, como es uno de los casos que presentamos, entre otras.

Los tumores son la primera patología a descartar, siendo las neoplasias vasculares primitivas las más frecuentes. El diagnóstico suele hacerse mediante ecografía o TC abdominal.

La ecografía suele mostrar una lesión de aspecto sólido, homogéneo, sin sombra posterior ni refuerzo periférico y, ocasionalmente con calcificaciones en su interior⁵.

Los principales problemas de diagnóstico diferencial se plantean con las metástasis, infartos esplénicos, linfomas y abscesos.

Las metástasis esplénicas son raras, los tumores primarios más frecuentes se localizan en pulmón, mama, estómago y ovario; su patrón predominante es hipoecoico^{6,7}.

Los infartos esplénicos ocurren a menudo en síndromes mieloproliferativos y endocarditis sépticas; en la fase aguda suelen mostrarse como lesiones hipoecogénicas irregulares con alta tendencia a la cicatrización típica.

Los linfomas malignos también son lesiones predominantemente hipoecogénicas y que causan destrucción del parénquima esplénico.

Los abscesos incluyen un patrón anecoico líquido o mixto.

En casos de duda puede ser de gran ayuda la ecografía doppler-color que muestra la vascularización interna del tumor y cambios típicos en el flujo vascular al comprimir y descomprimir sobre la zona⁸ (las otras lesiones suelen ser avasculares).

La TC revela patrones similares con una característica hiperdensidad progresiva al administrar el contraste.

A continuación presentamos dos pacientes que fueron sometidos a esplenectomías por presentar cuadros inespecíficos de dolor abdominal, masa palpable en hipocondrio izquierdo y con diagnóstico prequirúrgico por tomografía de quiste gigante de bazo, que posteriormente se confirmó por patología, y el segundo caso un paciente con hiperesplenismo y un bazo de 26cm en su diámetro máximo.

Caso 1

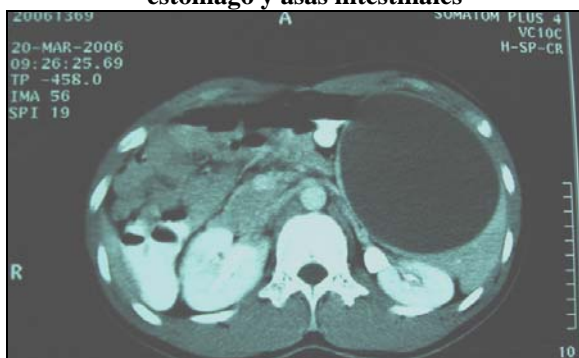
Paciente varón de 19 años de edad, raza mestiza, consulta a nuestro Instituto con una historia de cuatro meses de evolución por dolor en hipocondrio izquierdo que fue aumentando de intensidad, sin antecedentes de importancia ni traumatismos toracoabdominales anteriores.

La exploración clínica general y abdominal no mostraba ningún hallazgo patológico salvo un bazo grande que se extendía hasta la cicatriz umbilical, de bordes definidos, poco móvil y doloroso a la palpación superficial.

Los exámenes de laboratorio fueron: hemoglobina 12.1g/dl, hematocrito 34.1%, leucocitos normales, velocidad de sedimentación 32mm/h, examen de parásitos en heces, proteínas en sangre y examen de orina, normales.

Se realizó una ecografía abdominal, donde se apreciaba una lesión quística de 10x15cm localizada en la fosa esplénica, sugiriendo como primera posibilidad un quiste esplénico sin descartar que se tratase de un quiste primario; figura 1.

Figura 1
Gran lesión quística esplénica que desplaza
estómago y asas intestinales



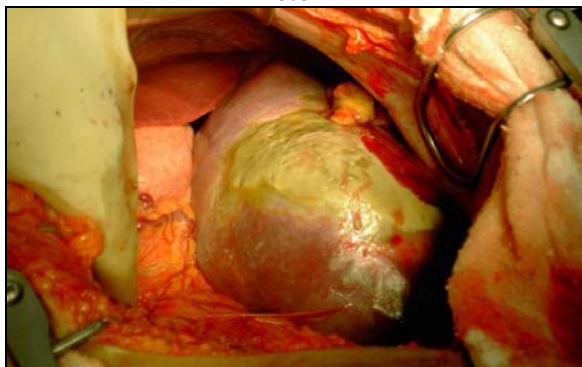
Fuente: departamento de imágenes de ION SOLCA-Guayaquil.

TC

Por la edad del paciente y las características de la tumoración, se decide hacer despistaje de linfoma, realizándose tomografía de cuello, tórax, abdomen y pelvis, reportándose a nivel del bazo presencia de masa hipoatenuante de contornos lisos que mide 20 x 16cm de diámetro y corresponde a quiste esplénico generando efecto de masa, comprime y desplaza el estómago, asas intestinales y riñón izquierdo, figura 1.

Los estudios serológicos para descartar enfermedad hidatídica, fueron negativos. Ante la posibilidad de tratarse de un quiste epitelial, se realizó una determinación de CA 19.9 en suero, apareciendo niveles de 20 U/ml (normal < 37 U/m). El paciente fue intervenido a través de laparotomía media. Se observó la presencia de una lesión quística, de paredes fibrosas que abarcaba el polo superior del bazo, el resto se observaba hipertrófico, sin plano de clivaje con el parénquima esplénico adyacente; foto 1.

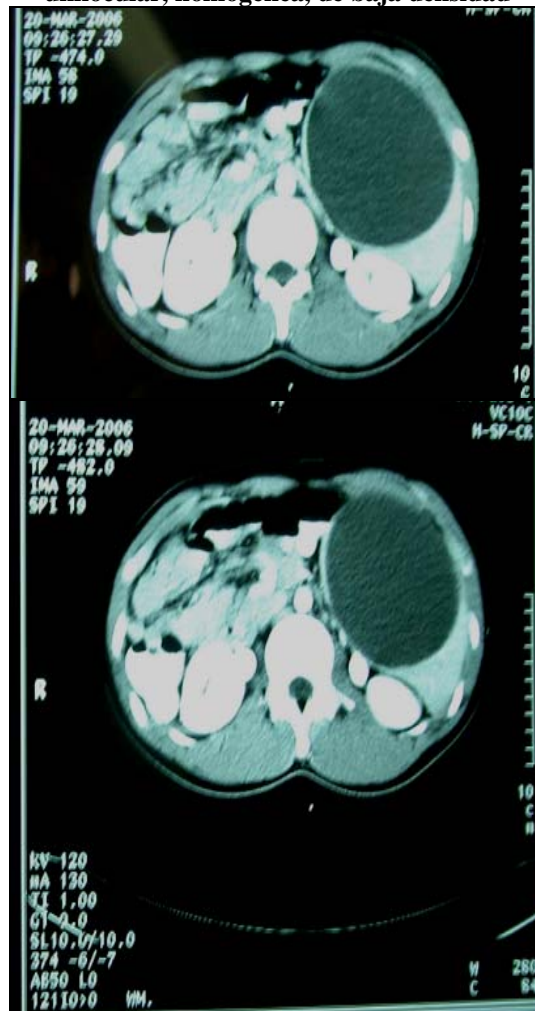
Foto 1



Abordada la cavidad abdominal se observa gran crecimiento del bazo, ejerciendo efecto de masa sobre estómago, asas intestinales y parte del lóbulo izquierdo de hígado. Fuente: foto del transoperatorio en quirófano No.1 ION SOLCA-Guayaquil.

Se realizó una esplenectomía total, figura 2.

Figura 2
La TAC de abdomen muestra una imagen ovalada,
unilocular, homogénea, de baja densidad



Se observa la imagen tomográfica y el espécimen obtenido de la cirugía.

Fuente: departamento de imágenes de ION SOLCA-Guayaquil

A la apertura del quiste se observó un contenido de unos 200cc de un líquido de aspecto achocolatado. El postoperatorio cursó sin complicaciones y el paciente fue dado de alta al séptimo día del postoperatorio. Se deja dren tubular y dren penrose, además de terapia antibiótica de amplio espectro.

Macroscopía

Peso 525 g, Tamaño: 20 X 16 X 6cm.

Espécimen de superficie lisa constituido por un área sólida de 6.5cm y un área con cavidad quística de 15cm.

Microscopía

Mostró cavidades con un revestimiento epitelial cilíndrico con áreas de epitelio de tipo escamoso. No se encontraron alteraciones celulares tumorales y el estudio inmunohistoquímico realizado en varias zonas diferentes del quiste mostró en el epitelio queratina.

El diagnóstico final fue: **quiste epitelial de bazo.**

Caso 2

Paciente masculino de 28 años de edad, con cuadro clínico de 3 meses de evolución caracterizado por un aumento de volumen del hemiabdomen izquierdo, y presencia de hematomas con el mínimo contacto.

Acude al médico de asistencia y comienza el estudio del cuadro clínico. Le diagnostican esplenomegalia secundaria a síndrome purpúrico por lo que es ingresado para su estabilización de su valor plaquetario que fue de 60.000U/ml. La exploración clínica general mostraba presencia de hematomas a nivel de miembros inferiores.

El examen del abdomen demuestra una gran tumoración que ocupa todo el hemiabdomen izquierdo. No es dolorosa a la palpación; tiene bordes precisos; es movable y de consistencia firme.

Ultrasonido abdominal: hígado, riñones de características normales.

Bazo aumentado de tamaño, de aproximadamente 24cm en su diámetro máximo.

- *Tomografía computadorizada de abdomen:* presencia de un bazo de 24cm x 20cm, que ocupa gran parte del flanco izquierdo, comprime y desplaza las asas hacia adentro y atrás. El riñón izquierdo está hacia abajo y levanta el cuerpo pancreático en íntimo contacto con la cola de éste y con la pared abdominal anterior.

Se decide llevar a cirugía.

Se realiza laparotomía exploradora encontrando un gran bazo de consistencia sólida que desplaza la curvatura mayor del estómago, páncreas y asas intestinales, por lo que se realiza esplenectomía total.

Se recibe el resultado de anatomía patológica, que informa hiperplasia esplénica sin evidencias de malignidad.

Macroscopía

Peso: 2700g.; tamaño: 26 x 21 x 8cm. Superficie externa lisa roja violácea, área de sección vinosa, de aspecto usual. Fotos 2 y 3.

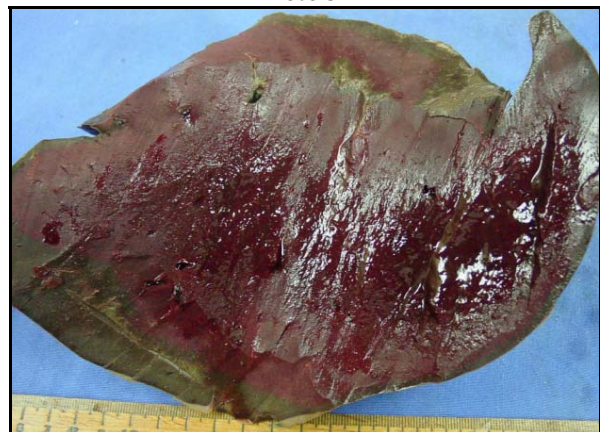Foto 2



Macroscopía: Bazo de 26 x 21 x 8cm, de superficie externa lisa, roja violácea.

Fuente: departamento de Anatomía Patológica ION SOLCA-Guayaquil.

Foto 3



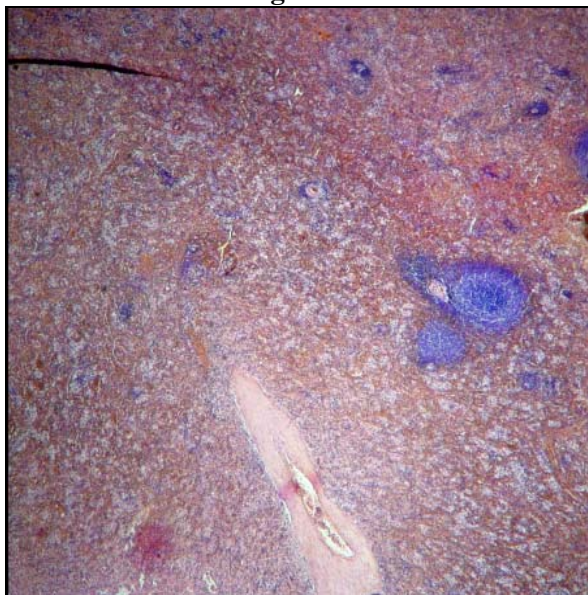
Área de sección vinosa de aspecto usual.

Fuente: departamento de Anatomía Patológica ION SOLCA-Guayaquil

Microscopía

Los cortes muestran una pulpa roja congestiva, expandida por el depósito de macrófagos espumosos o lipófagos en grandes agregados o mantos.

La pulpa blanca sin alteraciones. Figura 3.

Figura 3

Los cortes histológicos muestran pulpa roja congestiva y expandida debido al depósito de números macrófagos espumosos (lipófagos) dispuestos en manto; la pulpa blanca sin alteraciones.

Fuente: departamento de microscopía de ION SOLCA - Guayaquil.

El paciente evoluciona satisfactoriamente y egresa a los 9 días. El diagnóstico definitivo fue de: *hiperplasia esplénica secundaria a histiocitosis lipídica*.

Discusión

Los grandes bazos, como los que hemos presentado secundario de deformación quística y secundario a una hiperplasia por la histiocitosis lipídica, son una rareza clínica, aunque desde la extensión de la ecografía como método de diagnóstico por imagen, su incidencia ha aumentado hasta casi el 1%.

Una de las características clínicas más destacadas de este tipo de lesiones es la escasez de síntomas que originan, siendo en muchos casos descubiertos de modo accidental en el curso del estudio de otras patologías.

En ocasiones pueden debutar por complicaciones agudas, como ruptura intraperitoneal, hemorragia o infección³.

Otro dato de laboratorio de gran interés es la producción de Ca 19.9 por las células de tipo escamoso que revisten la pared interna del quiste constituido por epitelio escamoso y columnar que difunde por los capilares del tejido conectivo de la

misma, hacia la circulación sistémica, resultando en elevadas concentraciones de CA 19.9 sérico^{1,4,6}, lo que se demuestra por la elevada inmunoreactividad de las células epiteliales a este marcador.

Esta elevada concentración del citado antígeno carbohidrato, presente también en determinados tumores digestivos, puede obligar en ocasiones a descartar la presencia de una enfermedad oncológica de base asociada a la presencia de la lesión quística esplénica. De todos modos, la totalidad de los trabajos que presentan casos de elevación del Ca 19-9, reflejan una normalización de los niveles séricos de CA 19.9 entre los 30-60 días posteriores a la intervención quirúrgica^{4,6}. Es tal la importancia que determinados autores conceden a la presencia de marcadores epiteliales (citoqueratina, queratina de bajo peso molecular y antígenos de membrana), que algunos de ellos reclaman la necesidad de determinar por medios inmunohistoquímicos la presencia de estas sustancias en la pared interna del quiste para poder filiarlos como verdaderos quistes epiteliales⁸.

No hay discusión en cuanto a la utilización en primera instancia de la ecografía como método de diagnóstico por imagen, que puede ser seguido de la tomografía axial computarizada (TAC) para valorar sus relaciones anatómicas y planear la estrategia quirúrgica. Raramente son necesarios otro tipo de estudios (gammagrafía, etc.).

Donde aparecen más controversias es acerca de la actitud terapéutica a seguir con este tipo de lesiones. Basados en la premisa de ser tumores de evolución benigna, algunos autores proclaman la utilización de medidas mínimamente invasivas, como el drenaje percutáneo y la inyección intraquística repetida de sustancias como las tetraciclinas⁴. Los resultados de este tratamiento son desalentadores, pues la reacumulación temprana de líquido en la cavidad quística es prácticamente la norma. Los autores justifican este relleno precoz no sólo a la secreción de las células epiteliales, sino también a la influencia de los sinusoides esplénicos. La decapsulación parcial es para otros autores un tratamiento quirúrgico adecuado, ya que preserva la función esplénica y presenta un bajo índice de recurrencia⁵, aunque consideramos que aún se tratan de series con un bajo número de pacientes

que no permite comparar resultados de una manera objetiva. La esplenectomía parcial es para otros autores el tratamiento ideal, sobre todo en pacientes en edad infantil, por la repercusión que la esplenectomía total tiene a estas edades. Estas técnicas de conservación esplénica se apoyan en nuevos instrumentos de sutura mecánica y en la utilización de materiales sintéticos de elevada capacidad hemostática. Por último, la esplenectomía total parece que continúa siendo el "gold standard" terapéutico^{2,10,11} para los grandes bazo principalmente en aquellas lesiones de tamaño moderado, con afectación del hilio esplénico y en pacientes adultos en los cuales la esplenectomía total, con un seguimiento médico adecuado, no aumenta de manera objetiva la tasa de complicaciones.

Las manifestaciones clínicas que se presentaron en ambos casos fueron de efecto de masa sobre órganos abdominales principalmente estómago y asas de intestino delgado.

Ambos pacientes tuvieron una preparación con profilaxis antineumocócica de una semana de antelación y cobertura antibiótica 12 horas antes de la cirugía.

La evolución postoperatoria fue muy buena en ambos casos, con tres días de estancia hospitalaria en el primer caso del quiste esplénico y de 12 días en el paciente con esplenomegalia.

Ninguno de los dos pacientes presentaron complicaciones tardías y actualmente siguen con sus actividades habituales.

Referencias Bibliográficas

1. Burring KF. Epithelial (true) splenic cysts: pathogenesis of the mesothelial and so-called epidermoid cyst of the spleen. *Am J Surg Pathol*; 12:275-281. 1988.
2. Dillemans B, Mottrie A, Decoster M, Gruwez JA. Epidermoid cysts of the spleen. *Acta Chir Belg*. Nov-Dec; 93(6):265-7. 1993.
3. Favara Be, Feller AC, Pauli M, Jaffe ES, Weiss LM, Arico M, et al. Contemporary classification of histiocytic disorders. The WHO Committee on Histiocytic/Reticulum cell proliferations. Reclassification working group of the Histiocyte Society. *Med. Pediatr Oncol.*; 29(3):157-66. 1997.
4. Higaki K, Jimi A, Watanabe J, Kusaba A, Kojiro M. Epidermoid cyst of the spleen with CA19-9 or carcinoembryonic antigen productions: report of three cases. *Am J Surg Pathol*. Jun; 22(6):704-8. 1998.
5. Higgins CR, Tatnall FM, Leigh IM. Vesicular Langerhans cell histiocytosis - an uncommon variant. *Clin Exp. Dermatol.*; 19(4):350-2. 1994.
6. Ishibashi R, Sakai T, Yamashita Y, Maekawa T, Hideshima T, Shirakusa T. Benign epithelial cyst of the spleen with a high production of carbohydrate antigen 19-9. *Int Surg*. Apr-Jun; 84(2):151-4. 1999.
7. Lam HB, Liu TP, Jeng KS. Huge splenic epidermoid cyst: a case report. *Zhonghua Yi Xue Za Zhi*. (Taipei). 1997 Aug;60(2):113-6
8. Lee YS, Teh M. Histogenesis of true splenic cysts: a histological and immunohistochemical study. *Ann Acad Med Singapore*. May; 22(3):372-1993.
9. Longaker MA, Frieden IJ, LeBoit PE, Sherertz EF. Congenital "self healing" Langerhans cell histiocytosis: the need for long-term followup. *J Am Acad Dermatol.*; 31:910-6. 1994.
10. Losanoff JE, Richman BW, Jones JW. Nonparasitic splenic cysts. *J Am Coll Surg*; 195:437-438. 2002.
11. Morgenstern L. Nonparasitic splenic cysts: pathogenesis, classification, and treatment. *J Am Coll Surg*; 19:306-314. 2002.
12. Mori M, Ishii T, Iida T, Tanaka F, Takikawa H, Okinaga K. Giant epithelial cyst of the accessory spleen. *J Hepatobiliary Pancreat Surg.*;10(1):118-20, 2003.
13. Nezelof C, Basset F. Langerhans cell histiocytosis research. Past, present and future. *Hematol Oncol Clin North Am*. Apr; 12(2):385-406. 1998.
14. Sasou S, Nakamura S, Inomata M. Epithelial splenic cysts in an intrapancreatic accessory spleen and spleen. *Pathol Int*. Dec; 49(12):1078-83. 1999.
15. Sierra R, Brunner WC, Murphy JT, Dunne JB, Scott DJ. Laparoscopic marsupialization of a giant posttraumatic splenic cyst; 8(4):384-8. 2004.
16. Willman CL, Busque CL, Griffith BB, Favara BE, McClain KL, Duncan MH, et al. Langerhans' cell histiocytosis (histiocytosis X): a clonal proliferative disease. *N Engl J Med.*; 331:154-160. 1994.

Dr. Gonzalo Ugarte F.

Correo electrónico: gonzalo78ugarte@yahoo.com.mx

Fecha de presentación: 12 de agosto de 2008

Fecha de publicación: 22 de septiembre de 2009

Traducido por: Estudiantes de la Carrera de Lengua Inglesa, Mención traducción, Facultad de Artes y Humanidades. Responsable: Andrea Noblecilla.