

---

# Artritis idiopática juvenil: caso clínico y revisión bibliográfica.

## Juvenile idiopathic arthritis: clinical case and bibliographic revision.

Antonio Aguilar Guzmán \*  
Laura Menéndez \*  
Aracelly Palacios \*\*  
Johanna Esteves \*\*

---

### RESUMEN

La artritis reumatoidea juvenil (AJJ) es una inflamación crónica de la sinovial, de etiología desconocida, que comienza antes de los 16 años de edad, es más frecuente en niñas; la principal lesión se produce en los cartílagos, mismos que se destruyen progresivamente; los anticuerpos antinucleares son positivos especialmente cuando el evento cursa con iridociclitis. La AJJ se clasifica en 5 tipos básicos en concordancia con el número de articulaciones afectadas durante los 6 primeros meses de la enfermedad y que son: la oligoarticular, poliarticular, sistémica, la relacionada con entesitis y la artritis psoriásica. El diagnóstico es más clínico, con buen pronóstico si es diagnosticada a tiempo pues así se evitarán las deformaciones a nivel de las articulaciones; las radiografías son de ayuda para valorar articulaciones afectadas; y, un tratamiento oportuno permitirá evitar las complicaciones. Se presenta paciente de 4 años de edad con cuadro clínico de aproximadamente 4 semanas de evolución, caracterizado por fiebre vespertina, escalofríos, se le administró antitérmicos y antibióticos; además presentó artralgiyas de tobillos y rodillas, con dificultad para la marcha y la consecuente limitación funcional. Al examen físico paciente activo; piel, lesiones hipercrómicas en el dorso de las manos; normocéfalo; orofaringe, amígdalas normales; cardiorrespiratorio, normal; abdomen sin megalias. Extremidades: artrosis en muñecas, tobillos; engrosamiento de dorso de manos y pies, limitación funcional para la marcha.

**Palabras clave:** Artritis idiopática juvenil. Anticuerpo antinuclear. Factor reumatoideo. Artritis reumatoidea juvenil

### SUMMARY

Juvenile Rheumatoid arthritis is a chronic inflammation of the synovia, of unknown etiology, which begins before the age of 16, and is more recurrent in girls. The main injury takes place in the cartilages, which get damaged progressively. The antinuclear antibodies are positive especially when the event is accompanied with iridocyclitis. There are 5 types of JIA that are: oligoarticular, polyarticular and systemic. The diagnosis is more clinical, with good prognosis if it is diagnosed in time because the deformations in the joints will be avoided. X-rays help to evaluate affected joints; and, an opportune treatment will allow the prevention of complications. A 4-year-old patient is admitted. He is diagnosed to have approximately 4 weeks of evolution. He has fever in the mornings, shivers, which do not improve after the administration of anti-fever medication and antibiotics. In addition, arthralgia in ankles and knees, which make it difficult to move and consequently, there is functional limitation. According to the physical examination the patient is active. He has hyperchromic injuries on the back of his hands; normocephalous; oropharynx, normal tonsils; cardiorespiratory, normal; abdomen without megalias. Extremities: arthrosis in wrists, ankles; thickening of back of hands and feet, functional limitation for movement.

**Keywords:** Juvenile Idiopathic arthritis. Antinuclear antibodies. Rheumatoid factor. Juvenile Rheumatoid arthritis.

## Introducción

La artritis reumatoidea juvenil es una inflamación crónica de la sinovial y de tejidos circundantes, con potencial afectación de otros órganos y sistemas de la economía humana. Su etiología es desconocida, y se considera autoinmunitaria y comienza antes de los 16 años; es más frecuente en niñas en el cual el cartilago se puede destruir progresivamente; los anticuerpos antinucleares son positivos cuando se complica con iridociclitis; hay 3 tipos de artritis idiopática juvenil (AIJ) que son: oligoarticular, poliarticular, sistémica, relacionada con entesitis y la psoriásica. Afecta a las articulaciones de ambos lados del cuerpo por igual. El curso y sus gravedades pueden variar considerablemente. Los síntomas inicialmente son fatiga, anorexia, rigidez matutina, mialgias, debilidad, artralgiás, artritis, artrosis<sup>1</sup>. Se puede agregar: anemia, compromiso ocular, deformaciones de manos y pies, limitación funcional de extremidades, columna vertebral, pleuresía, nódulos subcutáneos.

El diagnóstico es más clínico con buen pronóstico si es diagnosticada a tiempo pues así se evitarán las deformaciones a nivel de las articulaciones. Las radiografías son un buen apoyo para precisar alteraciones en las articulaciones afectadas y un tratamiento oportuno ayudará a evitar las complicaciones.

## Caso clínico

**Nombre:** R. C. **Apellidos:** A. M.  
**Fecha de nacimiento:** 21 de octubre de 2004.  
**Edad:** 4 años 5 meses  
**Género:** masculino  
**Peso:** 13.4 Kg.  
**Fecha de ingreso:** 12 de Marzo/09  
**Fecha de egreso:** 26 Marzo/09  
**Lugar de nacimiento y procedencia:** Lomas de Sargentillo (recinto Las Cañas).  
**Residencia habitual:** Recinto Las Cañas, vía a Daule, Cantón Pedro Carbo, Provincia del Guayas.

## Antecedentes heredofamiliares

Madre de 32 años de edad, ama de casa, iletrada, aparentemente sana.  
 Padre de 37 años de edad, instrucción primaria completa. Aparentemente sano. Jornalero.  
 Abuela línea materna, cardiópata, convulsiones. Fallecida.

**Familia organizada, extendida constituida por 7 personas (1 género masculino y 6 del género femenino – madre, 4 hijas y 1 de otro parentesco).**

## Antecedentes personales

### Prenatales:

**Duración de la gestación:** 40 semanas

**Control médico:** irregular

**Enfermedades infecciosas:** no refiere

**Metabólicas:** no

**Toxemia:** no

**Hemorragias:** no

**Exposición a contaminantes ambientales:** CO<sub>2</sub>, ruido.

**Dieta:** normoproteica y normocalórica.

**Hábitos:** no refiere

**Accidentes:** no.

**Medicamentos:** vitaminas, hierro.

**Obstétricos:** producto de sexta gestación, parto eutócico, en establecimiento de salud, atendido por profesional; edad gestacional: 40 semanas; no datos de asfixia.

## Neonatales:

**Peso al nacimiento:** 2800 gs.

**Talla:** 48 cm.

**Perímetro cefálico:** 35 cm.

**Perímetro torácico:** 34 cm.

**Hemorragia umbilical:** no

**Onfalitis:** si

**Ictericia:** no

**Convulsiones:** no

**Succión:** adecuada.

## Sociales:

**Vivienda y servicios:** casa propia, estructura de caña guadua, 2 ambientes; **personas por ambiente:** 4 o más; **agua para consumo:** de pozo, hervida ocasionalmente; **luz eléctrica:** consumo bajo; **servicio higiénico:** letrina.  
 Animales domésticos: 1 perro, 1 gato.

**Condición económica:** hijos que se educan: escuela pública; alimentación: suficiente en cantidad y deficiente en calidad; dependen del jefe familiar 6 personas; enfermedades crónicas: 1 miembro; ingreso familiar mensual: menos de 200 dólares; riesgo familiar: enfermo crónico.

**Riesgo social:** C (20 – 24 puntos sobre 30).

**Diagnóstico social:** Familia organizada, extendida.

**Antecedentes patológicos personales:**

Faringoamigdalitis a repetición.

Gripes frecuentes.

Episodios diarreicos frecuentes.

**Antecedentes patológicos familiares:**

No reporte de casos excepto abuela materna fallecida por probable cardiopatía

**Inmunizaciones y pruebas:**

**Esquema básico de vacunas según MSP:** completo para la edad.

**Padecimiento actual**

**07 de marzo de 2008**, derivado de médico particular, paciente acude la consulta externa del hospital del niño "Dr. Francisco de Ycaza Bustamante" (HNFYB), por presentar cuadros gripales a repetición a veces acompañados de fiebre, artralgias, mialgias.

**Examen somático general**

Activo, déficit de peso. Lesiones dérmicas en manos. Cabeza y cuello, normal; tórax, roncós; región lumbar, normal; abdomen, blando; región inguino- genital, normal; región ano-perineal: normal; extremidades, dolor a nivel de región clavicular derecha; no puede extender miembro superior derecho (sufrió lesión del brazo).

**Diagnóstico:** rinofaringitis. Luxación de articulación del hombro derecho?

Recibe medicación: amoxicilina y acetaminofén.

Rx. de hombro derecho (descarta luxación).

**17 de marzo de 2008**

Paciente febril. Coproparasitario: áscaris.

Indicaciones: albendazol, cataflam; se solicita

exámenes: asto, factor reumatoide.

**20 de marzo de 2008**

Persiste fiebre.

Asto: 500 unid. Todd. PCR +++

Indicaciones: IC Reumatología; recibe cataflam.

Se realiza interconsulta a reumatología

**26 de marzo de 2008**

**Informe de Reumatología**

Paciente de 3 años, 6 meses con cuadro clínico de aproximadamente 4 semanas de evolución,

caracterizado por fiebre vespertina, escalofríos, que no cedió a la administración de antitérmicos y antibióticos; además artralgias de tobillos y rodillas, con dificultad para la marcha y la consecuente limitación funcional; hace una semana ha disminuido la intensidad de la fiebre.

Al examen físico paciente activo; piel: lesiones hipercrómicas en el dorso de las manos; normocéfalo; orofaringe: amígdalas normales; cardiorrespiratorio: normal; abdomen: sin megalias.

**Diagnóstico: fiebre en estudio**

Se solicitan exámenes de sangre, ferritina, LDH, CPK, bilirrubina.

IC a hematología.

Rx. de tobillos: A/P y lateral

**27 de marzo de 2008**

**Servicio de Hematología**

Paciente acude a control; presenta dolor en extremidades y fiebre intermitente, en estudio con Reumatología.

Se solicita Screening de anemia, punción medular.

Se prescribe complejo B.

Plan: ingreso al servicio de Hematología el 02 de abril de 2008.

**02 de abril de 2008**

Paciente con fiebre, dolor articular, hiporexia. Cuadro clínico de 5 semanas de evolución, caracterizado por alza térmica no cuantificada entre moderada y gran intensidad; dolor articular de rodillas que limita la marcha, por lo que acude a un médico particular y Centro de Salud, es medicado sin mejoría. Derivado al hospital del niño Francisco de Ycaza Bustamante, valorado por Reumatología ingresa a este servicio, donde se decide realizar punción medular el día 4 de abril, cuyo resultado fue: médula ósea reactiva con monocitosis y eosinofilia moderada.

Ecografía abdominal: normal.

Rx. tórax: normal.

En la prescripción se agrega Ceftriaxona por 4 días.

Es dado de alta médica el 10 de abril.

**16 de abril de 2008.**

Paciente citado por Reumatología, no acude a la cita.

Entre abril de 2008 y enero de 2009, no acude a controles en el HNFYB.

**29 de enero de 2009.**

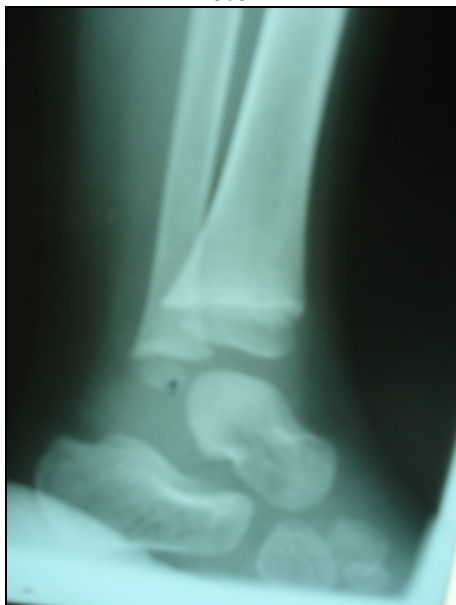Valorado en el servicio de medicina para escolares, por presentar fiebre, dolores articulares; se le prescribe naproxeno sódico, ácido fólico y complejo B.

**4 de febrero de 2009.**

**Servicio de Reumatología**

Paciente de 4 años de edad, que no acude hace un año a esta consulta, no recibiendo tratamiento especializado, presentando al examen físico adenopatías cervicales, sinovitis de carpo, de tobillo izquierdo con limitación a la extensión, fotos 1, 2.

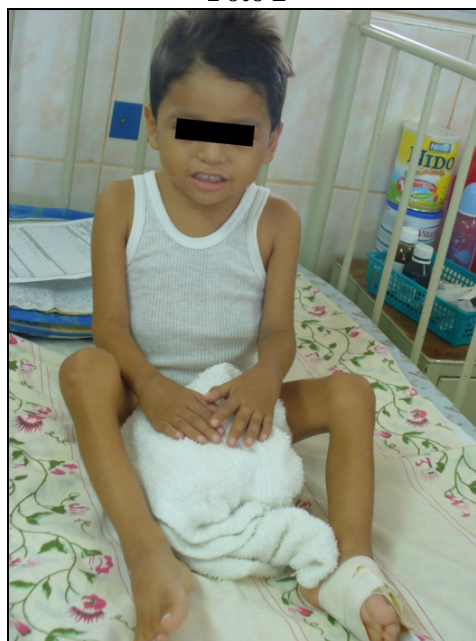**Foto 1**



**Pie:** Alteración del arco a nivel del astrágalo.  
**Fuente:** Servicios Rx, HNFYB.

Rx cráneo	Signos de inflamación aumentados.
Rx de pie	Alteración del arco a nivel del astrágalo.
Ecodoppler	Normal.
Diagnóstico	Artritis reumatoidea juvenil
Prescripción	Metotrexate (MTX): 2 tabletas semanal
	Cortiprex: (Prednisona) 1ml c/d 8am.
	Loratadina 1cda c/d
	Calcio oral
	Complejo B y Ácido fólico

**Foto 2**



**Pie:** Alteraciones óseas en manos y pies.  
**Fuente:** Autores.

**25 de febrero de 2009**

Presenta dolor a nivel de carpos, con fiebre ocasional no cuantificada.

Prescripción	MTX 3 tabletas semanales
	Cortiprex: (prednisona) 0,6ml c/d 8am
	Complejo B y ácido fólico

**11 marzo de 2009**

**Ingresó a emergencia** por presentar cuadro clínico de 1 semana de evolución con alza térmica no cuantificada, tos húmeda, rinorrea amarillenta, dolor en articulaciones de codos, tobillos y muñecas, acompañado de edema; madre administra acetaminofén sin mejoría alguna.

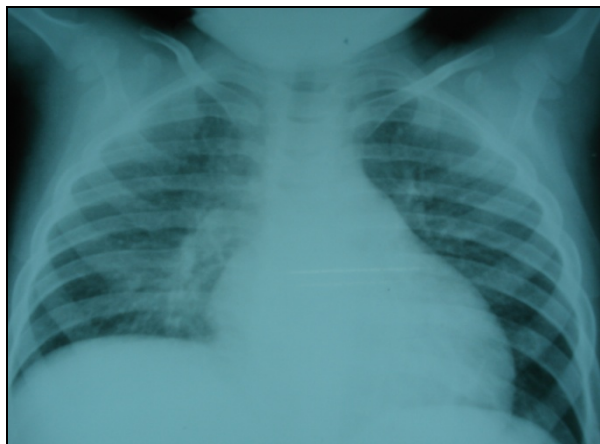Paciente irritable al manejo, debido a que el movimiento exagera su dolor en las articulaciones, taquipneico, taquicárdico.

Campos pulmonares: estertores subcrepitantes. Foto 3.

Ruidos cardiacos: rítmicos, no soplos.  
Abdomen: blando depresible, no doloroso.  
Se decide su ingreso con diagnóstico de bronconeumonía.

Se prescribe penicilina G sódica con esquema para la edad.

**Foto 3**



**Pie:** Infiltrado neumónico, parénquima pulmonar derecho.  
**Fuente:** Servicio Rx. HNFYB.

**Interconsultas**

**9 de enero de 2009**

**Servicio de cardiología: IESS, hospital “Teodoro Maldonado Carbo”**

Situs solitus  
 Conexión A-V concordante  
 Conexión V-A concordante  
 Posición cardíaca normal  
 Arco aórtico a la izquierda  
 Defectos asociados: ninguno  
 Función sistólica: normal

**24 de marzo de 2009**

**Servicio de reumatología**

Dx:	Artritis reumatoidea juvenil
Rp:	naproxen 10 mg/kg/d c/12h
	IC Fisiatría
	Suspender MTX y corticoide por 1 semana.

**25 de marzo de 2009**

**Servicio de oftalmología**

Fondo de ojo: normal.

**7 de abril de 2009**

**Servicio de fisioterapia**

Se indican ejercicios de rehabilitación para realizar en domicilio.

Exámenes de laboratorio:

BHC	Leucocitos	Hto.	Hb	Segmentados
28/01/09	13000	32%	9g/dl	68%
11/03/09	26000	31%	10g/dl	90%
Linfocitos		Eosinófilos		PCR
23%		6%		11.5mg/dl
9%		---		9mg/dl

Cultivos		
16/03/09	Urocultivo	negativo
	Coprocultivo	Negativo
18/03/09	Hemocultivo	Contaminado
25/03/09	Hemocultivo	Negativo

Otros Exámenes		
28/01/09	Colest	110mg/dl
	TGO	22U/L
	TGP	22U/L
12/03/09	ASTO	Negativo
	PCR	768mg/l
	R.A. test	negativo
11/03/09	urea	9mg/dl
	creatinina	0.4mg/dl
	Acido úrico	3mg/dl
	Proteínas totales	7.9g/dl
	albúmina	3.8g/dl

**Fuente:** expediente clínico

Paciente es dado de alta médica, notoriamente mejorado en sus condiciones generales. Continuará control por consulta externa de Pediatría y Reumatología.

**Artritis idiopática juvenil**

**Concepto**

Inflamación crónica de la sinovial articular que debe afectar al menos 6 semanas, de causa desconocida, que comienza antes de los 16 años. Es una de las patologías más frecuentes en reumatología pediátrica, con expresión clínica variable; puede dejar limitaciones, funcionales, deformidades, y tener síntomas extra-articulares<sup>8,12,2</sup>.

**Apuntes históricos**

1874	Conil: primera descripción de problemas reumáticos en el niño
1880	Diamont-Berger describió 35 casos de niños con problemas reumáticos
1897	Jorge Frederic Still, describía 22 pacientes, con alteraciones articulares, más alteraciones extrarticulares como fiebre, exantema, poliserositis, adenopatías y otras alteraciones:
1950	Criterios de Taplow: para diagnóstico
	• Enfermedad de Still: uso para la forma sistémica
1977	en la reunión de la EULAR opiniones divididas:
	A C J Artritis Crónica Juvenil (Europa)
	A R J Artritis Reumatoidea Juvenil (Estados Unidos)

**A I J Artritis idiopática juvenil** (todos a partir del 2002)<sup>16</sup>.

### Epidemiología

Incidencia variable: 10 por 100,000 niños por año (EEUU, Francia, Inglaterra y otros).

Prevalencia 100 pacientes por 100,000 niños.

En niñas más frecuentes: relación 7:1

Más frecuente es la oligoartritis<sup>8</sup>.

**Factores psiconeuroendócrinos:** Estrés, depresión, alteraciones hormonales, de neurotransmisores.

**Factores genéticos:** HLA, AAN, Citocinas, Igs, Apoptosis.

**Factores ambientales:** Virus, bacterias, hongos, (SuperAg, HSP 9).

**Factores inmunológicos:** citocinas, Linf Th1, Th2, Th3 linf  $\gamma$  y  $\lambda$ .

### Cada patrón de asociación de HLA corresponde a un grupo diferente

HLA DR5 y DR8 en oligoartritis, HLA DR4 en poliartritis seropositiva y HLA DR4, DR5 y DR8 en la forma sistémica. Otros marcadores HLA se asocian a complicaciones tales como compromiso ocular (HLA DR5 y DR8) o a formas severas de enfermedad (HLA DR4). También se han identificado genes que actúan como "protectores" para el desarrollo de complicaciones, como el HLA DQ 0101, que se asocia a una menor frecuencia de uveítis<sup>17</sup>.

### Manifestaciones clínicas

#### Tipo oligoartritis

**Cuadro 1**

#### Clasificación de Edmonton de Artritis Idiopática Juvenil

Subtipo	Definición	Exclusiones*
1. Artritis sistémica	Artritis de una o más articulaciones con o precedida por fiebre diaria de al menos dos semanas de duración, documentada por al menos tres días y acompañada por alguno de los siguientes elementos: 1. Exantema evanescente, no fijo, eritematoso. 2. Adenomegalias generalizadas. 3. Hepatomegalia o esplenomegalia. 4. Serositis.	a, b, c, d.
2. Oligoartritis	Artritis que afecta de 1-4 articulaciones durante los primeros seis meses de la enfermedad. Dos subcategorías: 1. Oligoartritis persistente. 2. Oligoartritis extendida.	a, b, c, d, e.

3. Poliartritis FR negativo	Artritis que afecta cinco articulaciones o más durante los primeros seis meses de la enfermedad, test para FR negativo	a, b, c, d, e.
4. Poliartritis FR positivo	Artritis que afecta cinco articulaciones o más durante los primeros seis meses de la enfermedad, asociada con test para FR positivos en dos ocasiones separadas por tres meses.	a, b, c, e.
5. Artritis psoriática	Artritis y psoriasis, o artritis y al menos dos de los siguientes: 1. Dactilitis. 2. Puntillero ungueal u onicolisis 3. Historia familiar de psoriasis en al menos un paciente de primera línea.	b, c, d, e.
6. Artritis relacionada con entesitis	Artritis y entesitis o, Artritis y entesitis, con al menos dos de los siguientes: (a) Presencia o historia de dolor a la palpación de la articulación sacroiliaca y/o dolor espinal inflamatorio. (b) Presencia de HLA-B27 positivo. (c) Inicio de artritis en un varón mayor de 6 años de edad. (d) Uveítis anterior aguda sintomática. (e) Historia de espondilitis anquilosante, artritis relacionada a entesitis, sacroileitis con enfermedad inflamatoria intestinal, Síndrome de Reiter, o uveítis anterior aguda en un familiar de primera línea.	a, d, e.
7. Artritis indiferenciada	Niños con artritis de causa desconocida que persiste al menos por seis semanas en los que: 1. No se reúnen criterios diagnósticos para ninguna de las categorías anterior o 2. Se reúnen criterios diagnósticos para más de una categoría.	

\***Exclusiones:** a. Psoriasis o historia de psoriasis en el paciente o en un familiar de primera línea. b. Artritis en un varón HLAB27 positivo que inicia después del sexto cumpleaños. c. Espondilitis anquilosante, artritis relacionada con entesitis, sacroileitis con enfermedad inflamatoria intestinal, Síndrome de Reiter, o uveítis anterior aguda, o historia de uno de estos desórdenes en un familiar de primera línea. d. Presencia de factor reumatoide tipo IgM positivo en dos ocasiones separadas por al menos tres meses. e. Presencia de AIJ sistémica en el paciente.

**Fuente:** Arguedas PHD, Olga. **Artritis idiopática juvenil: Una actualización.** *Rev. méd. Hosp. Nac. Niños (Costa Rica)*, 2004, vol. 39, no.1, p.24-33. ISSN 1017-8546.

Subtipo I más común. Se limita a 5 o < articulaciones de cualquier tamaño y es usualmente asimétrica. El inicio es monoarticular y la articulación más frecuentemente afectada es

la rodilla. 1/3 los pacientes con oligoartritis evolucionan a poliartritis. Aunque los síntomas sistémicos están ausentes, se presentan afecciones del ojo. La uveítis es la complicación extraarticular más frecuente. Característicamente, tiende a ser recurrente o evolucionar en forma crónica. Puede observarse dicotomía en la severidad y actividad del compromiso articular y ocular. Hasta en 80% de los pacientes hay anticuerpos antinucleares positivos y Factor Reumatoideo negativo<sup>8,11,2</sup>.

Asociados a HLA [D] R5 Y DR8.

Tipo II

Afecta 10-15% de los casos. Predomina en varones mayores de 8 años. Hay antecedentes familiares de artritis oligoarticular. Afectación frecuente de articulaciones del cinturón pelviano; es común la sacroileítis y de las extremidades inferiores. Factor reumatoideo y anticuerpos antinucleares son negativos.

Asociado a HLAB27<sup>8</sup>.

Poliartritis

El inicio de la enfermedad puede ser insidioso, aunque en algunos casos se inicia en forma aguda. La enfermedad puede ser activa durante años y puede complicarse con el retraso del crecimiento esquelético; en general cualquier tipo de articulación puede afectarse y tiende a ser simétrica afectándose con mayor frecuencia rodillas, tobillos, muñecas, pies, manos y cuello<sup>3</sup>. La presencia del factor reumatoideo permite diferenciar dos subtipos de poliartritis. La forma seropositiva, que es más severa y persistente y provoca artritis erosiva. Este tipo se puede asociar a los nódulos reumatoides clásicos se observan en las formas seropositivas, y tienden a ubicarse en las prominencias óseas, pero también pueden encontrarse en el cuero cabelludo y en trayectos tendinosos.

### Compromiso ocular en artritis reumatoidea juvenil

Lo más habitual es la iridociclitis; se inicia al poco tiempo de la afectación articular, aunque también puede aparecer antes de esta o bien después de aproximadamente 10 años del inicio de la sintomatología articular. Este trastorno suele presentar una evolución lenta y crónica y puede alterar gravemente el ojo con aparición de sinequias, que dan lugar a irregularidades de las pupilas, queratopatías en bandas con dificultad para la visión y cataratas secundarias<sup>5</sup>.

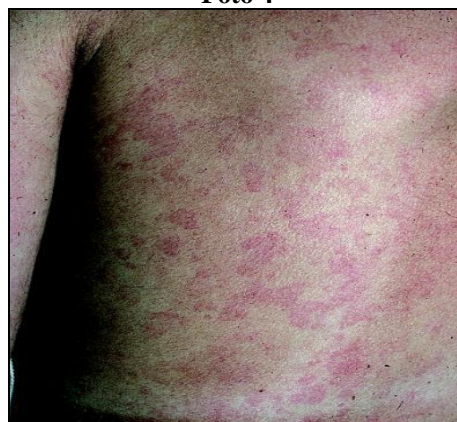Los pacientes más expuestos a esta manifestación son niñas pequeñas, que presentan formas oligoarticulares y con anticuerpos antinucleares positivos<sup>2</sup>. Deben ser controlados oftalmológicamente cada 3 meses. Si el paciente no presenta iridociclitis y es sistémico, debe controlarse una vez por año como mínimo durante 7 años luego del comienzo de la enfermedad.

### Manifestaciones clínicas (6 primeros meses) Sistémica (10 o 20%).

- A cualquier edad, más frecuente antes de 6 años
- Síntomas extrarticulares
- Fiebre
- Rash eritematoso
- Hepatoesplenomegalia
- Serositis
- Mialgias y artralgias
- Manifestaciones articulares pueden o no aparecer en las primeras etapas<sup>8,13,4,2,3</sup>.

Exantema típico de la artritis crónica juvenil sistémica

Foto 4

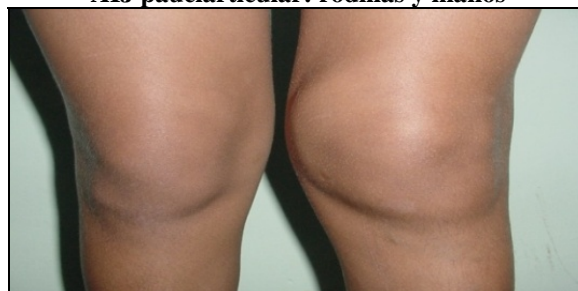

Rash evanescente.

Fuente: Tomado de [www.rincondealergia.org](http://www.rincondealergia.org).

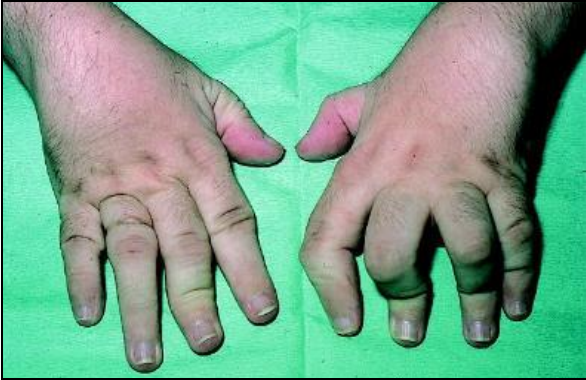Foto 5a

### AIJ pauciarticular: rodillas y manos



Alteración del crecimiento local por monoartritis de rodilla: sobrecrecimiento epifisario, atrofia muscular y contractura en flexión.

Foto 5b

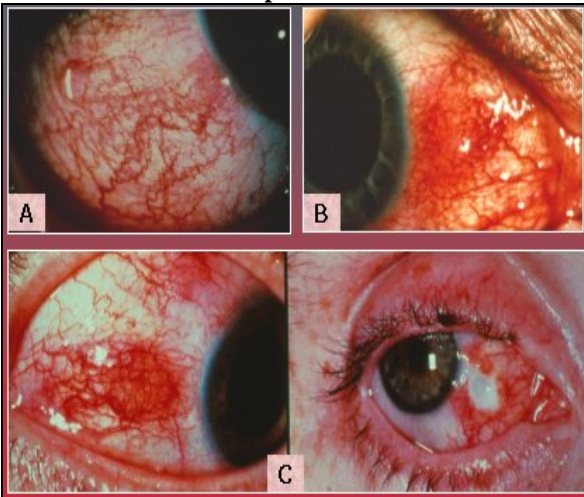


Manos de artritis reumatoide juvenil: anquilosis de carpos, subluxación de articulación metacarpofalángicas, flexión de interfalángicas proximales e hiperextensión de las distales.

Fuente: [www.intramed.net/actualidad/art1.asp?idActua](http://www.intramed.net/actualidad/art1.asp?idActua)

Foto 6

**AIJ: compromiso ocular**

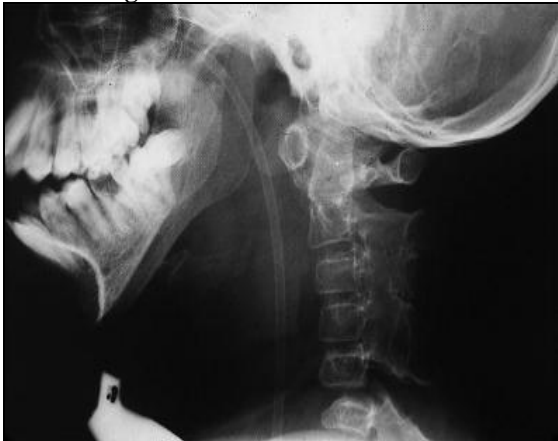

A: epiescleritis; B: escleritis; C: escleritis necrotizante en artritis reumatoidea.

Fuente: [www.medwave.cl/.../hospclinicouchile2005/9/1.act](http://www.medwave.cl/.../hospclinicouchile2005/9/1.act)

Foto 7

**Radiografía lateral de columna cervical**

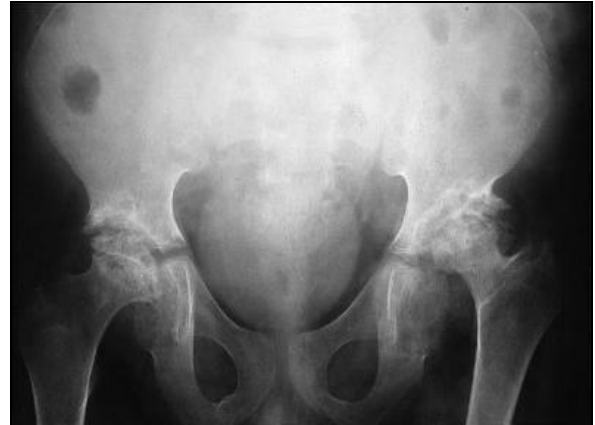

Fusión de articulación interapofisarias.

Fuente: [www.intramed.net/actualidad/art1.asp?idActua](http://www.intramed.net/actualidad/art1.asp?idActua)

Foto 8

**Cambios destructivos erosivos en las caderas**



Fuente: [www.intramed.net/actualidad/art1.asp?idActua](http://www.intramed.net/actualidad/art1.asp?idActua)

**Diagnóstico**

**Historia clínica**

- Inicio brusco o insidioso, con rigidez matutina y Artralgias durante el día.
- Ausencias escolares, rendimiento bajo.
- Antecedente de trauma.
- Enfermedad precedente (infecciosa).
- Síntomas gastrointestinales inflamatorios intestinales.
- Dolor severo en una zona metafisiaria (artritis séptica, osteomielitis, leucemia linfocítica aguda) o historia de artritis migratoria (artritis reumatoidea).
- Disminución de peso con o sin diarrea. - Fotofobia.
- La ortopnea sugiere pericarditis.
- Rash evanescente afectando tronco y extremidades<sup>7,15</sup>.

**Examen físico**

Enfermedad sistémica: rash "rosado salmón", asociado a fiebre, en tronco y extremidades, hepatoesplenomegalia, linfadenopatías, hipersensibilidad a la palpación muscular, menos frecuente serositis.

**Enfermedad oligoarticular:** afectación de rodillas y tobillos, si afecta pequeñas articulaciones de manos sugiere afectación pauciarticular o posteriormente artritis psoriásica, a menudo atrofia muscular, contracturas de flexión.

**Enfermedad poliarticular:** afectación de articulaciones de gran peso y simétricamente articulaciones pequeñas.



## Otros hallazgos: fotofobia, sinequias y ortopnea<sup>8</sup>

### Estudios de imagen

- Radiografías.
- Tomografía axial computarizada.
- Resonancia magnética.
- Ecocardiograma<sup>8</sup>.

Criterios diagnósticos de artritis reumatoide juvenil. El colegio Americano de Reumatología estableció en 1977 los siguientes criterios diagnósticos: edad de inicio antes de los 16 años.

Artritis de curso crónico (>6-8 semanas).

Signos directos de artritis (derrame sinovial) o presencia de signos indirectos (dolor a la palpación y movimiento articular o pérdida de la función).

Excluir otras causas de artritis<sup>5,8,11</sup>.

En la fase aguda la velocidad de sedimentación globular y la proteína C reactiva se encuentran elevadas durante las fases de actividad. Tanto la trombocitosis como la leucocitosis, se observan durante las fases de actividad y son especialmente pronunciadas en el subtipo sistémico<sup>3</sup>.

Los AAN se detectan con una frecuencia que fluctúa entre el 0 al 80% y son positivos en más el 70% de los subtipos oligoarticulares y en la mitad de los poliarticulares<sup>2</sup>.

### Investigaciones complementarias

Anemia, normocítica, leucocitosis elevada.

- Aumento  $\alpha$ -1,  $\alpha$ -2 y  $\gamma$  globulinas.
- FR positivo 5 a 10% (más en la de comienzo tardío)
- ANA positivo oligoarticular precoz y negativo forma sistémica y oligoarticular tipo II.
- Aumento de la IL 6
- Aumento de linfocitos Th1
- Aumento de la VSG ( 11)

### Diagnóstico diferencial

#### Espóndilo artropatías juveniles

Las Espóndilo artropatías son un grupo de enfermedades que pueden afectar a las articulaciones sacroilíacas o de la columna vertebral, así como también a las articulaciones de las extremidades inferiores, comúnmente la cadera y las rodillas.

- Existen varias formas diferentes de Espóndilo artropatías, que incluyen:

- La espondilitis anquilosante juvenil;
- El síndrome de artropatía y entesopatía seronegativa (SAE);
- La artritis asociada con enfermedad intestinal inflamatoria; y
- La artritis reactiva.

Los espóndilos artropatías aparecen con más frecuencia en niños que en niñas. Generalmente, la espondilitis anquilosante juvenil provoca artritis en las articulaciones grandes de las extremidades inferiores, como la cadera y el esqueleto axial<sup>9,2</sup>.

### Artritis psoriásica juvenil

- La artritis psoriásica juvenil es un tipo de artritis que afecta a niños, niñas y ocurre en asociación con la psoriasis, que afecta a piel. Sin embargo, la psoriasis puede comenzar muchos años antes o después de la aparición de la artritis.
- Los síntomas de la psoriasis incluyen irritaciones rojas que se descaman, comúnmente detrás de las orejas, en párpados, codos y rodillas y en la línea del cuero cabelludo o la parte inferior del vientre. Pueden haber depresiones puntiformes o crestas en las uñas de las manos. Es probable que la psoriasis se produzca por los antecedentes familiares y no por la artritis del niño<sup>4,9</sup>.

### Dermatomiositis juvenil

- La dermatomiositis juvenil (DMSJ) es una enfermedad inflamatoria que provoca debilidad muscular y una irritación cutánea característica en párpados y nudillos. Alrededor del 20 por ciento de los niños que con esta enfermedad tienen artritis. El tratamiento de la enfermedad de la piel y los músculos es igual que el tratamiento de la artritis. En circunstancias especiales, es probable que su médico le recomiende un tratamiento adicional
- La dermatomiositis juvenil es más común en las niñas y aparece con más frecuencia entre los 5 y 14 años de edad. La debilidad muscular afecta los músculos del tronco, de los hombros y de la parte superior de la pierna. Esto ocasiona problemas para correr, subir escaleras o levantarse del suelo o de una silla, entre otras actividades.

- Con frecuencia, los niños con DMSJ tienen dolor o sensibilidad muscular, aunque generalmente no es grave<sup>2,9</sup>.

## Tratamiento

**Tabla 1**  
Antiinflamatorio no esteroideos (aines) más utilizados<sup>7</sup>

AINE	Dosificación (mg/kg/día)	Dosis máxima	Dosis diarias
<b>Salicilatos</b>			
Acido acetilsalicílico	80-100 (<25 kg)	4 g	3-4
<b>Indoles</b>			
Indometacina	1,5-3	200mg	3
Tolmetín sódico	20 – 30	1.800mg	4
<b>Derivados del ácido propiónico</b>			
Ibuprofeno	30 – 40	2.400mg	3 – 4
Naproxeno sódico	10 – 20	1g	2
<b>Derivados del ácido fenilacético</b>			
Diclofenaco	2 – 3	200mg	3

**Fuente:** Jaime de Inocencio Arocena Tratamiento de la artritis crónica juvenil. Criterio de mejoría. [www.aeped.es/protocolos/reumat/16.pdf](http://www.aeped.es/protocolos/reumat/16.pdf) Protocolos diagnósticos y terapéuticos en pediatría Pág. 99-102. Consulta 9 de mayo 2009.

**Tabla 2**  
Principales fármacos de segunda línea en reumatología pediátrica

Fármaco	Dosificación	Dosis máxima	Frecuencia	efectos secundarios
Metrotexate	10mg/m2/s em Oral o hasta 1mg/kg/semSC	50mg/sem	Semanal	Estomatitis, alopecia, intolerancia GI o hepática, toxicidad sobre médula ósea
Sulfasalazina	30-50mg/kg/día	2gr/día	2/día	Reacciones cutáneas, Neutropenia, intolerancia GI, hipersensibilidad
Etanercept	0.4mg/kg SC 2veces a la semana	25mg/dosis	2/semana	Urticarias, reacciones cutáneas locales Sind, gripal

**Fuente:** Jaime de Inocencio Arocena Tratamiento de la artritis crónica juvenil. Criterio de mejoría. [www.aeped.es/protocolos/reumat/16.pdf](http://www.aeped.es/protocolos/reumat/16.pdf) Protocolos diagnósticos y terapéuticos en pediatría Pág. 99-102. Consulta 9 de mayo 2009.

**Tabla 3**  
Corticoides

Corticoides	Potencia Antiinflamatoria	Equivalencia (mg)	Efecto Mineralcorticoide
Hidrocortisona	1	20	2+
Deflazacort	4	7,5	1+
Prednisona	4	5	1+
Prednisolona	4	5	1+
Metilprednisolona	5	4	0
Triamcinolona	5	4	0

**Fuente:** Jaime de Inocencio Arocena Tratamiento de la artritis crónica juvenil. Criterio de mejoría. [www.aeped.es/protocolos/reumat/16.pdf](http://www.aeped.es/protocolos/reumat/16.pdf) Protocolos diagnósticos y terapéuticos en pediatría Pág. 99-102. Consulta 9 de mayo 2009.

## Tratamiento de tercera línea

Este grupo incluye a los medicamentos de más reciente creación. Su mecanismo de acción se encuentra en la inhibición y el bloqueo de mediadores moleculares de la inflamación. Dentro de este grupo de fármacos se encuentran: infliximab, etanercept, y leflunomida<sup>12</sup>.

El etanercepto, inhibidor del factor de necrosis tumoral (TNF), es el nuevo fármaco utilizado para reducir y retrasar el daño estructural en ARJ rebeldes a otros agentes. En un estudio sobre 69 pacientes, se demostró que hubo mejoría en los pacientes de los tres subtipos de ARJ y que el efecto se mantenía por lo menos durante 16 meses.

Los niños deben ser vacunados antes de comenzar el tratamiento y no deben de recibir vacunas a virus vivos durante el mismo.

El infliximab, también inhibidor del TNF, es un anticuerpo monoclonal del que se disponen de pocos datos que avalen su eficacia.

Los inhibidores de cox 2 (celexocib y rofecoxib) tienen menos efectos gastrointestinales que los AINE, aunque este parece ser un problema menor en la edad pediátrica<sup>14</sup>.

## Discusión

La artritis reumatoide juvenil es una enfermedad caracterizada por una inflamación sinovial crónica asociada a manifestaciones extra articulares. Abarcando varios subgrupos clínicos:

- Oligoarticular que compromete hasta cuatro articulaciones.
- Poliarticular afecta más de cuatro articulaciones como fue en nuestro caso.
- Sistémica se inicia con episodios de fiebre intensa y se suele complicar con pericarditis derrames pleurales, y aumento del tamaño, hígado, bazo y los ganglios linfáticos<sup>5</sup>.

Actualmente se desconoce la etiopatogenia de la artritis reumatoide se mencionan determinados factores ambientales o infecciosos sobre una predisposición genética complejo mayor de histocompatibilidad podrían desencadenar la enfermedad<sup>15</sup>.

El criterio que califica a la artritis periférica es la inflamación articular secundaria a derrame sinovial, sinovitis, inflamación periarticular o expansión ósea. Debido a que la inflamación articular puede ser muy difícil de detectar en el niño de muy corta edad y en las articulaciones tales como las caderas, el hombro y la columna siempre deben buscarse signos indirectos de artritis como son: dolor articular y/ o dolor a la presión en los márgenes articulares reducción en el rango de movimiento articular incremento de la temperatura de la piel que recubre la articulación y espasmo muscular alrededor de la misma<sup>6</sup>.

Las articulaciones afectadas están calientes, pero raramente rojas. Alrededor del 5% de todos los casos de artritis reumatoidea empiezan en la infancia.

Lo más habitual es que la iridociclitis se inicie al poco tiempo de la afectación articular, aunque también puede aparecer antes de ésta o bien incluso después de 10 años del inicio de la sintomatología articular. Este trastorno suele presentar una evolución lenta y crónica y puede alterar gravemente el ojo con aparición de sinequias, que dan lugar a irregularidades de las pupilas, queratopatías en bandas con dificultades de la visión y catarata secundarias<sup>5</sup>.

El 75% de los pacientes con artritis reumatoide juvenil evolucionan hacia la remisión, algunos terminan con deformidades invalidantes articulares, donde es eficaz las inyecciones intraarticulares de corticosteroides<sup>10</sup>. Durante la enfermedad activa la velocidad de sedimentación globular está elevada mientras el proceso

patológico se mantiene activo, especialmente en la variedad sistémica y se correlaciona con la elevación de la proteína C reactiva y los anticuerpos antinucleares suele observarse en pacientes jóvenes con inicio temprano de la artritis juvenil pauciarticular y se asocia a la complicación de la iridociclitis asintomática<sup>3</sup>.

Los rayos X muestran osteopenia, erosión subcondral, y estenosis uniforme del espacio articular de las articulaciones afectadas con pérdida de mineralización ósea total del cuerpo en enfermedad activa, severa articular<sup>5</sup>.

El diagnóstico es clínico y depende de la presencia de artritis persistente durante tres o más meses consecutivos.

No existe un tratamiento específico, la aspirina elimina el proceso inflamatorio y los antiinflamatorios no esteroides como el ibuprofeno y naproxen, son potentes como la aspirina. La ciclosporina es útil en el tratamiento de artritis reumatoide juvenil activa.

La administración de un anticuerpo monoclonal invierte parcialmente los defectos de crecimiento en la forma sistémica de artritis reumatoide juvenil. Se observa retraso severo de crecimiento en las formas sistémica de artritis reumatoide juvenil que reciben glucocorticoides, la hormona del crecimiento contrarresta parcialmente los efectos de los glucocorticoides con aumento de peso y masa grasa.

Hay mejoría en la sinovitis con ciclofosfamida y metilprednisolona intravenosa, el tratamiento mensual es beneficioso para controlar en niños la artritis reumatoide juvenil severa destructiva<sup>10</sup>.

### Referencias bibliográficas

1. Ariel D. Teitel, MD, MBA, Chief, Division of Rheumatology, St. Vincent's Hospital, New York, NY. Review provided by VeriMed Healthcare Network. Also reviewed by David Zieve, MD, MHA, Medical Director, A.D.A.M., Inc.
2. Behrman y Colaboradores Nelson tratado de Pediatría 17ª. Edición, es una publicación de Elsevier, España S.A, edición en español, Madrid. España 799-807). 2004.

3. Bruce Salter L. y Colaboradores Trastornos y Lesiones del Sistema Muscoloesqueletico 3era edición, Elsevier España, España pág. 262,263. 2000.
4. González E. Concepto y clasificación de la Artritis Crónica Juvenil (ACJ), ahora denominada "Artritis Idiopática Infantil" [www.aeped.es/protocolos/reumat/1.pdf](http://www.aeped.es/protocolos/reumat/1.pdf) Protocolos diagnósticos y terapéuticos en pediatría pag 9-12. Consulta 9 de mayo 2009.
5. Greene W. y colaboradores, Netter: Ortopèdia, Elsevier España Pág. 84,85, 2007.
6. Hernández L. Enfermedades Reumatológicas en la niñez, CDCH UVC, pág. 36, 1995.
7. Jaime de Inocencio Arocena Tratamiento de la artritis crónica juvenil. Criterio de mejoría. [www.aeped.es/protocolos/reumat/16.pdf](http://www.aeped.es/protocolos/reumat/16.pdf) Protocolos diagnósticos y terapéuticos en pediatría Pág. 99-102. Consulta 9 de mayo 2009.
8. Lagos L. y Colaboradores. ARTRITIS REUMATOIDEA JUVENIL [www.bvs.hn/RHP/pdf/2004/pdf/Vol24-2-2004-11.pdf](http://www.bvs.hn/RHP/pdf/2004/pdf/Vol24-2-2004-11.pdf) Honduras Pediátrica - Volumen 24 Número 2 Mayo, Junio, Julio, Agosto -2004.
9. Lawrence M. Tierney Y Colaboradores Diagnostico clinico y tratamiento 35a. edición, editorial el manual moderno México D.F. – Santafè de Bogota, 813, 818, 819, 826, 827, 828.
10. Lozano R. Artritis Reumatoidea Juvenil. Informe de un caso y revisión de la literatura [www.bvs.hn/RMH75/pdf/2000/pdf/Vol68-1-2000-8.pdf](http://www.bvs.hn/RMH75/pdf/2000/pdf/Vol68-1-2000-8.pdf) pag 32. Consulta 26 de junio 2009
11. Malagón C. y Colaboradores. Artritis reumatoide juvenil. Recomendaciones preliminares para la utilización de bloqueadores del factor de necrosis tumoral [www.revistacolombianadereumatologia.org/Portals/0/Descargas/4-artritis%20juvenil%209-3.pdf](http://www.revistacolombianadereumatologia.org/Portals/0/Descargas/4-artritis%20juvenil%209-3.pdf) - VOL. 9 No. 3, Septiembre 2002, pp. 176-183 © 2002, Asociación Colombiana de Reumatología. consulta 8 de mayo 09
12. Martínez M. (gmr\_cf@hotmail.com) Artritis Reumatoide: ¿Enfermedad de niños y jóvenes. [www.infarmate.org/pdfs/septiembre\\_octubre06/ArtritisReumatoide.pdf](http://www.infarmate.org/pdfs/septiembre_octubre06/ArtritisReumatoide.pdf) - inFÁRMate, año 2, número 9, septiembre-octubre 2006. consulta 9 de mayo 2009
13. Meiorin S. y Colaboradores. Artritis reumatoidea juvenil sistémica. Seguimiento a largo plazo Rev Hosp Niños Buenos Aires. [www.revistahnrg.com.ar/pdf\\_contenidos/con25-271.pdf](http://www.revistahnrg.com.ar/pdf_contenidos/con25-271.pdf) Volumen 48 - No 220 pág. 271-176. consulta 8 mayo 09.
14. Norman T. Ilowite. Tratamiento actual de la artritis reumatoidea juvenil [www.sup.org.uy/Archivos/adp74-1/pdf/adp74-1\\_9b.pdf](http://www.sup.org.uy/Archivos/adp74-1/pdf/adp74-1_9b.pdf). Pediatrics (Ed. esp) 2002; 53(1): 40-7. consulta 8 de mayo 09.
15. Ramos M. y colaboradores Enfermedades autoinmunes sistémicas y reumatológicas, Elsevier España, España pág. 689. 2005.
16. Romicka AM. Classification criteria and clinical picture of juvenile idiopathic arthritis] Pol Merkuriusz Lek Feb; 12 (68):157-9. 2002.
17. Thomson W, et al. British Paediatric Rheumatology Study Group. Juvenile idiopathic arthritis classified by the ILAR criteria: HLA associations in UK patients. Rheumatology (Oxford) Oct; 41 (10):1183-9. consulta 8 de mayo 09. 2002.

**Dr. Antonio Aguilar Guzmán**

**Teléfonos: 593-09-8452054**

**Correo electrónico: aaguilar@ucsg.edu.ec**

**Fecha de presentación: 04 de junio de 2008**

**Fecha de publicación: 22 de septiembre de 2009**

**Traducido por: Estudiantes de la Carrera de Lengua Inglesa, Mención traducción, Facultad de Artes y Humanidades. Responsable: Andrea Noblecilla.**



UNIVERSIDAD CATÓLICA  
DE SANTIAGO DE GUAYAQUIL