
Degeneración macular: evidencia de caso.

Macular degeneration. Evidence of a case.

Armando Gutiérrez Espinoza, IHA*
Alberto Gil Gutiérrez, MSGS **

RESUMEN

La pérdida de visión central en la degeneración macular relacionada con la edad, ocurre cuando las células fotorreceptoras de la mácula se degeneran. La mácula es la porción central de la retina responsable de percibir detalles visuales finos. Las células sensibles a la luz, en la mácula, conocidas como fotorreceptores, convierten la luz en impulsos eléctricos los que son transferidos al cerebro, vía nervio óptico. Se reporta el caso de una paciente femenina de 59 años de edad, que presenta hace dos meses disminución de la agudeza visual en forma progresiva, ojo rojo derecho, lagrimeo y vértigo ocasional, cuadro clínico compatible con dicha patología. Lo importante es destacar la frecuencia de dicha patología como causa de ceguera en las personas mayores de edad.

Palabras clave: Degeneración macular. Agudeza visual.

SUMMARY

Central sight loss in macular degeneration related to age happens when the photoreceptor cells in the macula get degenerated. The macula is the retina's central portion responsible for perceiving fine visual details. Cells that are sensitive to light, in the macula, known as photoreceptors, turn light into electric impulses which are transferred to the brain, via optic nerve. The case of a 59- year-old female patient is reported. She has had progressive decrease of visual sharpness, red right eye, weeping and occasional vertigo for two months, which is compatible with the cited pathology. The important thing is to emphasize the frequency of that pathology as the main cause of blindness in elder people.

Key words: Macular degeneration. Visual acuity.

Introducción

La degeneración macular relacionada con la edad (AMD) es una enfermedad degenerativa de la retina que causa la pérdida progresiva de la visión central^{1,2,3,23}. El riesgo aumenta con la edad y es la causa más común de pérdida de visión en individuos entre 60 y 70 años^{7,8,14,15}.

La mácula es una capa de tejido sensible a la luz que se encuentra en la parte posterior del ojo, la que proporciona la visión central y la agudeza visual necesaria para leer y conducir un vehículo¹⁵. La pérdida de la visión central en la AMD ocurre cuando las células fotorreceptoras se degeneran^{11,12,13}.

La visión central con manchas también puede generar que las líneas rectas parezcan ligeramente torcidas o deformadas. Al progresar la enfermedad, se forman manchas ciegas dentro de la visión central. En la mayoría de los casos, si un ojo tiene AMD, el otro ojo también desarrollará la enfermedad. La magnitud de la pérdida de visión central varía según el tipo de AMD^{1,24,25}.

Hay dos tipos de AMD: seca y húmeda. La AMD seca se produce aproximadamente en el 90% de los casos. A veces se la llama atrófica, no exudativa, o degeneración macular drusenoide.

* Doctor en Medicina y Cirugía, residente posgrado oftalmología, hospital "Teodoro Maldonado Carbo".

** Cirujano oftalmólogo, médico tratante en el Servicio de Oftalmología, hospital "Teodoro Maldonado Carbo".

Con la AMD seca, los depósitos blanco-amarillentos llamados drusen, aumentan en el epitelio pigmentado de la retina (RPE), el tejido bajo la mácula y en algunos casos, en elementos circundantes.

Las personas que corren riesgo en padecer AMD son: de 75 años de edad; sexo, mujeres (según los resultados de algunos estudios), fumadores, personas con antecedentes familiares de DAME, personas con altos niveles de colesterol en la sangre^{13,17,20}. En los países desarrollados, donde el índice de fumadores y el consumo masivo de comida rica en colesterol, tengan elevados índices de AMD^{9,10}.

La degeneración macular seca tiene tres etapas, todas pueden ocurrir en uno o en ambos ojos:

1. **La degeneración macular temprana.** Las personas con degeneración macular temprana tienen varias drusas pequeñas o algunas drusas medianas. En esta etapa, no hay síntomas ni pérdida de visión^{5,6}.
2. **La degeneración macular intermedia.** Las personas tienen muchas drusas de tamaño mediano, o una o más drusas grandes. Algunas personas ven un punto borroso en el centro de su visión. Es posible que necesiten más luz para leer y para realizar otras tareas^{1,7,11}.
3. **La degeneración macular seca avanzada.** Además de las drusas, las personas con degeneración macular seca avanzada tienen un deterioro de las células sensibles a la luz y del tejido de apoyo en el área central de la retina. Este deterioro puede causar un punto borroso en el centro de su visión. Con el tiempo, el punto borroso puede agrandarse y obscurecerse, opacando más su visión central. El paciente puede tener dificultad para leer o para reconocer a las personas hasta que estén muy cerca^{18,19,21}.

La AMD húmeda se presenta aproximadamente en el 10% de casos. También, se llama neovascularización de las coroides, neovascularización subretinal, exudativa, o degeneración disciforme. En la AMD húmeda, se forma, bajo la mácula, un crecimiento anormal de los vasos sanguíneos. Estos vasos gotean sangre y fluido en la mácula y perjudican a las células fotorreceptoras.

La AMD húmeda tiende a progresar rápidamente y puede causar un severo daño a la visión central. Con la degeneración macular húmeda, la pérdida de la visión central puede ocurrir muy deprisa. La degeneración macular húmeda se considera como una forma avanzada de la degeneración macular y es más severa que la forma seca^{15,19}.

Uno de los primeros signos de la degeneración macular húmeda es que las líneas rectas parecen onduladas. Este trastorno amerita la atención inmediata del oftalmólogo, quien realizará un examen completo de los ojos^{1,15,17,21}.

En algunos casos de DMAE húmeda, se recomienda el uso de cirugía con láser. Este procedimiento tiene por objeto proyectar haces de luz de alta energía a los vasos sanguíneos fisurados. En la actualidad, no se dispone de ningún tratamiento eficaz para la DMAE seca ni existe método de prevención para la AMD^{14,15,24,25}.

Reporte de caso

Paciente de sexo femenino de 59 años de edad, estado civil soltera, de profesión profesora, presenta como antecedentes patológicos personales: amigdalectomía y dentro de los antecedentes familiares de importancia: padre: cáncer de esófago; madre: fibrosis pulmonar.

Motivo de consulta: acude a la consulta por presentar hace dos meses, disminución de la agudeza visual en forma progresiva, ojo rojo derecho, lagrimeo y vértigo ocasional. Durante el examen médico oftalmológico se encontró:

Agudeza Visual (A.V.)

- Ojo derecho: movimiento de manos a 10 centímetros.
- Ojo izquierdo: 20/50 (dificultad)

Presión intraocular (P.I.O.):

- O.D. : 18 mm Hg
- O.I. : 17 mm Hg

Biomicroscopía (BM):

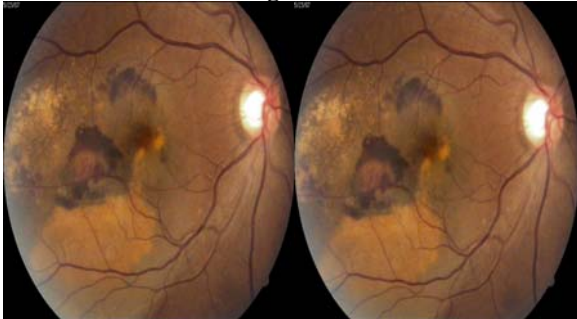
- Presenta pterigion nasal grado 2.
- Queratitis puntual en ojo derecho blanquecino esclerales.

Fondo de ojo (F.O):

- Lesión extensa de coloración amarillenta en área macular con presencia de hemorragia sub retiniana.

Exámenes y anexos
Fondoscopia. Figura 1.

Figura 1

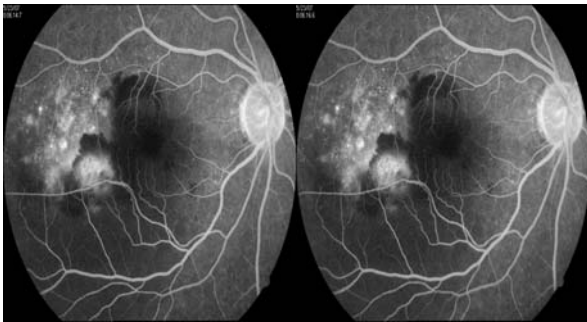

Lesión extensa de coloración amarillenta en área macular con presencia de hemorragia subretiniana.

Fuente: departamento de Oftalmología, hospital “Teodoro Maldonado Carbo”.

Angiografía. Gráfico 2.

Gráfico 2



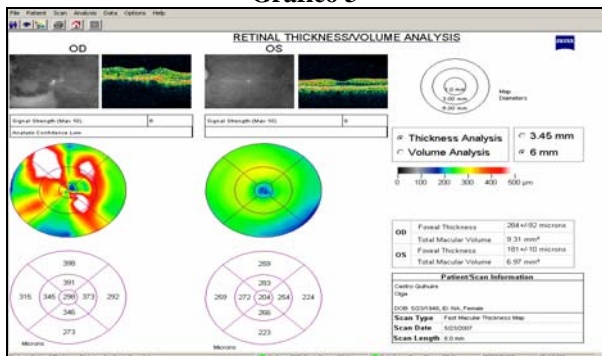
FRG: OD: extensa zona de hipofluorescencia macular, hemorragia subretinal (MNV).

OI: pequeños puntos de hiperfluorescencia por drusas en polo posterior.

Fuente: departamento de Oftalmología, hospital “Teodoro Maldonado Carbo”.

OCT. Gráfico 3, gráfico 4

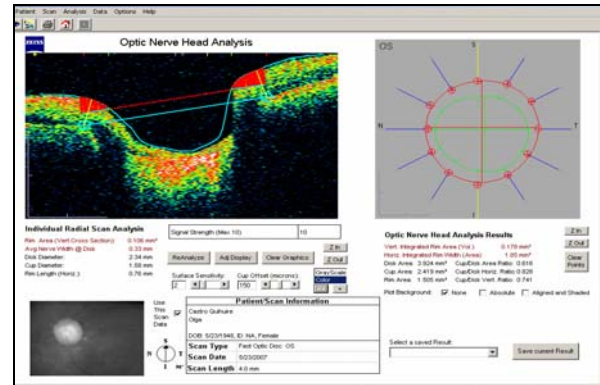
Gráfico 3



OCT: grosor retiniano; imágenes color rojo, en ojo derecho, sugestivas al crecimiento de fibras retinianas compatibles a la neovascularización.

Fuente: departamento de Oftalmología, hospital “Teodoro Maldonado Carbo”, Guayaquil.

Gráfico 4



OCT: área macular; imágenes son sugestivas de actividad neovascular (sangre en todos los niveles).

Fuente: Departamento de Oftalmología, hospital “Teodoro Maldonado Carbo”.

A partir de los síntomas característicos como es la pérdida de visión, se realiza un examen del fondo de ojo mediante la dilatación de la pupila; en ella se pueden observar cambios de los vasos sanguíneos. Además se puede realizar una angiografía con fluoresceína. Esta técnica se realiza mediante la inyección de un colorante llamado fluoresceína, a través del torrente sanguíneo, luego se fotografía la retina en secuencias constantes, cuando el colorante pasa por los vasos de la retina. Pudiéndose apreciar las alteraciones de vascularización con mayor claridad.

Diagnóstico

1. Degeneración macular húmeda con membrana neovascular sub-retiniana.
2. Degeneración macular seca.

Diagnóstico diferencial

Entre otras patologías se encuentran:

1. Enfermedad de Stargardt o **degeneración macular juvenil**.
2. Miopía alta (maligna o degenerativa).
3. Condiciones infecciosas o inflamatorias.
4. Retinopatía hipertensiva.

Tratamiento

Aunque no hay ningún tratamiento probado para la degeneración macular seca, hay artículos publicados en los que se cree que los antioxidantes o suplementos de zinc pueden ayudar en casos no muy avanzados, a retrasar una gran atrofia macular, así como la ingesta de pescado o el uso de ranibizumab^{16,22,24}.

La cirugía del láser argón puede ser una opción para las personas con degeneración macular húmeda más severa. El rayo del láser se usa para destruir los vasos sanguíneos anormales que no han crecido bajo la mácula.

La cirugía del láser es menos útil cuando los vasos sanguíneos anormales ya han crecido bajo la mácula. En este caso, el láser podría causar tanto daño como la presencia de los vasos sanguíneos anormales.

Lo atenuante sobre la degeneración macular es que aunque las personas tengan una pérdida de visión severa, la degeneración macular no afecta la visión periférica, o lateral. El paciente no queda totalmente ciego, pero sí con un déficit marcado en la agudeza visual. Con la ayuda de artefactos para baja visión, las personas pueden realizar muchas de sus actividades rutinarias y pueden llevar una vida prácticamente normal.

La mayoría de las ayudas para baja visión combinan amplificación y luces luminosas. Un tipo de ayuda de visión puede ser útil para leer, pero totalmente ineficaz para mirar la televisión o enfocar algo a distancia y viceversa. Las personas necesitan diferentes tipos de ayuda en cada patología descrita.

Referencias bibliográficas

1. 3D-Eye Institute: "Degeneración De Macula"; http://www.3d-eye.com/3d-eye/Spanish/macular_degen.html. Junio 18, 2007.
2. American Academy of Ophthalmology; Degeneración Macular, http://www.medem.com/MedLB/article_detailb.cfm?article_ID=ZZZXBGOIM1D&sub_cat=2011, Julio 10, 2007.
3. Arzabe Argandoña Carlos MD: Degeneración macular y su tratamiento actual con la terapia fotodinámica. <http://www.galenored.com/bolivia/reportajes/DEGENERACION%20MACULAR.htm>, 29 de julio, 2007.
4. Bermúdez, Alfredo MD: Conceptos Básicos. <http://www.centrobermudez.com.ar/temaeducar/tema005A.htm>, 3 de Agosto, 2007.
5. Concept Communications - Degeneración Macular Relacionada con la Edad. http://www.stayinginshape.com/3osfcorp/libv_espanol/i07sg.shtml, 1 Agosto, 2007.
6. Coronado Monroy Adalberto MD: Degeneración macular relacionada con la edad. <http://www.internet.uson.mx/webpers/monroy/macula.htm>, 1 Agosto, 2007.
7. Degeneración macular relacionada con la edad. <http://www.geocities.com/fabianroch/Degmacular.html>, 28 Julio 2007.
8. Degeneración macular y nutrición. <http://secure3.aao.org/pdf/057138.pdf>, 6 Agosto 2007.
9. Degeneración Macular.Org: Degeneración Relacionada de mácula de la edad (AMD): <http://degeneracionmacular.org/>, 27 Junio, 2007.
10. DOYMA: Elevado coste social de la degeneración macular asociada a la edad, aunque varía según países. <http://db.doyma.es/cgi-bin/wdbegi.exe/doyma/press.plantilla?ident=49737>, 1 Agosto, 2007.
11. Eye Craft; Degeneración macular relacionada con la edad. <http://www.eyecraft.com/espamd.htm>, 31 de julio, 2007.
12. Eyecare America; The foundation of the american Academy of Ophthalmology: "La degeneracion Macular", <http://www.eyecareamerica.org/eyecare/conditions/macular-degeneration/index-es.cfm>, 16 de Julio, 2007.
13. García Layana Alfredo: "Degeneración macular", Clínica Universitaria - Universidad de Navarra, <http://www.cun.es/areadesalud/enfermedades/de-los-ojos/degeneracion-macular/>, 5 de Agosto, 2007.
14. Instituto nacional del OJO (NEI): http://www.nei.nih.gov/health/espanol/amd_paciente.aspx, 5 Enero, 2007.
15. Lions Club: "Degeneración macular asociada a la edad". http://www.lionsclubs.org/SP/content/vision_services_macular.shtml; Julio 29 2007.

16. Los tiempos.com: Pescado reduce riesgo de degeneración macular. http://www.fundacion-vision.org.py/docs_v2020/tema205.pdf, Agosto 6, 2007.
17. Murúa Pablo Ryan: Ranibizumab para la degeneración macular senil neovascular. <http://nejm.blogspot.com/2006/10/ranibizumab-para-la-degeneracin.html>, 26 de Julio, 2007.
18. OCULARIS: Degeneración macular asociada a la edad. <http://ocularis.es/blog/?p=90>, Agosto 2, 2007.
19. Overlake Hospital Medical Center: Degeneración macular. <http://www.overlakehospital.staywellknowledgebase.com/Spanish/DiseasesAndConditions/2,894>, 2 de agosto, 2007.
20. Pauleikhoff y Trieschmann MD: Degeneración macular asociada con la edad. http://www.cidema.net/sp/index.php?option=com_content&task=view&id=38&Itemid=43, Agosto 5, 2007.
21. Retina Panama: "Degeneración macular". <http://www.retinapanama.org/02macular.html>, 18 de mayo, 2007.
22. Ryan Murúa Pablo; "Ranibizumab para la degeneración macular senil neovascular, New England Journal of medicine, <http://nejm.blogspot.com/2006/10/ranibizumab-para-la-degeneracin.html>, 12 Octubre, 2006.
23. Unite for Sight: "Degeneración macular", <http://www.uniteforsight.org/parents/spanish/macular.php>, 15 Julio, 2007.
24. University of virginia - Health System: Degeneración macular relacionado con la edad. http://www.healthsystem.virginia.edu/UVAHealth/adult_eye_sp/macular.cfm, agosto 2, 2007.
25. Valeria Brandt Rubio: Degeneración macular relacionada a la edad y membranas neovasculares: aplicación de angiografía fluoresceínica, indocianina y oct. <http://www.med.uchile.cl/noticias/2007/julio/OFT%201.pdf>, agosto 4, 2007.

Dr. Alberto Gil Gutiérrez

Teléfonos: 593-04-2690138; 097282453

Correo electrónico: tentuko@hotmail.com

Fecha de presentación: 08 de agosto de 2007

Fecha de publicación: 02 de marzo de 2009

Traducido por: Estudiantes de la Carrera de Lengua Inglesa, Mención traducción, Facultad de Artes y Humanidades. Responsable: Estefanía Padilla V.



UNIVERSIDAD CATÓLICA
DE SANTIAGO DE GUAYAQUIL