
Meningitis eosinofílica por angiostrongylus cantonensis. Reporte de caso de autopsia.

Eosinophilic meningitis caused by angiostrongylus cantonensis. Report of a case of autopsy.

Maritza Guerrero Cedeño *
Freddy Miranda Vargas*
Ana Ramírez Rosero*
María de Lourdes Nuques*
Erin Salazar Bolaños**
Max Tomalá Briones**
William Zapata Martínez**
Antonio Ortega Gómez***

RESUMEN

El Angiostrongylus Cantonensis también conocido como el parásito pulmonar de la rata, en donde el hombre puede ser un hospedero accidental cuando consume moluscos con larvas viables, produce una meningoencefalitis que se caracteriza por un elevado número de eosinófilos en el líquido cefalorraquídeo. La angiostrongiloidiasis poco frecuente en nuestro medio, tiene dos especies de Angiostrongylus que producen dos enfermedades características en el hombre: la meningitis eosinofílica, por el A. Cantonensis y la angiostrongiloidiasis abdominal; producida por el A. Costarricensis, reportada en Ecuador por primera vez en 1974. La meningitis eosinofílica por A. cantonensis es una enfermedad endémica del sudeste asiático desde 1.935; en el continente americano, Cuba reportó los primeros casos en 1981; en Ecuador nunca antes se había informado esta parasitosis, considerándola hasta entonces como una enfermedad exótica. El reporte de este caso tiene por objetivo informar a la comunidad médica de la existencia de esta parasitosis en nuestro medio ambiente, así como revisar los hallazgos anatomopatológicos de esta enfermedad.

Palabras clave: Angiostrongylus cantonensis. Meningitis eosinofílica.

SUMMARY

angiostrongylus cantonense also known as pulmonary parasite of rats, of which men can be accidental hosts when ingesting molluscs with viable larvae, meningoencephalitis appears. It is characterized by a high amount of eosinophil in the cephalospinal fluid. Angiostrongyliasis, which is not very common in our environment, has two species of angiostrongylus which produce two characteristic diseases in men: eosinophilic meningitis produced by A. Cantonensis and abdominal Angiostrongiloidiasis; produced by A. Costa Rican, reported in Ecuador for the first time in 1974. Eosinophilic meningitis by A. Cantonese is a South-east Asian endemic disease since 1935; in the American continent, Cuba reported the first cases in 1981; Ecuador had never reported this parasitosis before, considered then, an exotic disease. The report of this case is meant to inform the community of the existence of this parasitosis in our environment, as well as to check the anatomic-pathological findings of this disease.

Key words: Angiostrongylus cantonensis. Eosinophilic meningitis.

Introducción

La meningitis eosinofílica es una rara entidad que se define por la presencia de 10 o más eosinófilos x microL en el líquido cefalorraquídeo, puede ser de etiología parasitaria y no parasitaria y la causa

principal es la infestación del líquido cefalorraquídeo por helmintos en especial el angiostrongylus cantonensis¹².

312 * Doctor, Servicio de Anatomía Patológica, hospital general "Luis Vernaza" Junta de Beneficencia de Guayaquil.
** Doctor, Servicio de Neurología, hospital general "Luis Vernaza" Junta de Beneficencia de Guayaquil.
*** Director de hospital general "Luis Vernaza" Junta de Beneficencia de Guayaquil.

En 1.935 Chen describió por primera vez en Cantón, China, la infección pulmonar de ratas domésticas por *Angiostrongylus cantonensis* (*A. cantonensis*), la que fue denominada *Pulmonella cantonensis*.

En 1.945 Nomura y Lin en Taiwán, describieron por primera vez esta enfermedad en humanos. Muchos de los casos de *A. cantonensis* han sido reportados en el sudeste asiático y en la cuenca del Pacífico, en áreas tropicales así como en no tropicales⁸.

El ciclo de vida de *A. cantonensis* en los roedores y el recorrido del nemátodo por el sistema nervioso central fue descrito en Australia en 1955. El nemátodo fue reconocido como una causa importante de enfermedad humana en 1962².

En 1.981 Pascual y colaboradores reportó varios casos de meningoencefalitis en Cuba¹, así como los reportados en un grupo de turistas americanos que habían regresado de un viaje del Caribe¹¹.

El *Angiostrongylus cantonensis* vive como adulto en las arterias pulmonares de la rata, producen huevos fertilizados que se desarrollan en larvas de la primera fase; éstas penetran en los bronquios a través de las arteriolas pulmonares, se expulsan con la tos, se tragan y eliminan por las heces. Pueden permanecer infecciosas durante varias semanas en aguas frescas; el ciclo vital se puede completar sólo si las larvas son consumidas por un hospedero intermediario, generalmente caracoles de tierra o babosas⁵. Las larvas maduran en 7 a 9 días entran en segundo estadio y después de 5 a 7 días entra en el tercer estadio o su etapa infestante; cuando una rata consume un molusco con larvas viables, éstas penetran a través de la pared intestinal, en el torrente sanguíneo y migran fundamentalmente al sistema nervioso central (SNC) en 24 horas, ingresan en la sustancia gris y después de 7 a 9 días llegan a su cuarto estadio; en el SNC hacen su recorrido hacia las meninges, el espacio subaracnoideo donde en el lapso de 7 a 9 días llegan a su último estadio; el parásito joven sale del SNC hasta las arterias pulmonares, completando el ciclo vital. Si un humano consume moluscos con larvas viables, éstas migran al SNC. Sin embargo como el hombre es un hospedero accidental, el parásito es incapaz de completar su ciclo vital y muere en el SNC^{2,7}.

En el hombre las manifestaciones clínicas son consecuencias de su paso a través del tracto gastrointestinal y el hígado, pueden producir gastroenteritis y hepatomegalia; además tos seca, rinorrea, dolor de garganta; la fiebre moderada ocurre cuando la larva migra hacia y a través de los pulmones. Estos síntomas son precedidos por cefalea severa, vómitos y fiebre intermitente⁸.

La mayor parte de los parásitos llegan al SNC en 24 a 48 horas, pero pueden variar entre 1 a 36 días; el daño mecánico por su migración, sumada la neurotoxicidad de la proteína básica de eosinófilos, liberada como consecuencia de una respuesta inmunitaria efectiva, mediada por eosinófilos, produce la respuesta inflamatoria focal en el parénquima cerebral; si los parásitos mueren en el tejido neuronal son encerrados por reacciones granulomatosas; si el parásito migra a la superficie, puede ingresar a los espacios subaracnoideos y continuar creciendo hasta llegar a ser parásito adulto joven, estos producen respuestas inflamatorias en la meninges con muchos eosinófilos; la muerte del hombre no es común por esta causa porque el parásito es incapaz de completar su ciclo vital y muere en el SNC^{2,7}.

Desde el mes de abril del presente año en el servicio de Neurología del hospital general "Luis Vernaza" se han reportado casos de pacientes con cuadro clínico de meningitis eosinofílica que habitaban en áreas rurales y con antecedente de ingesta de caracoles crudos, iniciándose un estudio epidemiológico con el Dr. Telmo Fernández que permitió evidenciar la presencia de larvas de estadio tres de *Angiostrongylus cantonensis* en los moluscos. Mediante este trabajo reportamos por primera vez en el Ecuador el hallazgo del *Angiostrongylus cantonensis* en las meninges de un paciente fallecido con diagnóstico clínico de meningitis eosinofílica al cual se le practicó la autopsia médica en el anfiteatro del hospital General "Luis Vernaza".

Presentación clínica

Varón de 33 años, procedente del área rural de la costa ecuatoriana (provincia de Los Ríos), ingresa al hospital general "Luis Vernaza", de Guayaquil, a mediados de julio de 2.008 por presentar cefalea, fiebre, debilidad muscular y deterioro del sensorio de 19 días de evolución.

Su enfermedad se inicia tres días después de la ingesta de caracoles crudos, con cefalea, fiebre y dolor abdominal. Dos días más tarde es intervenido quirúrgicamente en el hospital de la localidad (Ventanas), con diagnóstico de apendicitis; exámenes de sangre reportaron: glóbulos blancos 14.101 uL, neutrófilos 66%, linfocitos 15.5%, eosinófilos 10.6%, monocitos 7.7%, basófilos 0.1%, glóbulos rojos 5`650.000, hematócrito 49.9%, plaquetas 310.000 uL, glucosa 104 mg/dl, urea 21.38 mg/dL, creatinina 0.94 mg/dL, TPT 34%, tiempo de protrombina 12 segundos.

No se encontraron evidencias patológicas en el estudio por biopsia del apéndice extraída. Seis días después, los síntomas se agravan con cefalea intensa, fiebre, mialgias, estreñimiento, debilidad muscular en los cuatro miembros, trastornos para la marcha y posteriormente se acompaña de deterioro del sensorio motivo por el cual acuden a la emergencia del hospital "Luis Vernaza" y es internado en la Unidad de Cuidados Intensivos.

El examen evidenció signos vitales: T.A: 140/80 F.C: 100 p.m. FR 32 p.m T°:38° C

Escala de coma de Glasgow 12/15 (R. motora 5, R. Verbal 4, R,Ocular 3)

Rigidez de nuca (+)

Fuerza muscular 3/5 en los cuatro miembros, hiporreflexia e hipotonía en los cuatro miembros Pares craneales: normales.

Exámenes de sangre a su ingreso: glóbulos blancos 12.490 uL, neutrófilos 64.6%,linfocitos 9.9%,monocitos 6.2%, eosinófilos 18.0%, basófilos 1.1%, glóbulos rojos 4.670.000, hemoglobina 14.1 g/dl, hematócrito 41.3%,plaquetas 497.000,TTP 26.8 % (25- 46 %), TP 12.2 segundos (11-13 seg), sodio 135 mEq/L, potasio 3.5 mEq/L, cloro 100 mEq/L, glucosa 88 mg/dl,urea 32 mg/dl, creatinina 0.73 mg/dl, TGO 28 u/L, TGP 4 u/L, LDH 679 u/L, PCR 34.88 mg/L (0-5).

Examen de LCR: incoloro, células 616 mm3, segmentados 7 %, linfocitos 44%, monocitos 11%, eosinófilos 38 %, presencia de cristales de Charcot-Layden, glucosa 30 mg/dl, proteínas 99.5 mg/dl.

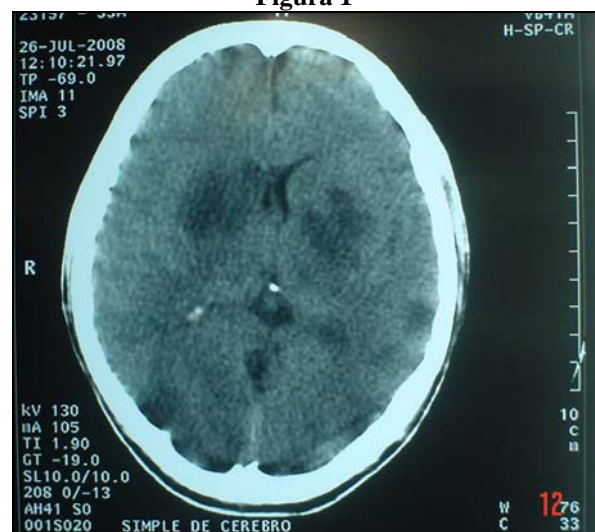TAC de Cerebro (16-07-08): normal

Se inició tratamiento con dexametasona intravenosa 8mg cada 8 horas.

Una semana más tarde presenta un rash eritematoso intenso de pocas horas de duración acompañado de hipotensión arterial, con escasa respuesta al tratamiento vasopresor y depresión de su sensorio (ECG 3/15).

Permanece en coma, en asistencia respiratoria mecánica (ARM), con tratamiento inotrópico se le realiza una TAC de cerebro (26-07-08) evidenciándose múltiples imágenes hipodensas en ambos ganglios basales , región parietal izquierda y frontal derecha, figura 1 y 2; fallece una semana más tarde, indicándosele la autopsia.

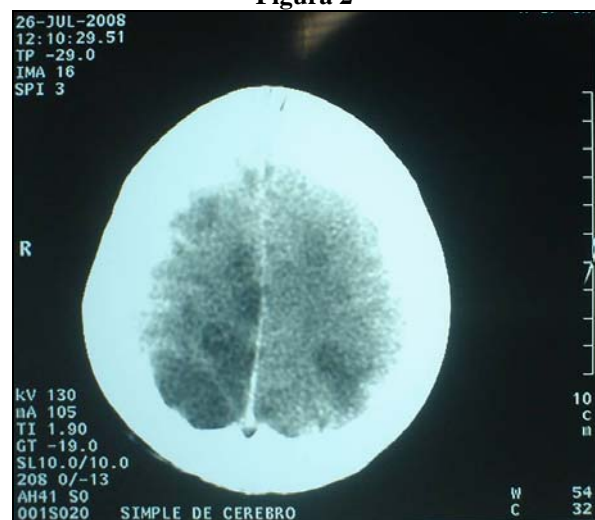
Figura 1



TAC de Cerebro (26-07-08) evidenciándose múltiples imágenes hipodensas en ambos ganglios basales.

Fuente: Servicio de Diagnóstico por imágenes hospital "Luis Vernaza".

Figura 2



TAC de Cerebro (26-07-08) evidenciándose múltiples imágenes hipodensas en región parietal izquierda, frontal derecha.

Fuente: Servicio de Diagnóstico por imágenes hospital "Luis Vernaza".

Informe de autopsia médica

El diagnóstico clínico inusual nos planteó un reto provechoso que tenía como finalidad realizar una investigación eficaz para corroborar la sospecha planteada clínicamente, evidenciarla con la autopsia médica que es una fuente informativa, pero también fuente de tensiones, la actitud más prudente era reconocer la complejidad para demostrar esta patología que no se había sospechado antes; decidimos dejar de lado nuestras suposiciones más optimistas como las más alarmistas y basarnos en una constatación técnica y científica.

El examen externo corresponde al de un adulto de sexo masculino, quien aparentaba la edad cronológica, con palidez mucocutánea, cabellos oscuros, pupilas isocóricas, midriáticas, pabellones auriculares normales, en el cuello área de traqueotomía, tórax simétrico, abdomen con cicatriz lateral derecha, genitales masculinos normales, extremidades simétricas.

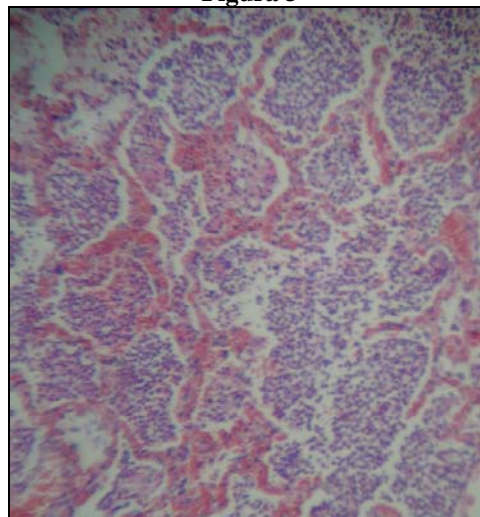
En el examen interno se practicó incisión bimastróidea para el cráneo e incisión en “Y” para el cuerpo, los cambios morfológicos macroscópicos más relevantes mostraron mucosa de tráquea de color verde amarillento con pérdida de solución de continuidad en área de traqueotomía, consolidación del parénquima pulmonar bilateral, congestión visceral generalizada, en la mucosa de la vejiga color verde amarillento; a nivel del sistema nervioso, el cerebro congestionado, en la porción basal, las leptomeninges estaban gruesas.

Los estudios microscópicos que corresponden al parénquima pulmonar muestran congestión capilar de la pared alveolar, con neutrófilos, linfocitos que ocupan la luz de los alvéolos, de los bronquios y bronquiolos, cuya histomorfología corresponde a bronconeumonía bilateral, figura 3. Además se observó proceso inflamatorio agudo con necrosis de la mucosa de la tráquea y de la vejiga.

En el cerebro se prepararon múltiples secciones histológicas de 5 micras de espesor para incrementar las opciones de encontrar el parásito, teñidos con hematoxilina y eosina (H-E) e inmunohistoquímica (S-100); se obtuvieron los siguientes resultados: los cortes a nivel de los núcleos basales del cerebro muestran edema,

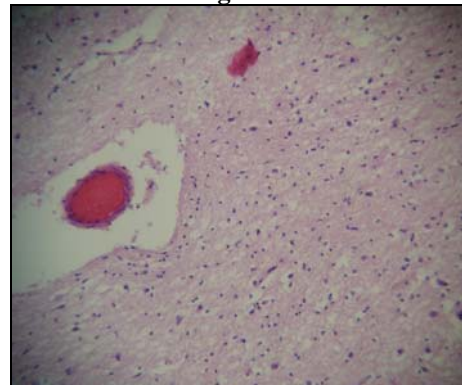
infiltrado inflamatorio linfomonocitario perivascular discreto, figura 4, en otras áreas gliosis; en las meninges se observa congestión vascular, infiltrado linfomonocitario perivascular, figura 5, presencia de la estructura parasitaria cortada en forma transversal, que evidencian un gusano redondo, figura 6, 7; en el corte longitudinal, figura 8, tiene un cuerpo largo y delgado cuyos dos extremos se afilan gradualmente hasta su terminación, el cuerpo está constituido básicamente por un sistema de tubos, la pared corporal está formada por una cutícula resistente, debajo la capa muscular, un pseudoceloma contiene el líquido perivisceral y separa la pared del cuerpo y las vísceras. Al abrir la boca se ingresa al esófago, que lleva a los intestinos y al ano subterminal, figura 12.

Figura 3



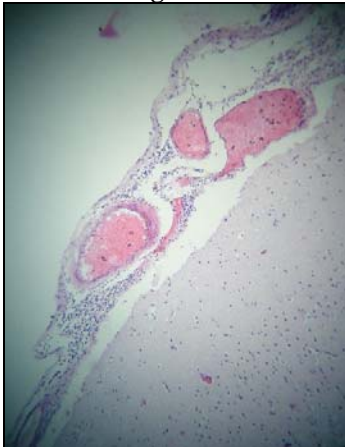
Consolidación del parénquima pulmonar. Autopsia 04-2008.
Fuente: Servicio de Anatomía Patológica, hospital “Luis Vernaza”.

Figura 4



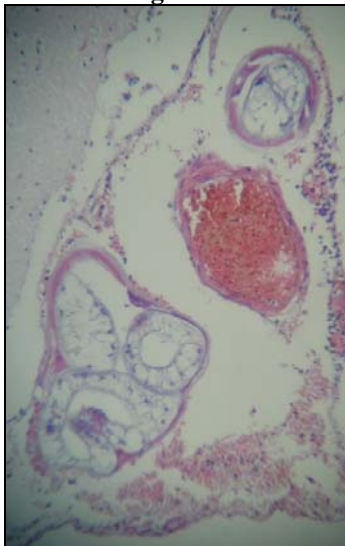
Cerebro: muestran edema, infiltrado inflamatorio linfomonocitario perivascular discreto. Autopsia 04-2008.
Fuente: Servicio de Anatomía Patológica, hospital “Luis Vernaza”.

Figura 5



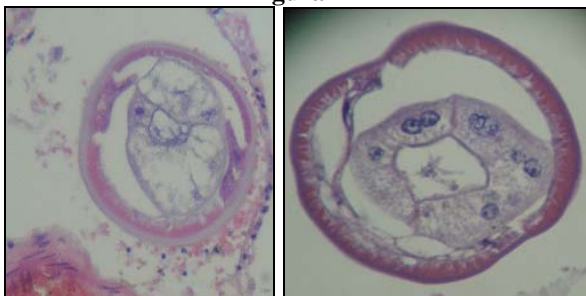Meninges congestión vascular, infiltrado linfomonocitario perivascular. Autopsia 04-2008.
Fuente: Servicio de Anatomía Patológica, hospital "Luis Vernaza".

Figura 6



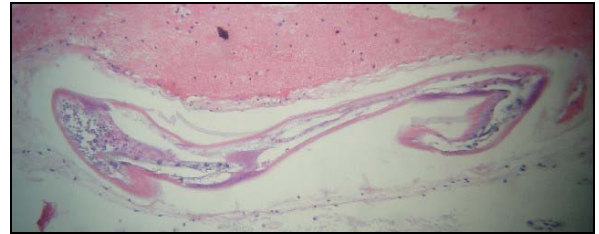
Corte transversal de angiostrongylus cantonensis en meninges. HEx1000 Autopsia 04-2008.
Fuente: Servicio de Anatomía Patológica, hospital "Luis Vernaza".

Figura 7



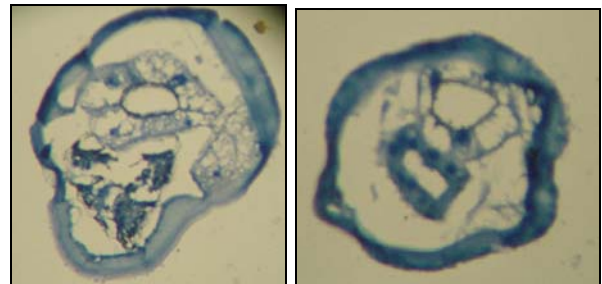
Corte transversal de angiostrongylus cantonensis que muestra cutícula lisa bien definida. HEx1000. Autopsia 04-2008.
Fuente: Servicio de Anatomía Patológica, hospital "Luis Vernaza".

Gráfico 8



Corte longitudinal de angiostrongylus cantonensis en la pared del vaso meníngeo. HEx1000. Autopsia 04-2008.
Fuente: Servicio de Anatomía Patológica, hospital "Luis Vernaza".

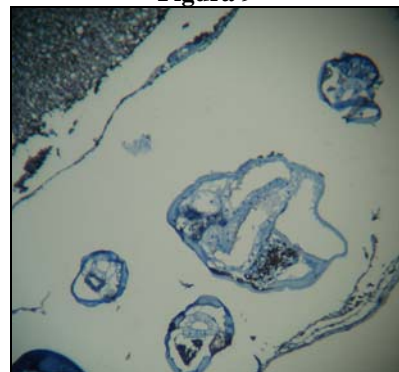Gráfico 12



Corte transversal de angiostrongylus cantonensis. IHQ S-100 x1000. Autopsia 04-2008.
Fuente: Servicio de Anatomía Patológica, hospital "Luis Vernaza".

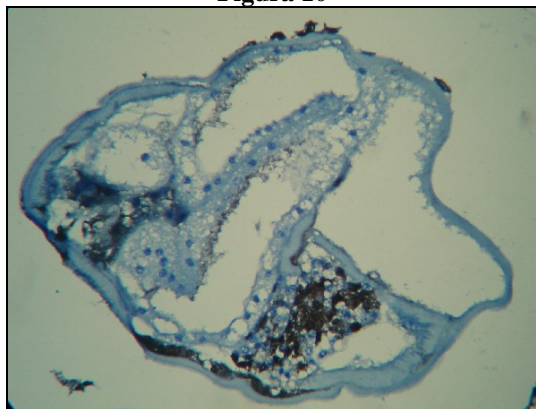
El cuadro de meningitis eosinofílica que se presenta en esta autopsia médica, permite observar un proceso inflamatorio en parénquima cerebral, los gusanos cortados en forma transversal y longitudinal figura 9, 10 y 11, con reacción inflamatoria perivascular en las meninges, que conjuntamente con las características clínicas y el consumo de caracoles crudos, consolidan e integran el conocimiento de los investigadores que son médicos internistas, neurólogos, anatomopatólogos, parasicólogos y epidemiólogos.

Figura 9



Corte transversal de angiostrongylus cantonensis en las meninges. Tinción de inmunohistoquímica S-100 x 400; permite teñir de color café las células gliales (A) del sistema nervioso del paciente, y B alrededor del conducto central del parásito. Autopsia 04-2008.

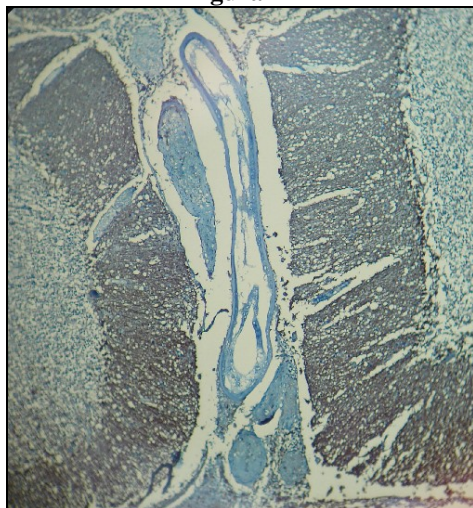Figura 10



Corte transversal de *angiostrongylus cantonensis*. Tinción de inmunohistoquímica S-100 x 1000; permite teñir de color café alrededor del tubo central del parásito. Autopsia 04-2008.

Fuente: Servicio de Anatomía Patológica, hospital "Luis Vernaza".

Figura 11



Corte longitudinal del parásito en las meninges. IHQx400 (S-100) Autopsia 04-2008.

Fuente: Servicio de Anatomía Patológica, hospital "Luis Vernaza".

Discusión

Angiostrongylus cantonensis es la causa infecciosa más común de la meningitis eosinofílica en todo el mundo¹⁴, se han reportado manifestaciones inusuales de meningitis eosinofílica³. Aunque la meningoencefalitis eosinofílica no es frecuente en nuestro país, sospechamos que el *A. Cantonensis* puede ser la causa de una parasitosis emergente reportada como diagnóstico clínico, en paciente procedente de la provincia de los Ríos, atendido en el hospital "Luis Vernaza", en el mes de julio del 2008, debido a que nos referimos a la presencia de una

enfermedad no reportada en las dos últimas décadas y a la amenaza de su aumento en un futuro cercano¹³, si no se toman las medidas sanitarias pertinentes.

En el caso descrito debemos destacar el antecedente de ingestión de caracoles de tierra crudos, como se describe en dos brotes por *angiostrongylus cantonensis* en Kaohsiung, Taiwán, durante el año 1998 y 1999¹⁵. Debemos recordar que la entrada del parásito puede ocurrir por contacto con los moluscos, caracoles, cangrejos terrestres o por ingestión de verduras contaminadas tal y como se reportan en los trabajos revisados¹⁰. El primer reporte de la angiostrongiloidiasis fue abdominal por el *A. Costarricensis*, en el Ecuador, por Lazo y col⁶.

En nuestro caso debutó como un síndrome gastroentérico, el paciente fue diagnosticado como apendicitis, esto corresponde al paso de la larva a través del tracto gastrointestinal, ingresó en el torrente sanguíneo y migró fundamentalmente al sistema nervioso central, lo que originó los síntomas de cefalea, fiebre, debilidad muscular, deterioro del sensorio y signos neurológicos debido al daño mecánico por la migración del parásito que produce la respuesta inflamatoria focal en el parénquima cerebral; los parásitos no murieron en este trayecto porque no se encontraron reacciones granulomatosas, solo discreto infiltrado inflamatorio perivascular, edema y gliosis; hicieron su recorrido hacia las meninges y el espacio subaracnoideo por lo que se observa en el líquido cefalorraquídeo pleocitosis con eosinofilia (que orientan de forma casi categórica a la infestación por *angiostrongylus cantonensis*) en donde termina como adulto joven; como el hombre es un hospedero accidental, el parásito es incapaz de completar su ciclo vital y muere⁴.

Por otra parte los elementos clínicos asociados a una mala evolución del paciente están en relación al proceso inflamatorio agudo necrotizante observado en la mucosa de las vías respiratorias, en la mucosa de la vejiga, sepsis, falla multiorgánica que culminó con insuficiencia respiratoria por bronconeumonía bilateral.

La larva observada en los cortes longitudinales mide 1.6mm de longitud; se reporta que los gusanos hembras miden 21 a 35mm de largo y

0,30 a 0,36mm de diámetro, la parte posterior contiene una apertura vulvar al ano; los gusanos machos miden 16 a 19mm de largo y 0,26mm de diámetro, una pequeña bolsa copulatriz localizada en la porción posterior, con espícula de 1.00 a 1,46mm².

Con este caso hemos querido informar la investigación realizada en un paciente con diagnóstico de meningoencefalitis eosinofílica, reportar por primera vez la evidencia morfológica en un caso de autopsia médica del *Angiostrongylus Cantonensis*, en el Ecuador.

* Agradecimientos a los médicos parasitólogos investigadores: Dr. Telmo Fernández Ronquillo quien contribuyó en la investigación epidemiológica conjuntamente con el Servicio de Neurología, y al Dr. Eduardo Gómez Landires con el Servicio de Anatomía Patológica.

Referencias bibliográficas

1. Aguiar, P, Morera R: first record of *Angiostrongylus cantonensis* in Cuba. *Am.J.Trop.Med:Hyg.*30 (5), 963-965. 1981.
2. Connor D: Pathology of infectious diseases. Appleton&Lange, Stamford – Estados Unidos, Pág. 1307 -1314, Año 1997).
3. Chotmongkol V, S Tiamkao. Manifestación inusual de la meningitis eosinofílica. *Sudeste de Asia J Trop Med Salud Pública.* Sep; 23 (3):539-40. 1992.
4. Chin J: El control de las enfermedades transmisibles, 17th Edición, Organización Panamericana de la Salud, Washington D.C.- Estados Unidos, Pág. 8 – 10, año 2001.
5. Dorta A: Meningoencefalitis Eosinofílica por *Angiostrongylus Cantonensis*. *Rev. Neurol.* Dec. Habana – Cuba, 16-31; 45(12):755-63), 2007.
6. Fernández T: Texto de Medicina Tropical, Segunda Edición, FUNDACYT, Guayaquil – Ecuador), Pág. 263 – 264), Año 1998.
7. Guerrant R: Enfermedades infecciosas tropicales. Elsevier, Madrid – España, Pág. 458 – 462, Año 2002).
8. Kliks M, Palumbo N: Eosinophilic meningitis beyond the pacific basin: the global dispersal of a peridomestic zoonosis cause for *angiostrongylus cantonensis* the nematodo lungworm of rats. *Soc Sci. Med;* 34:199-212, 1992.
9. Mandell G: Enfermedades infecciosas. Principios y prácticas. Sexta Edición, Elsevier, Madrid – España, Pág. 3296, Año 2006.
10. Palmieri O: Enfermedades infecciosas. Mc. Graw-Hill, Interamericana, Santiago – Chile, 468-469.
11. Trevor J: An outbreak of eosinophilic meningitis caused by *Angiostrongylus cantonensis* in travellers returned form the Caribbean N. *Engl. J. Med;* 346 (9):668-674. 2002.
12. San Martín A: Meningoencefalitis eosinofílica: a propósito de 5 observaciones. *Rev. Cubana Med* 36(1): 29-35, 1997.
13. Parasitosis emergente, exotica y del viajero. Dirección: http://www.higiene.edu.uy/cefa/parasito/2006/par_emer.pdf
14. Hughes PA, Imán de AD: Eosinophilic meningitis: a series de casos y revisión de la literatura. *Mil Med.* Oct; 168 (10):817-21. 2003.
15. Tsai HC, Liu YC, Kunin CM, Lee SS, Chen YS, Lin HH, Tsai TH, Lin GH, CK Huang, Yen MY, Yen CM: Eosinophilic meningitis causada por *Angiostrongylus cantonensis*: informe de 17 casos. *Am J Med.* Aug; 111 (2):109-14. 2001.

Dra. Maritza Guerrero Cedeño

Teléfonos: 593-09-6356022

Fecha de presentación: 12 de septiembre de 2008

Fecha de publicación: 30 de septiembre de 2008

Traducido por: Instituto de Cultura, Arte, Idioma y Multimedia. Responsable: Fátima Lucero.