
Histerectomía abdominal por fibromiomas uterinos en el Hospital Naval de Guayaquil, 2001-2005.

Abdominal hysterectomy due to uterine fibromatosis in Guayaquil Naval hospital, 2001 – 2005.

Brenda Aleaga Aldaz *
Gabriela Vázquez Rodríguez *

RESUMEN

Tipo de estudio: retrospectivo, área de consulta externa del hospital Naval de Guayaquil, desde enero 2001 hasta enero 2005, en mujeres intervenidas quirúrgicamente por fibromiomas uterinos, recibiendo terapia de reposición hormonal. **Objetivos:** establecer la causa de histerectomía abdominal; determinar la incidencia de los miomas uterinos; difundir la prevención destinada a reducir los efectos secundarios. **Metodología:** se recolectaron 130 casos durante 5 años, empleando las variables: edad, paridad, histopatología y clínica; los datos se tabularon en programa excel, estableciendo promedio, mediana, y media; la edad de presentación oscila 39 – 49 años, de las cuales 110 pacientes eran multiparas. **Resultados:** histopatológico posquirúrgico reportó que de 130 pacientes 109 presentaron miomas y 21 adenomiomatosis. **Conclusión:** el factor causal que se relaciona al desarrollo de miomas no se conoce exactamente, aunque parece que existe una predisposición genética y una influencia hormonal (niveles bajos de estrógenos); la edad más frecuente encontrada fue durante el periodo de climaterio. Encontramos que la incidencia de miomas uterinos fue 84%. Se recomienda ante todo sangrado transvaginal anormal, realizar ecografía pélvica para la detección oportuna de miomas uterinos.

Palabras clave: Mioma. Histerectomía. Fibromiomas.

SUMMARY

Study type: retrospective, Outpatient Services of the Naval Hospital in Guayaquil, from January/2001 to January/2005 in women operated for uterine fibromatosis and receiving hormone replacement therapy. **Objectives:** determine the cause of abdominal hysterectomy; determine the incidence of uterine myomas; outspread prevention bound to reduce the secondary effects. **Methodology:** in 5 years were collected 130 cases using these variables: age, parity, histopathology and clinical features; data were tabulated in “excel” establishing average, median and mean; age of presentation goes from 39 to 49 years old. One hundred ten patients were multipara. **Results:** Post-surgery histo pathology reported that 109 out of 130 patients had myoma, and 21 adenomyomatosis. **Conclusión:** the causing factor related to the development of myomas is not exactly known, although it seems that a genetic predisposition and a hormonal influence (low levels of estrogen); myomas are found more frequently in climaterium period. We found that myomas incidence was 84%. We recommend in the presence of any abnormal transvaginal bleeding order a pelvic echography for timely detection of uterine myoma.

Key words: Myoma. Hysterectomy. Fibromyomatosis.

Introducción

Los miomas son tumores benignos. Otros nombres para estos tumores incluyen fibromiomas, fibromas, miofibromas, leiomiomas, y mioma^{11,13}. Su causa de aparición no se conoce exactamente, son raros en la pubertad, con mayor frecuencia en

mujeres de raza negra y alrededor de los 30-50 años, tienden a disminuir de tamaño en la menopausia, pues los estrógenos están implicados en su crecimiento^{5,6,8}.

Cerca del 10 al 20% de las mujeres presentan como síntoma principal, sangrado transvaginal que puede llevar a anemia, dolor abdominal bajo, infertilidad, molestias urinarias, abortos espontáneos, o partos antes de tiempo^{1,3,10}. El tratamiento más empleado hasta el momento es la histerectomía abdominal y vaginal^{2,7,9}.

La histerectomía abdominal con incisión de pfannestield, puede dividirse: en relación al útero (subtotal o supravaginal, total y radical), y en relación a la fascia propia del útero^{17,20,21}.

La histerectomía subtotal prácticamente no se utiliza ya que se piensa que el muñón cervical puede ser asiento de una neoplasia de cervix que podría haberse evitado con la realización de una histerectomía total^{5,6,15}.

Dada su alta frecuencia y las complicaciones que se presentan, el diagnóstico precoz disminuye las complicaciones y los síntomas severos^{4,7,12}.

Materiales y métodos:

Se realizó un análisis retrospectivo de 130 pacientes que acuden a la consulta externa del hospital Naval de Guayaquil, con diagnóstico de fibromiomatosis uterina, período de enero 2001 a enero de 2005. Los datos fueron recabados del departamento de estadística de dicho hospital y del área de imagenología.

En cada historia se manejaron las siguientes variables: edad, procedencia, antecedentes gineco-obstétricos, paridad y anticoncepción. Además las pacientes fueron sometidas a investigación clínica, realización de PAP y control ecográfico.

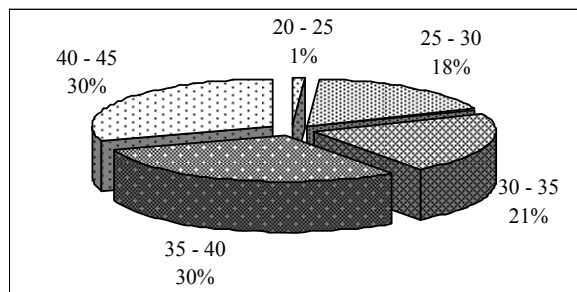
Criterios de inclusión: todas las pacientes diagnosticadas de fibromiomatosis pero que no regresaron a la consulta externa, por ende no recibieron prevención ni tratamiento.

Resultados

Desde enero de 2001 enero de 2005 fueron diagnosticados 130 casos de fibromiomatosis uterina. El año de mayor incidencia fue 2001 con 41 casos (32%); seguido del año 2002, con 32 casos (25%), continuando con el año 2003 con 31 casos (24%), el 2004 con 25 casos (20%), y por último en el mes de enero 2005, se reportó un caso (1%).

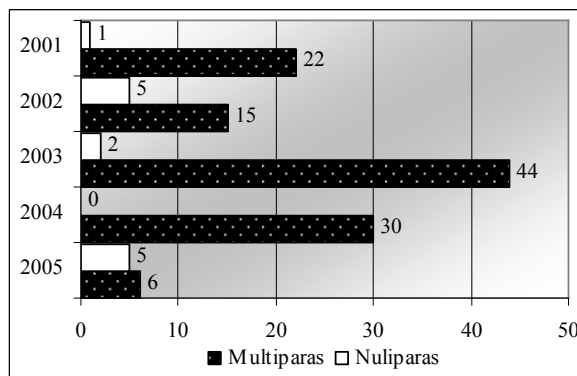
La edad de presentación fue entre 39 – 49 años, con edad promedio de 41 años; gráfico 1. 110 pacientes eran multiparas, (85%); gráfico 2.

Gráfico 1
Edad



Fuente: autores; departamento de estadística del hospital Naval de Guayaquil.

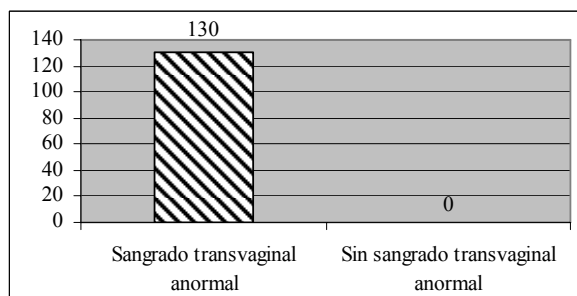
Gráfico 2
Paridad



Fuente: autores; departamento de estadística del hospital Naval de Guayaquil.

Acudieron 101 casos (77,70%), por sangrado transvaginal anormal; gráfico 3. La ecografía pélvica confirmó el diagnóstico en las 130 pacientes, y de ellas 100% fueron histerectomizadas.

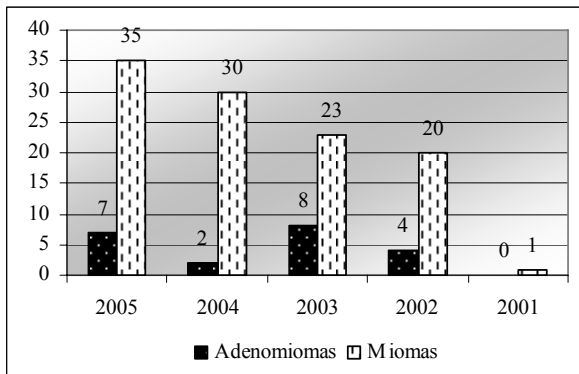
Gráfico 3
Clínica



Fuente: autores; departamento de estadística del hospital Naval de Guayaquil.

El resultado histopatológico reportó que de las 130 pacientes presentaron miomas 109, (84%) y en 21, (16%) se diagnosticó adenomiomatosis; gráfico 4.

Gráfico 4
Histopatología



Fuente: autores; departamento de estadística del hospital Naval de Guayaquil.

Discusión

Un 80-90 % de los miomas uterinos se diagnostican entre los treinta y cincuenta años de edad. Tras la aparición de la menopausia disminuye su frecuencia y crecimiento; generalmente las mujeres comienzan a presentar síntomas recién a los 30 o 40 años^{14,16,19}. Este dato se corrobora con lo encontrado en el estudio que la edad promedio fue de 41 años. En la literatura médica se encontró que son más frecuentes en nulíparas e infértiles; lo que se contrapone a lo observado en el estudio que indica que el 96% eran multíparas; y un 4% infértiles^{13,18}.

Según Nogales y colaboradores, los síntomas más frecuentes son alteraciones menstruales, dolores abdominales por compresión, secreciones vaginales, y molestias abdominales inespecíficas²³. El signo y síntoma más común encontrado fue el sangrado transvaginal anormal, en el 80%.

La ecografía es fundamental para realizar el diagnóstico²². Tal es así que en nuestro estudio se realizó ecografías al 100% de las pacientes con sangrado transvaginal anormal.

El tratamiento de los miomas ha sido hasta el momento fundamentalmente quirúrgico. Sin embargo, la agresividad de la cirugía unida a la morbilidad y las complicaciones que presenta, plantean la necesidad de tratamientos médicos que en algunos casos eviten la cirugía o bien tratamientos prequirúrgicos que reduzca los

riesgos potenciales de la misma^{4,23}. El tratamiento en las 130 pacientes del estudio, fue la intervención quirúrgica, ya sea por la brusca sintomatología o por el tamaño del tumor.

Conclusiones

Concluimos que el factor causal que se relaciona al desarrollo de miomas no se conoce exactamente, aunque parece ser que existe una predisposición genética, y una influencia hormonal (niveles bajos de estrógenos); tal es así que la edad más frecuente encontrada fue durante el período de climaterio, con edad promedio de 41 años.

Se asoció la paridad como factor de incidencia encontrando que 110 pacientes eran multíparas, (85%).

Encontramos que el tratamiento de elección es la histerectomía abdominal total, y de todas las pacientes histerectomizadas, la incidencia de miomas uterinos fue 84 %.

Recomendaciones:

- A todas las pacientes con vida sexual activa, realizar controles periódicos, cada 6 meses, al para determinar alguna sintomatología o signos subjetivos de miomas, con el fin de ser diagnosticadas a tiempo, brindar la correcta prevención y el tratamiento adecuado.
- Se recomienda ante todo sangrado transvaginal anormal, realizar ecografías pélvicas para la detección oportuna de miomas uterinos.
- Implementar un programa de charlas educativas y preventivas a la población inmersa en el área de influencia.
- Promover y fomentar la importancia de la atención especializada antes, durante y después del tratamiento.

Referencias bibliográficas:

1. Alvarez Bravo. Role of surgery in treatment of sterility in women. Estudio esterilidad 3. 119, 1952. The year book of Obstetrics and Gynecology, 1953.
2. Adamson G. Treatment of uterine fibroids. Current Findings with gonadotrophic releasing hormone agonist. Am J. Obstet Gynecol 746-751, 1992.

3. Block F. Die Pathologic the uterus myome. Arch. Gynackol 161-166, 1995.
4. Brand AH, Scurry JP, Planer RS, Gram PT. Grapelike leyomioma of the uterus. AM. J. Obset Gynecol, 173, 959-61, 1995.
5. Buttram Vc. Reiter RC. Uterine Leiomyomata. Etology and management. Fétil Steril 1, 36; 433-45; 1981.
6. David MP, Hommonnai TZ, Perstz E, Deligdish L, Lowenthal M. Grape-like leiomiomas of the uterus Int Surg, 60. 238-61; 1975.
7. Deitel F. Hormonales Untersuchunger zur Myomenstchung ZBI Gynecol 162, 1727. 1994.
8. Dicker R. Complications of abdominal and vaginal histerectomy among women of reproductive age in the United Status. A.M.J Obstet Gynecol 144:841-848, 1992.
9. Dorsey J: cost and charges associated vaginal histerectomies English J. Med 335:476-478. 1996.
10. Fan SX, Sreekantaiah C, Berger CS, et at. Cytogenetic findings in fine leiomiomas of the uterus. Cancer Genet Cytogenet: 47: 179-89; 1990.
11. Gonzáles J Merlo. Ginecología 4ta edición 171,273; 1998.
12. Heims G, Nolbert M. Vanni R, et al A. Especific traslocation, t (12, 14) (q 13-15), (q 23-24) characterizer a subgroup of uterine leiomyomas. Cancer Genet, Citogenet, 32, 13-17; 1998.
13. Hoerman G. Neus zur Topographic der uterus myome. Aerch Gynecol 195-220, 1980.
14. Honoré HL Is cotylednoid dissecting leiomyoma of the uterus. 864,1232,1997.
15. Hulesmaa. V. Kauraemi. T. Abdominal myomectomy in the treatment of the uterine fibroids. Amm Chir. Gynacol. 254. 1960.
16. Kiaer H. Is cotyledoid dissecting leiomyoma of the uterus (Strenberg tumor) identical with Grapelike leiomyoma of the uterus. Amer. J. Sur Pathyol (letter to the editor) 21.1257; 1997.
17. Ling W. Frank. Atlas de cirugía Ginecológica y Obstétrica de los procesos benignos. Editorial Diorki Madrid Copyright, 140-160; 1995.
18. Jones H. Jones G. Tratado de ginecología de Novak, 11ava, ed. Editorial Interamericana, México, 430-433, 1998.
19. Leonard D, Dank: Operaciones Ginecológicas. Salvat Editores, 89-117; 1886.
20. Monitor médico Vol.2 N-7, 5-14; 2000.
21. Muram D, Gillieson MS Walters JH, Myomas of the uterus in pregnancy Ultrasonography folloup. Am J. Obstet Gynecoll 38, 16-19, 1980.
22. National Institutes of Health Consensus Conference Statement. Effects of corticosteroids for fetal maturation on perinatal. Outcomes. Am J. Obstect Gynecol, 173. 246-252; 1995.
23. Nogales FE, Navarro N, Martínez de Victoria JN et al. Intravenous leiomyomatosis of the uterus: a clinicopathologic Study of 22 cases. Int J Gynecol Phatol, 6,331-9; 1987.

Dra. Brenda Aleaga Aldaz
Teléfonos: 593-04-2650981; 099659685
Correo electrónico: baleaga@hotmail.com
Fecha de presentación: 08 de septiembre de 2005
Fecha de publicación: 30 de junio de 2008
Traducido por: Dr. Gonzalo Clavijo.



UNIVERSIDAD CATÓLICA
DE SANTIAGO DE GUAYAQUIL