
Tumores infrecuentes de vejiga: leiomioma de vejiga, a propósito de 2 casos.

Infrequent bladder tumors: bladder leiomyoma in regard of 2 cases.

Marcel Pozo *
Gonzalo Ugarte Fornell **
Marcos Rendón ***

RESUMEN

Existen múltiples tumores vesicales que no son muy frecuentes a nivel mundial, uno de ellos es el leiomioma de vejiga (LV); es un tumor mesenquimatoso benigno que deriva del tejido muscular liso, de muy rara incidencia, representando apenas el 1% de los tumores vesicales. Reportamos 2 casos clínicos de pacientes diagnosticados con leiomioma de vejiga en nuestro instituto, cuya conducta terapéutica se resolvió por cirugía abierta debido a la magnitud de la tumoración en el primer caso, y por medio de resección transuretral (RTU) el otro caso. En ambos pacientes se presentó hematuria y síntomas de almacenamiento, principalmente disuria. Actualmente, ambos pacientes están vivos. El objetivo de este trabajo es dar a conocer a la comunidad médica y oncológica estos casos para tenerlos en cuenta en el diagnóstico diferencial de tumores vesicales.

Palabras clave: Leiomioma de vejiga. Disuria. Hematuria. Ecografía.

SUMMARY

There are multiple bladder tumors that are not very frequent around the world, one of them is bladder leiomyoma (BL); it is a benign mesenchymatous tumor derived from smooth muscular tissue, very rare in frequency, representing hardly 1% of bladder tumors. We present 2 clinical cases of patients in our institute with the diagnosis of bladder leiomyoma, solved by open surgery in account of the size of the tumor in the first case and through transurethral resection (TUR) the second one. Both patients had hematuria and storage symptoms, mainly dysuria. At present both patients are alive. The objective of this paper is to make known these cases by the medical and oncologic community for they bear them in mind in bladder tumors differential diagnosis.

Key words: Bladder leiomyoma. Dysuria. Hematuria. Echography.

Introducción

El cáncer de vejiga representa el 2% de todos los cánceres. Es más frecuente en los países industrializados.

El 90 % de los tumores de vejiga son de células transicionales; los carcinomas epidermoides puros con queratinización son el 3%, y el 7% restante adenocarcinomas, leiomiomas, entre otros.

Fumar es el factor de riesgo individual más fuerte y la causa subyacente de al menos la mitad de todos los casos nuevos.

La irritación crónica que producen la esquistosomiasis, infestación provocada por parásitos, o los cálculos renales, también predisponen al cáncer de vejiga.

Es el segundo en frecuencia entre los cánceres urogenitales, siendo el primero el cáncer de próstata en varones. En la mujer ocupa el primer lugar.

Hasta ahora el patrón habitual de la persona con cáncer de vejiga era un varón de más de 50 años, fumador habitual y trabajador en industrias que

* Jefe del departamento de Urología ION SOLCA
** Postgradista de Cirugía General ION SOLCA
*** Médico tratante de urología ION SOLCA.

utilizan componentes cancerígenos como la pintura, caucho, imprentas, etc. Esto puede estar cambiando con la incorporación de la mujer al hábito de fumar.

En los últimos años, se ha visto un aumento del número de casos en las mujeres españolas. Hace 20 años la proporción de mujeres que padecía este cáncer no llegaba al 1%. Ahora se sitúa entre el 3% y el 5%. Este aumento se debe principalmente al incremento de las mujeres fumadoras y la incorporación de ésta, al mundo laboral e industrial.

Síntomas

El cáncer de vejiga tiene cuatro síntomas principales:

Hematuria (la orina presenta un color rojo brillante o rojizo).

Disuria

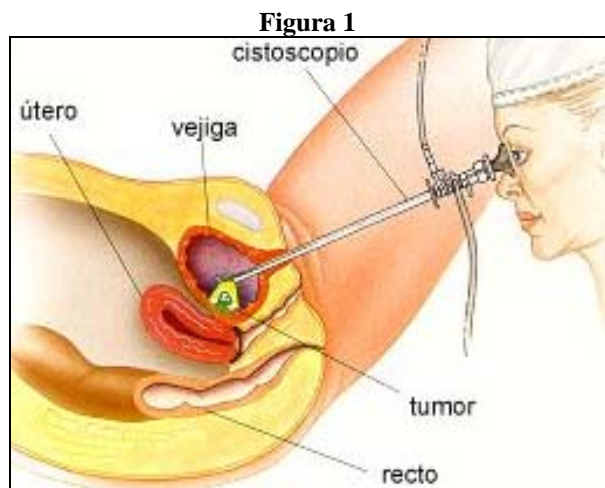
Polaquiuria.

Pujo y tenesmo.

Tratamiento

Cirugía

(Resección transuretral, cistectomía). Figura 1.



Un cáncer de la vejiga localizado o de crecimiento lento se suele operar mediante un tubo de inspección especial (cistoscopio).

Fuente: www.stjohn.org

La cirugía es el tratamiento principal en la mayoría de los casos de cáncer de vejiga. En las primeras etapas de la enfermedad, cuando el tumor es superficial, muchos pacientes se someten a resección y electro fulguración endoscópica o

electro sección transuretral, para el diagnóstico y tratamiento de tumores que tienen índices de recurrencia bajos. Esta técnica se usa también para controlar las hemorragias en pacientes para quienes no es aconsejable la cirugía invasora. Ocasionalmente, se puede tratar a algunos pacientes con cirugía de rayos láser. El cáncer de vejiga de etapa temprana también se puede tratar con resección segmentaria de vejiga.

Esta operación consiste en extraer un único tumor de tamaño grande, y se efectúa cuando la salud general del paciente imposibilita la extirpación de la vejiga. Una cistectomía total, o extirpación de la vejiga, es necesaria en los casos en que no ha habido una buena respuesta a métodos quirúrgicos más conservadores o cuando se cree que los tumores van a extenderse. En caso de que el cáncer se haya extendido, es necesaria una intervención quirúrgica mayor. En algunos casos, el objetivo de esta intervención no es curar la enfermedad, sino aliviar los síntomas.

Caso quirúrgico 1

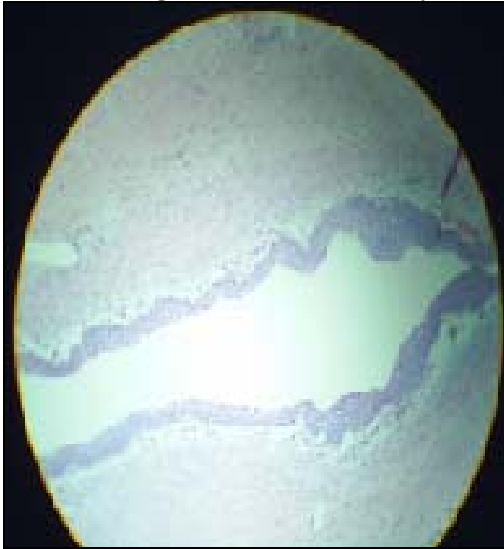
Paciente de 49 años, masculino, con masa abdominal de seis años de evolución, acude a emergencia del ION SOLCA, derivado del hospital de Quevedo, por presentar cuadro clínico de aproximadamente 11 días caracterizado por hematuria, dolor abdominal de moderada intensidad, disuria, alza térmica no cuantificada y deshidratación. Además presentaba masa abdominal que involucra hemiabdomen izquierdo de crecimiento progresivo; campos pulmonares: murmullo vesicular normal, ruidos cardiacos rítmicos.

Al examen físico se palpaba una masa de aproximadamente 30cm de diámetro, móvil, de bordes regulares que invade todo hemiabdomen izquierdo, dolor a la palpación, ruidos hidroaéreos presentes. Extremidades: edema moderado. Se realiza TAC abdómino-pélvica que revela presencia de masa tumoral retroperitoneal grande que cubre riñón izquierdo y parte de vejiga, figura 1. Paciente ingresa a hospitalización para mejorar condiciones generales y se programa la cirugía. El paciente se lo interviene el 11/09/04; en el transoperatorio se observa gran tumoración dependiente de pared posterior de vejiga firmemente adherida a peritoneo posterior, colon recto sigmoide, que involucra vesículas seminales

y uréteres en forma bilateral, por lo que se realiza cistoprostatectomía y nefrectomía del lado izquierdo. El espécimen es enviado a anatomía patológica que reporta: leiomioma vesical gigante; mide 25cms. de eje mayor con erosión, hemorragia e inflamación de la mucosa vesical, figura 2a, 2b. Inmunohistoquímica: desmina positiva en células tumorales, S100: negativa en células tumorales.

Figura 2a

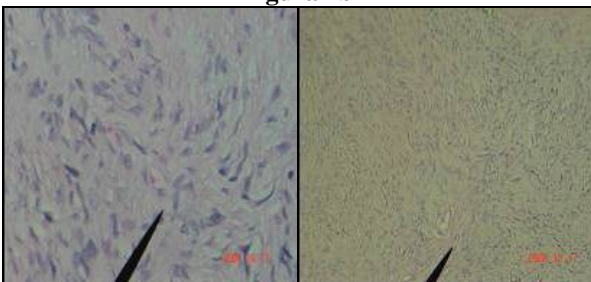
Cortes histológicos con hematoxilina y eosina



Se puede observar epitelio transicional constituido por 7 capas que corresponde a epitelio de revestimiento vesical.

Fuente: Servicio de Patología Microscópica del ION SOLCA.

Figura 2b



En el mismo espécimen, a diferente nivel, se observa células de núcleos fusiformes, conservan relación núcleo-citoplasma, que se disponen formando un patrón estariforme, compatible con leiomioma de vejiga.

Fuente: Servicio de patología Microscópica de ION SOLCA.

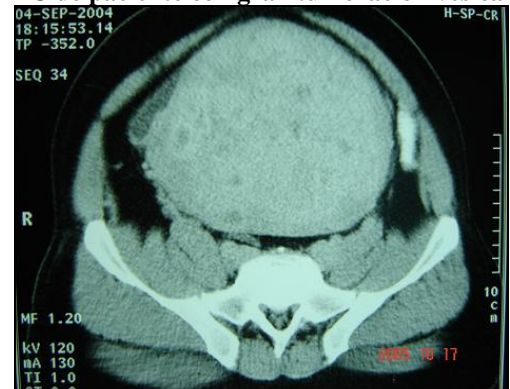
Caso quirúrgico 2

Paciente de sexo femenino, 52 años, ingresa 12/feb/05 al ION SOLCA con cuadro clínico de 3 meses de evolución caracterizado por hematuria, disuria.

Se realizó eco pélvico y TAC, figura 1a y 1b; se le diagnostica tumor vesical. Se realiza cistoscopia en nuestro instituto 16/feb/05, observándose tumoración cerca del cuello vesical, dura exofítica endoluminal que no tiene aspecto de cáncer transicional de vejiga. Se toma muestra. Paciente con resultado anatomopatológico de cistitis polipoidea, continúa muy sintomática, por lo que se planea la resección transuretral de la lesión. La paciente ingresa a quirófano, se coloca receptoscopia transuretral; se observa endoscópicamente una tumoración pegada al meato derecho de la paciente; se realiza resección endoscópica coagulando los vasos sangrantes y llegando hasta el nivel de la mucosa sana donde aparentemente no se aprecia infiltración. Se envía el espécimen a anatomía patológica que reporta: múltiples fragmentos de tejido que en conjunto pesan 28.2 gramos de forma y superficie irregular, de color gris blanquecino, consistencia cauchosa. La vejiga presenta tumoración formada por células musculares lisas, urotelio ulcerado, hiperplasia reactiva. Diagnóstico: leiomioma de vejiga.

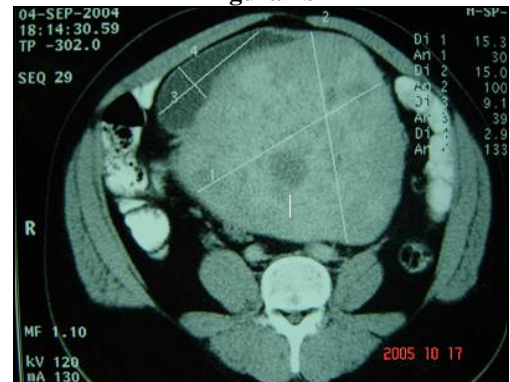Figura 1a

TC de paciente con gran tumoración vesical



Fuente: Servicio de Diagnóstico por Imágenes de ION SOLCA.

Figura 1b



Fuente: Servicio de Diagnóstico por Imágenes de ION SOLCA.

Discusión

El LV es un tumor mesenquimatoso benigno que deriva del tejido muscular liso. Es raro; corresponde a menos del 1% de los tumores vesicales^{1,4,12,14,15}. Apenas existen 20 casos descritos antes de 1900, más recientemente Goluboff ha hecho una revisión de 37 casos de LV publicados en la literatura inglesa⁷, Cornebele describió 23 casos de leiomioma de vejiga y uretra observados en la clínica Mayo⁵.

La localización en vejiga, algunos autores la consideran atípica⁸, pero cuando se presenta en la zona del cuello vesical, es la más frecuente¹², seguida de las paredes laterales y más excepcionalmente a nivel del septo vesicovaginal¹³.

El LV suele debutar con síntomas de almacenamiento y hematuria, o hallarse incluso en coexistencia subyacente con un cáncer de próstata¹⁰.

Los síntomas de presentación más frecuentes observados en un metanálisis de 90 casos¹², tabla 1, fueron los siguientes: de almacenamiento (50%) como polaquiuria, urgencia, dolor suprapúbico, síntomas de vaciado^{4,6} como disuria, disminución del calibre miccional, tenesmo e incluso retención urinaria aguda, hematuria macroscópica (20%), masa palpable (30%), lumbalgia (6.7%). La sintomatología de nuestros pacientes dependió de la localización y del tamaño tumoral; es así que el paciente masculino con la gran masa presentó dolor abdominal; la hematuria y la disuria se presentaron en ambos casos.

Tabla 1

Clínica	No. pacientes (%)
Asintomáticos	24 (26.7)
Síntomas de almacenamiento	45 (50)
Síntomas de vaciamiento	22 (24.4)
Retención urinaria aguda	3 (3.3)
Hematuria	18 (20)
Lumbalgia	6 (6.7)
Insuficiencia renal	2 (22)
Masa palpable	27 (30)

Fuente: Silva-Ramos M, Massó P, Versos R: leiomioma de vejiga. Análisis de agregación de 90 casos. Actas Urol Esp; 27(8):581-586, 2003.

Los exámenes de imágenes utilizados para el diagnóstico, tabla 2, fueron: Cistoscopia en 91%

de pacientes mostrando lesión en 93%, la ecografía, tomografía axial computada y resonancia nuclear magnética, se realizaron en 64.4%, 40%, 14.4% pacientes respectivamente, en todos estos exámenes fue detectada lesión.

La ecografía sirvió para determinar la presencia de masa vesical; su utilidad radica en el bajo costo, en comparación con la TC y RMN y su alta sensibilidad, por lo que debe ser considerado como de primera línea^{5,7,14}.

La TC fue fundamental para determinar estadiaje e infiltración a órganos vecinos como lo fue en el primer caso del paciente con la gran masa.

El tratamiento es siempre quirúrgico, en su mayoría con resecciones transuretrales es suficiente; sin embargo, la magnitud de la misma dependerá del tamaño del espécimen tumoral, ya que si es muy grande como el caso 1, el abordaje abierto es la indicación^{2,3,9,11}.

Tabla 2
Exámenes complementarios de diagnóstico

Examen	No. de pacientes (%)	Observada lesión (%)
Cistoscopia	80 (90,9)	93,9
Urografía	68 (77,3)	85,2
Ecografía	57 (64,8)	100
TAC	35 (39,8)	100
RMN	13 (14,8)	100

Fuente: Silva-Ramos M, Massó P, Versos R: leiomioma de vejiga. Análisis de agregación de 90 casos. Actas Urol Esp; 27(8):581-586. 2003.

Referencias bibliográficas

- Blasco FJ, Sacristán FJ. Características del leiomioma vesical en nuestro medio. Arch Esp Urol 1995; 48:987-990.
- De la Concepción Gómez O. Cistectomía parcial y cáncer vesical. Rev Cubana Cir Ciudad de la Habana; 36(1), 1997.
- Dubuisson JB. Management of Leiomata. Mini Symposium. Hum. Reprod. Update. 6(6): 587-620, 2000.
- Cervell F, Asensio E. Leiomioma vesical. Arch Esp Urol; 53: 943-946, 2000.

5. Cornella J, Larson T. Leiomyoma of female urethra and bladder: Report of twenty three patients and review of the literature. Am J Obstet. Gynecol; 176:1278-1285, 1997.
6. Furuhashi M, Sukanuma N. Recurrent bladder leiomyoma with ovarian steroid hormone receptors. J. urol; 167:1399-1400, 2002.
7. Goluboff E, Ottol K, Sawczuk I: leiomioma of the bladder: report of a case and review of literature. Urology; 43:238-341, 1994.
8. Huang H, Chen W. Atypical leiomyoma of the urinary bladder. Sc J Urol Nephrol; 36:231-233, 2001.
9. Lastre J. Leiomiosarcoma de vejiga: Presentacion de 2 casos archivos del hospital Universitario "General Calixto Garcia". (2): 39-43, 2003.
10. Perimenis P, Speakman M. Incidental presentation of leiomyoma with carcinoma of the prostate. Int Urol Nephrol; 32:279-280, 2000.
11. Shelley MD, Barber J, Wilt T, Mason MD. Cirugía versus radioterapia para el cáncer vesical que invade la muscular (Revisión Cochrane traducida). En: La Biblioteca Cochrane Plus, número 4, 2007.
12. Silva-Ramos M, Massò P, Versos R. Leiomioma de vejiga: Análisis de agregación de 90 casos. Actas Urol Esp; 27(8):581-586, 2003.
13. Strohmer H, Roehlich M. Leiomyoma of the vesicovaginal septum. Arch Gynecol Obstet; 265:94-95, 2001.
14. Suhlner A, Masson J, Pages C. Lèiomyomes et fibromes vèsicaux – à propos de huit cas. An Urol; 28:28-32, 1994.
15. Yusim I, Neulander E. Leiomyoma of genitourinary tract. Scan J Urol Nephrol; 35:295-299, 2001.

Dr. Gonzalo Ugarte Fornell

Teléfonos: 593-04-2231986; 093690583

Fecha de presentación: 19 de abril de 2007

Fecha de publicación: 30 de junio de 2008

Traducido por: Dr. Gonzalo Clavijo.



UNIVERSIDAD CATÓLICA
DE SANTIAGO DE GUAYAQUIL