
Cobertura fasciocutánea en trauma de mano con colgajo inguinal. Presentación de un caso. Hospital “Luís Vernaza”, Guayaquil.

Fasciocutaneous coating in hand injury with inguinal flap, case presentation. “Luis Vernaza” Hospital of Guayaquil.

Jorge Palacios Martínez *
Miguel Calvache **
Evelin Moreno Barrera ***

RESUMEN

Las quemaduras son injurias frecuentes que ocasiona gran número de secuelas. La mayoría de los individuos que las padecen, no sólo se quejan de problemas físicos sino también psicológicos. La verdadera reconstrucción de la mano comienza con los procedimientos quirúrgicos que proporcionan una cubierta adecuada de piel y tejidos blandos. Históricamente los colgajos a distancia fue el primero utilizado en caso de grandes pérdidas de sustancia de la mano (colgajo abdominal, colgajo braquial e infraclavicular)³. La segunda generación de estos colgajos a distancia está representada por aquellos con pedículo axial. Shaw y Payne en 1946 describió el colgajo abdominal vascularizado por la arteria epigástrica superficial. Finalmente, McGregor y Jackson propusieron en 1972 un colgajo inguinal vascularizado por la arteria ilíaca superficial, siendo el único consagrado por el uso, no solo utilizándose como colgajo pediculado, sino como colgajo libre para los problemas de la cabeza, cuello, tronco y extremidades^{14,17}. Al realizar un tratamiento inmediato y de mantenimiento oportuno, se disminuye de forma notable el número de problemas posteriores. Sin embargo, en la actualidad aún continúa apareciendo deformidades debido a un incorrecto tratamiento durante la fase inicial. El presente trabajo reporta el caso de un paciente de 43 años con antecedente de trauma de mano por quemadura eléctrica en región palmar derecha y exposición tendinosa más lesión de tendones flexores superficiales y profundos de 2do. 4to. y 5to. dedos.

Palabras clave: Colgajo inguinal. Trauma de mano. Exposición tendinosa.

SUMMARY

Burns are common injuries that cause numerous after-effects. Most people suffering them complains not only of physical problems but also of psychological ones. The real rebuilding of the hand starts with the surgical procedures that supply an appropriate coating of skin and soft tissues. Historically, the remote flaps were the first used in case of large substance loss in the hand (abdominal flap, brachial flap, and infraclavicular flap). The second generation of these remote flaps is represented by those with axial pedicle. Shaw and Payne in 1946 described the inguinal flap irrigated by the superficial epigastric artery. Finally, McGregor and Jackson suggested in 1972 an inguinal flap irrigated by the superficial iliac artery and it is the only one confirmed by use, not only using it as a pediculate flap, but as a free flap for injuries in head, neck, trunk and limbs. Giving immediate treatment and timely maintenance the number of further problems is reduced in a noticeable way. Nevertheless, currently, deformities are still showing up because wrong treatments in initial stage. This paper reports the case of a 43 years old patient with a hand injury history by electric shock in the right palm and tendon exposure plus injury in his superficial an deep flex tendons of 2nd, 4th, and 5th fingers.

Key words: Inguinal flap. Hand trauma. Tendinous exposure.

* Cirujano plástico, Jefe de Unidad de quemados, hospital “Luís Vernaza”, Guayaquil – Ecuador.

** R2 de postgrado de Cirugía plástica, hospital “Luís Vernaza”, Guayaquil – Ecuador.

*** Médico general y cirujano asociado, Unidad de quemados, hospital “Luís Vernaza”, Guayaquil – Ecuador.

Introducción

Cubrir los defectos cutáneos en grandes pérdidas de sustancia de la mano es un reto desde el punto de vista anatómico y funcional. Una de las opciones más utilizadas con este fin son los colgajos^{2,5}.

Podemos definir un colgajo como la transferencia de tejidos vascularizados para reconstruir un defecto. La vascularización del tejido transferido se conserva por los vasos nutrientes de su pedículo^{15,19}.

Los colgajos son útiles a fin de cerrar defectos muy grandes para un cierre primario y en donde el injerto de piel es inadecuado; como resultado de ello, suele dejar un defecto secundario que puede cubrirse con un cierre directo o mediante un injerto de piel^{1,20}.

Los colgajos se clasifican⁸:

Según la forma de movimiento del colgajo: por deslizamiento, rotación, transposición.

Según el tipo de vascularización: local, regional, randomizado, a distancia, pediculado, libre.

Según la composición del tejido transferido: cutáneo, músculo cutáneo, fasciocutáneo, adipofascial, osteocutáneo y sensitivo.

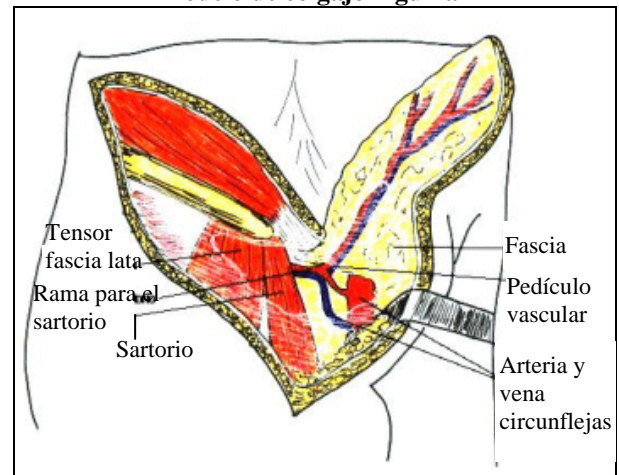
Según la vascularización del colgajo fasciocutáneo: Tipo A, B, C¹³.

El colgajo Inguinal: es un colgajo fasciocutáneo tipo A, pediculado, cuyo vaso dominante es la arteria circunfleja ilíaca superficial, rama de la arteria femoral¹¹; este colgajo puede extenderse 35 x 15cm. con un diseño en forma de elipse, limitado por la espina ilíaca antero-superior y centrada en el ligamento inguinal; tiene un pedículo menor que es la arteria epigástrica superficial inferior^{18,12}.

Puede presentarse variaciones en cuanto a los vasos dominantes; en un 48% ambas arterias circunfleja ilíaca superficial y epigástrica inferior superficial tienen un origen común, salen de un mismo tronco¹⁶.

En un 10-15% se presenta una larga arteria circunfleja sin arteria epigástrica y un 42-47% presentan orígenes separados^{7,10}. Figura 1.

Figura 1
Modelo de colgajo inguinal



Fuente: Rev.J. Hand Surgical Vol. 4 (3). Pág. 12.

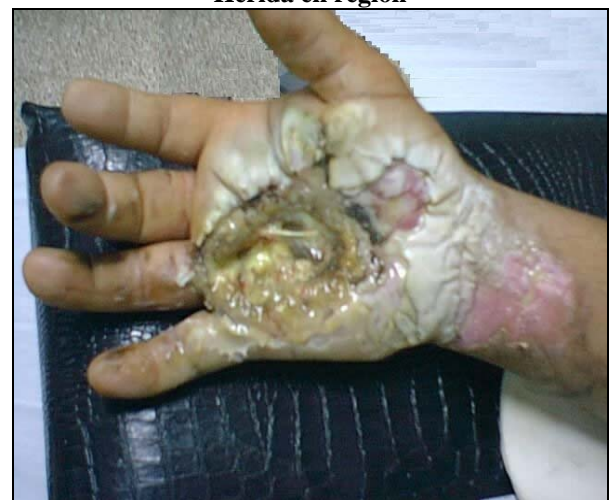En cuanto a su aplicación; puede ser utilizado para cobertura como colgajo pediculado o libre⁴.

Basado en el pedículo vascular, el colgajo cubrirá defectos en: abdomen bajo, periné, ingle, genitales, cadera, trocánter. Como colgajo tubular es útil en la reconstrucción de extremidad superior^{9,17}.

Caso clínico

El caso corresponde al de un paciente de 43 años de edad con antecedente de trauma de mano por quemadura eléctrica en región palmar derecha y exposición tendinosa más lesión de tendones flexores superficiales y profundos de 2do. 4to. y 5to. dedos. Foto 1.

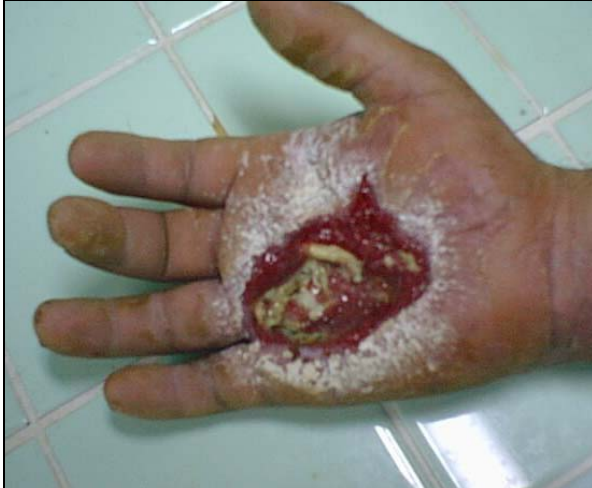Foto 1
Herida en región



Fuente: autores / HLV.

Se le realizó limpieza quirúrgica del área necrótica; luego de curaciones del área cruenta con sulfadiazina de plata, se decidió levantar un colgajo inguinal. Foto 2.

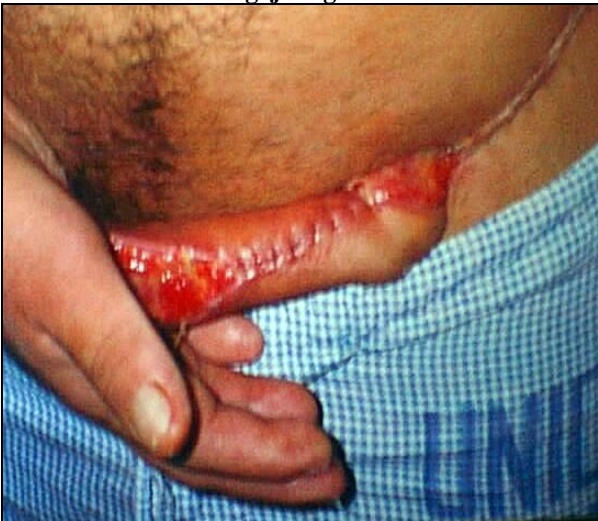Foto 2
Desbridamiento de piel necrótica



Fuente: autores / HLV.

La técnica fue la siguiente: incisión de la elipse de la porción lateral hacia la porción medial del colgajo, incluyendo la fascia, hasta el borde lateral del músculo sartorio. Foto 3.

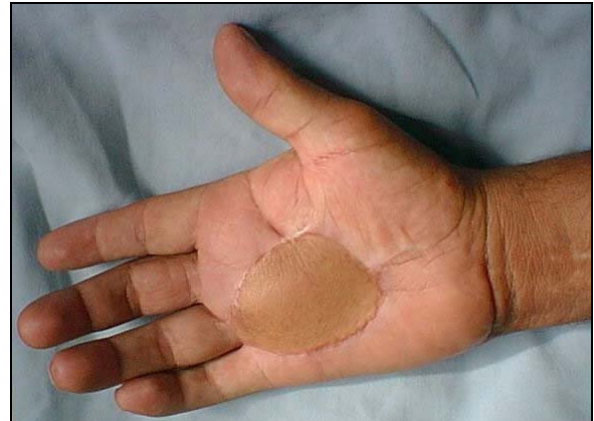Foto 3
Colgajo inguinal



Fuente: autores / HLV.

Se suturó el colgajo a los bordes del defecto y se tubulizó el pedículo. Al cabo de 3 semanas se procedió a liberar el colgajo, previo pinzamiento por 5 minutos con clamp intestinal, para verificar la vascularización del mismo. Foto 4.

Foto 4
Resultado



Fuente: autores / HLV.

Discusión

El colgajo inguinal aporta una cubierta cutánea adecuada que permite cubrir defectos extensos de la mano con un mejor resultado funcional¹⁴.

El colgajo inguinal supone una técnica en dos tiempos, requiriendo un período prolongado de incómoda inmovilización para el paciente. El vendaje desempeña un papel importante durante el período postoperatorio siendo necesario el bloqueo de la mano sobre el abdomen y luego el brazo contra el tórax para evitar la fase crítica de agitación al despertar el paciente.

A pesar de estos inconvenientes sobresalen sus ventajas ofreciendo gran fiabilidad de la técnica cuya realización no presenta dificultades; un pedículo largo y constante que permite lograr cobertura ofreciendo una solución en cuanto a pérdidas severas¹⁰.

Es conveniente el uso del doppler como precaución al marcar el curso de la arteria; cuando se diseña un colgajo muy largo, la porción más externa puede sufrir isquemia ya que se basa en una red vascular subcutánea que podemos considerar un patrón aleatorio³.

Conclusiones

Ante una lesión grave de la mano, se debe abordar el caso con la idea de reconstrucción funcional, contrapuesto a la idea menos lógica de solo dar cobertura⁶. Durante la valoración inicial del trauma, se debe establecer los lineamientos

generales del tratamiento que debe procurar al menos, una mano básica con pinza móvil y sensible.

Los esfuerzos del tratamiento se orienta en las etapas de valoración de urgencias, prerreconstrucción, reconstrucción definitiva y rehabilitación en el menor tiempo posible. La cirugía inicial no es una cirugía de segunda clase y de sus hallazgos y procedimientos depende el resultado final.

Referencias bibliográficas

1. Phillips E MD: Cirugía Ortopédica. 8va. Ed. editorial Campbell, Mosby- St Louis, 2824-3120, 1994.
2. Dautelo G.MD: Cobertura cutánea. 5ta. Ed. editorial Merle M, Dautel, Barcelona - España, 178-196 1993.
3. McGregor IA, Jackson IT. MD: The groin flap. Rev Plast Surg, 25 (6):3-16, 2005.
4. Daniel RK: Distant transfer of and island flap by micro vascular anastomoses: a clinical technique. Rev Plast Reconstr Surg, Pennsylvania-United States Vol. 3 (13):111-210, 2001.
5. Chuang DR: Groin flap design and versatility. Rev Plast Reconstr Surg, Boston Vol. 5 (64):100-170, 1999.
6. Ballesteros MR: Pérdidas de sustancias. Rev. Un desafío en traumatología y cirugía ortopédica, Medellín-Colombia Vol. 8 (7):251-261, 1998.
7. Smith R. MD: Composite groin flap with Iliac-bone flap for primary thumb reconstruction. Rev. J Bone Joint Surg England Vol. 4 (32):130-202, 1997.
8. McGregor IA. MD: Flap reconstruction in hand and surgery: the evolution of presently use methods. Rev. J Hand Surg Florida Vol. 2 (3): 1-15, 2001.
9. Baudet J. MD: Ten free groin flaps. Rev. Plast Reconstr Surg Cambridge Vol. 7(9):577-595, 2002.
10. Masquelet AC, Alain G.MD: An atlas of flaps in limb reconstruction. London 6(4): 223-230, 1995.
11. Scheker LS. MD: Soft-tissue defect of the upper limbs. Rev. Micro vascular surgery and free tissue transfer, Boston Vol. 8 (40): 18-46, 1993.
12. Nakajima H., Fuji no T: A New Concept of Vascular Suply to the Skin and Classification of Skin Flaps According to Their Vascularización Rev. Ann Plast Surg Tokyo Vol. 16(7):210-229, 1996.
13. Wei F., Jain V., et al: Confusion among Perforator Flaps: What is a True Perforator Flap? Rev. Plast and Reconst Surg Ohio Vol 10 (21):874-876, 1997.
14. Giunta R., Geisweid A.MD: Defining Perforator Flaps: What is Really Perforated? Rev.Plast and Reconst Surg 4(6): 1460-1500, 1998.
15. Itoh Y., Arai K.MD: The Deep Inferior Epigastric Artery Free Skin Flap: Anatomic Study and Clinical Applications. Rev. Plast and Reconst Surg Kansas Vol. 6 (91):853-864, 1993.
16. Koshima I., Inagawa K., et al: Deep Inferior Epigastric Perforator Dermal Fat or Adiposal Flap for Correction of Craneofacial Contour Deformities. Rev. Plast and Reconst Surg Alabama Vol. 6 (8):10-15, 2002.
17. Akisuki t., Harii K., Yamada A.MD: Extremely Thinned Inferior Rectus Abdominis Free Flap. Rev. Plast and Recons Surg North Caroline 91(6):936-941, 1993.
18. Koshima I, et al: New Microsurgical Breast Reconstruction Using Free Perforator Adiposal Flaps. Rev.Plast and Reconst Surg, Tokyo Vol. 9 (2):61-65, 2000.
19. Koshima I., Inagawa K., et al, Para umbilical Perforator Flap without Deep Inferior Epigastric Vessels. Rev. Plast and Reconst Surg, 102(4):1052-1057, 1998.
20. Kim K., Noh B., Kim D., et al: Thin Para umbilical Perforator Based Cutaneous Island Flap for Scrotal Resurfacing. Rev. Plast and Reconst Surg, Kansas Vol 8 (12):447-451, 2001.

Dra. Evelin Moreno Barrera

Teléfonos: 593-04-2853718; 097456174

Correo electrónico: morenoevelin33@yahoo.com

Fecha de presentación: 08 de mayo de 2007

Fecha de publicación: 01 de octubre de 2007

Traducido por: Dr. Gonzalo Clavijo.