
Síndrome de Ogilvie poscesárea: a propósito de un caso y revisión bibliográfica

Ogilvie's syndrome pos c-section: case report and bibliographical review

Jimmy Mendoza Cobeña *

Karina León Ponce **

Resumen

El Síndrome de Ogilvie o pseudo-obstrucción colónica aguda, es una entidad clínica rara, caracterizada por dilatación del intestino grueso, de instalación rápida y progresiva, sin evidencia de obstrucción mecánica, que generalmente acompaña a otras condiciones clínicas o quirúrgicas. Su fisiopatología aún se desconoce. El diagnóstico se establece por el cuadro clínico y los hallazgos en la radiografía simple y contrastada del abdomen. Dentro de las formas de tratamiento se han incluido: clínico, endoscópico, bloqueo epidural, quirúrgico y terapia farmacológica.

Se reporta el caso de una paciente de 34 años edad, transferida de un hospital cantonal al hospital Gineco-obstétrico "Enrique C. Sotomayor", quien 5 días posteriores a intervención cesárea presentó distensión abdominal progresiva, fascie séptica, inestabilidad hemodinámica. A la Rx simple se observa asas intestinales distendidas acompañadas de gran nivel hidroaéreo bilateral; en la laparotomía exploradora se encuentra gran neumoperitoneo no cuantificable, además de una perforación a nivel de la cara anterior del ciego, de 1.5cms de diámetro; se practica colectomía derecha con ileotransverso anastomosis, término lateral en dos planos. La paciente evoluciona sin novedad.

Palabras clave: Síndrome de Ogilvie. Pseudo-obstrucción colónica. Íleo colónico. Dilatación aguda del colon.

Summary

The Ogilvie's Syndrome, or acute colonic pseudo-obstruction, is a strange clinical entity characterized by dilation of the colon, of quick and progressive installation, without evidence of mechanical obstruction, which generally accompanies other clinical or surgical conditions. It's physiopathology is still unknown. Diagnosis is made clinically and by the discoveries in the simple and contrasted x-ray of the abdomen. In regards to the treatment options, it has been included: clinical, endoscopic, epidural blockage and surgical therapy.

The case of a 34 year-old patient is reported, who was transferred from a cantonal hospital to the "Enrique Sotomayor" maternal hospital, who 5 days after C-section presented progressive abdominal distension, fever, pale-septic aspect, hemodynamic instability. In the simple X-ray intestinal distension is observed accompanied by great bilateral hydro-air levels; in the exploratory laparotomy, main and unmeasurable pneumoperitoneo was found, besides a perforation of the anterior view of the colon, 1.5cms diameter, right colectomy was performed, along with ileal-transverse anastomosis, end-lateral in two planes. The patient evolves without novelty.

Key words: Ogilvie's Syndrome. Colonic pseudo-obstruction. Colonic ileum. Acute dilation of the colon.

Introducción

El síndrome de Ogilvie (ACPO), es una dilatación aguda a priori y luego progresiva de todo el colon en ausencia de una obstrucción mecánica colónica distal, en la que si no se descomprime

oportunamente existen riesgos como perforación, peritonitis y muerte del paciente.

También ha sido denominado como pseudo-obstrucción aguda del colon, íleo adinámico, íleo colónico^{2,4,7,10,13}.

230 * Cirujano de Urgencias, hospital gineco-obstétrico "Enrique C. Sotomayor". Cirujano General, Unidad de Cuidados Intensivos, hospital Luis Vernaza, Guayaquil - Ecuador

** Doctora en Medicina y Cirugía. Oficial médico - sanitario M/V Galápagos Explorer II, Galápagos - Ecuador

Fue descrita por primera vez por Sir Heneage Ogilvie en el año 1948 en el *British Medical Journal*, describiendo a 2 pacientes con cáncer metastásico y retroperitoneal, extendidos al plexo celiaco, que presentaron distensión colónica aislada sin ningún punto de obstrucción².

Él postulaba que el íleo colónico era secundario al desbalance entre la inervación parasimpática y simpática que esto ocasionaba^{3,7,9}.

En 1958, Dudley et al, usaron el término pseudo-obstrucción para describir la apariencia clínica de una obstrucción mecánica, sin la evidencia de enfermedad orgánica durante la laparotomía².

La tasa de mortalidad varía entre un 15 a 45%.

Con respecto a la frecuencia no existen datos fiables, pero lo que sí se conoce es que el sexo masculino tiene un ligero predominio posiblemente en una proporción de 1,5:1².

Caso clínico

Paciente de sexo femenino, de 34 años de edad, con antecedentes de intervención cesárea hace 5 días, transferida de hospital cantonal.

En el ingreso hospitalario refirió que presentó aumento del perímetro abdominal progresivo a las 48 horas postquirúrgico, acompañado de náuseas, estreñimiento y fiebre.

Al examen físico se evidenció fascie pálida, séptica, taquicárdica, taquipneica, oligoanúrica con severa distensión, dolor abdominal y timpanismo generalizado a nivel superior y matidez inferior.

Al tacto rectal se evidenció heces en la ampolla rectal sin otra novedad.

El hemograma presentó leucocitosis de 24.000 (90,2% segmentados), en la bioquímica destacó un potasio de 2.8.

En la radiografía abdominal en decúbito y bipedestación, presentó asas intestinales distendidas acompañadas de gran nivel hidroaéreo bilateral; se administró fluidos, antibioterapia empírica y se la preparó para intervención quirúrgica (figuras 1 y 2).

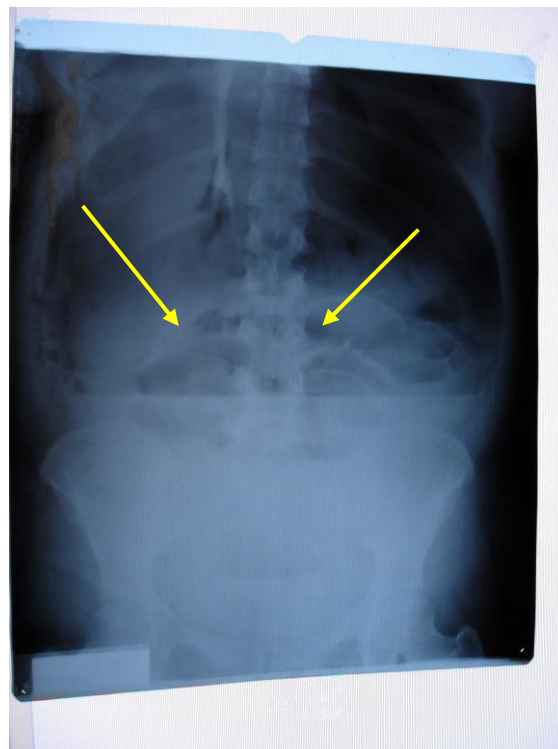


Fig. 1: Apréciase gran nivel hidroaéreo bilateral en Rx simple en decúbito supino. Fuente: Departamento de Estadística, hospital Gineco-obstétrico "Enrique C. Sotomayor", Guayaquil

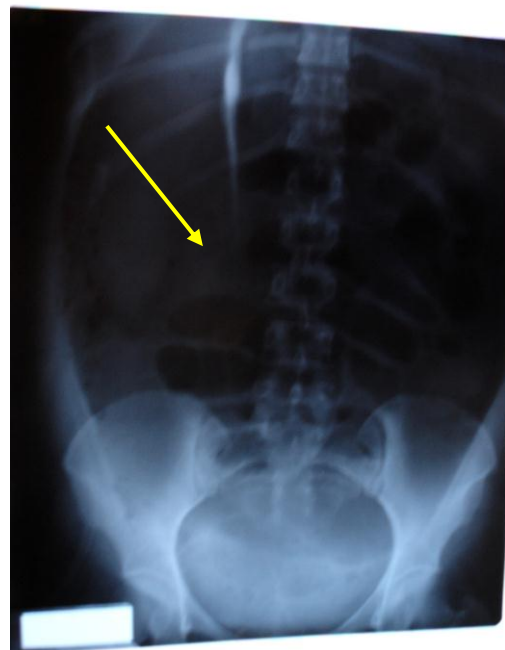

Fig. 2 Apréciase gran dilatación colónica en Rx simple en decúbito dorsal. Fuente: Departamento de Estadística, hospital Gineco-obstétrico "Enrique C. Sotomayor", Guayaquil

Se realizó laparotomía exploradora, encontrando gran pneumoperitóneo no cuantificable, pues, a la apertura de la pared se produce la salida de gas en

gran cantidad, y a la exploración se encuentra una perforación a nivel de la cara anterior del ciego de 1,5cms de diámetro, por lo que se practica colectomía derecha con ileotransverso, anastomosis término lateral en dos planos. Útero y anexos normales; se realizó lavado en cavidad y se dejó drenajes. Se instauró nutrición parenteral total y antibioticoterapia, con ceftriaxona y clindamicina IV; luego se realizó control radiográfico. La evolución fue satisfactoria, con reinicio progresivo del tránsito intestinal y sin complicaciones.

Discusión

El Síndrome de Ogilvie o pseudoobstrucción colónica es un desorden o entidad clínica que acompaña a otras condiciones médicas y quirúrgicas (tabla 1)¹⁴, cuyo índice mayor se lo observa en personas mayores y en los jóvenes que cursan con un desorden del cordón espinal. Inclusive casos postoperatorios, cesáreas y mujeres jóvenes en el período puerperal^{1, 2, 4, 10}.

Tabla 1
Causas Asociadas a Síndrome Ogilvie

Sistémicas	Metabólicas	Cardiovascular	Insuficiencia Cardiaca
	Desbalance de electrolitos		Infarto al Miocardio
	Alcoholismo , drogas		Embolismo Pulmonar
	Infección , sepsis	Retroperitoneal	
	Embarazo y Parto		Hemorragias
	Edad Avanzada		Pielonefritis
	Cáncer	Post-operatorias	
	Uremia		Intervención cesárea
	Hipotiroidismo		Cirugía del cordón Espinal
			Cirugía Ortopédica
	Neurológicas		
	Parkinsonismo, demencia	Infección Abdominal	
	Enf. del cordón espinal		
	Tumores cerebrales		Pancreatitis
Traumáticas			Colecistitis
	Intra- o extra-abdominal		Quemaduras

Fuente: Tsoutsos D, Tsakou E.g., et al: Acute Colonic Pseudo-Obstruction (Ogilvie's Syndrome) - A Rare Complication of severe thermal Injury. Annals of Burns and Fire Disasters Vol. 12 (6), 1999

La **etiología** aun es desconocida, aunque la hipótesis que se adaptaría mas a la **fisiopatología** es la descrita por Ogilvie en la que se altera la regulación de la función colónica autónoma llevando a una supresión del sistema parasimpático, sea por acción excesiva del mismo, predominio del estímulo simpático o interacción de ambos, lo que produciría atonía colónica-*pseudoobstrucción*^{1,2,3,6}.

El sitio que más se afecta es el *ciego*, por consiguiente comience a aumentar su diámetro en la parte proximal hasta el ángulo hepático y en ciertas ocasiones también el colon transverso, hasta el ángulo esplénico^{2,16}. Lo que ocurre es sintetizado en la "*ley de Laplace*" que indica que la presión intraluminal que necesita estirar la pared de un tubo sin sustancia, es inversamente proporcional a su diámetro. El diámetro más grande en el colon es el ciego, es decir, éste requiere la cantidad más pequeña de presión para aumentar su tamaño y tensión de la pared, llevando a una partición longitudinal de la serosa y las tenias posteriormente, afectando a las capas musculares, produciendo isquemia que concluiría en una necrosis y finalmente en la perforación del colon².

Con respecto a la **clínica**, los síntomas son de comienzo agudo cuyo orden de presentación es: dilatación abdominal 100%, dolor abdominal 83%, náusea 63%, vómito 57%, estreñimiento 51%, diarrea 41%, pirexia 37%; datos basados al análisis de 400 casos^{3,14}.

Al examen físico, la exploración inicial no reporta novedades; presentándose signología a los 5 días aproximadamente como distensión abdominal (90-100%), timpanismo abdominal (64%), ruidos intestinales: normal o hiperactivos (40%) hipoactivos o ausentes (60%)^{3,10,14}.

Para un adecuado **diagnóstico**, se debe realizar una buena historia clínica, investigando los antecedentes previos quirúrgicos, traumáticos o la administración de fármacos; pues, se debe recordar que éste se ejecuta por exclusión; por lo tanto se debe investigar de forma diligente la obstrucción mecánica que podría requerir intervención a posteriori^{6,16}. El diagnóstico diferencial incluye impactación fecal, cáncer colorrectal, vólvulo cecal o sigmoideo, íleo paralítico, abdomen agudo y megacolon tóxico³.

No hay ninguna prueba específica de **laboratorio** como tal, que sea útil para diagnosticar el síndrome de Ogilvie; aunque una leucocitosis a predominio de segmentados, nos debe levantar sospechas de una posible perforación; con respecto a los electrolitos, pueden observarse desordenes de potasio, sodio, calcio y magnesio; lo que se ajustó el caso de la paciente descrita⁷.

La **radiografía simple** es la herramienta de diagnóstico más útil para este desorden, obteniendo películas subsecuentes para seguir el curso clínico y la instauración o no del tratamiento. La imagen característica que se busca es una dilatación importante con presencia de aire del ciego e inclusive el colon transverso. El diámetro absoluto de la dilatación no es tan importante como la proporción y duración de la dilatación⁶. Aunque otros autores describen que basta con que exista un diámetro cecal de ≥ 10 cms para considerar una descompresión con carácter urgente del colon y evitar una perforación^{2,11,12} (figura 3-4).

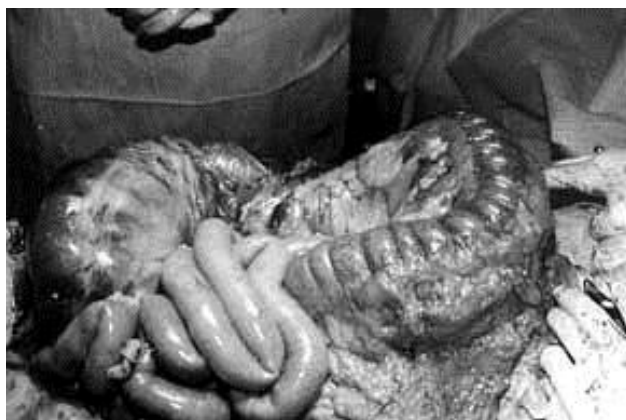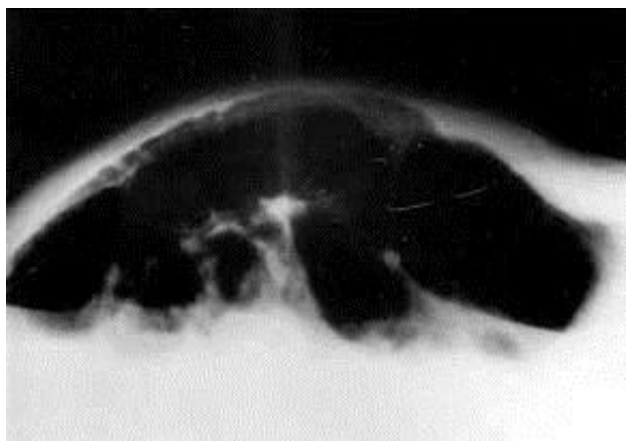


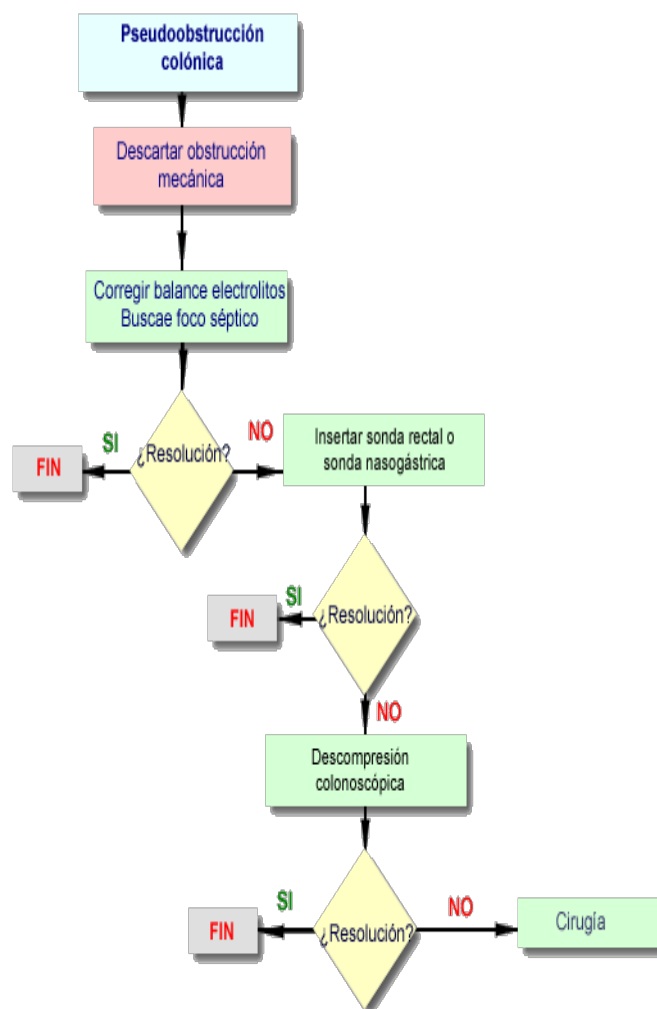
Fig. 3 y 4: Apréciase gran distensión colónica en Rx lateral de cúbito dorsal y en laparotomía exploratoria, Síndrome de Ogilvie. Cortesía: Tsoutsos D, Lykoudis et al; J. Department of Plastic Reconstructive Surgery and Burns Centre, General State Hospital of Athens, Greece.

El **colon por enema**, dada la naturaleza de pseudoobstrucción, no debe introducirse aire en el colon porque incrementaría los signos de irritación colónica.

Con respecto al **tratamiento**, que está orientado a evitar la perforación del ciego, se incluyen cuatro pasos:

1. Medidas generales que tienden a disminuir la distensión del colon (*conservador*).
2. Fármacos que mejoran la motilidad del colon (*neostigmina, uromicina etc*).
3. Descompresión colónica endoscópica y/o
4. Cirugía^{6,9} (ver algoritmo).

Tabla 2
Algoritmo de Tratamiento de la Pseudo-Obstrucción Colónica



Fuente: Cross JM, Marvin RG: Acute Colonic Pseudo-Obstruction in a Patient with a Significant Closed Head Injury. The Internet Journal of Emergency and Intensive Care Medicine; Vol. 4 (1), 2001

Dentro del tratamiento **conservador**, se incluye un ayuno estricto, inserción de una sonda de aspiración nasogástrica, administración intravenosa de fluidos, corrección temprana de los desequilibrios electrolíticos y enfermedades concomitantes, interrupción de analgésicos narcóticos o anticolinérgicos además de la inserción de un tubo de descompresión colónica^{2,3,6,14}. Se cree que produciría la resolución de los síntomas en tres días⁸.

De los **fármacos** utilizados tenemos a la uromicina, metoclopramida, cisaprida y la neostigmina; ésta última con resultados efectivos⁶. Este fármaco inhibidor de acetilcolinesterasa, en una dosis de 2mg IV en un periodo de 1-5 minutos, en bolo o como una infusión IV de 0.4mg/h durante 24 horas, produce una descompresión colónica rápida en 6 minutos, con rango de 5-30min., en la mayoría de los pacientes como lo observaron Ponec y Vavilala en estudios de 21 y 36 pacientes respectivamente^{8,15}.

La **colonoscopia** facilitada por la colocación de un tubo de descompresión; si se la ejecuta en el momento más temprano, puede ser diagnóstica y de valor terapéutico cuando proporciona una exclusión de la obstrucción en aproximadamente el 70-85% de pacientes^{2,3,7}.

El riesgo principal de esta técnica es la perforación^{2,6,13}, siendo posiblemente más alto en pacientes con isquemia colónica significativa, por lo que debe graduarse la insuflación de aire a un mínimo durante un proceso de dilatación extensa. Otra desventaja que tiene es la recidiva del cuadro que se ha evidenciado en el 15 a 40% de los pacientes^{7,8}.

Frente a una recidiva de la pseudo-obstrucción, la instalación de una sonda permanente, a nivel cecal, permite una descompresión sostenida del colon¹⁰. Aun así la técnica presenta un 8% de morbilidad y 1% de mortalidad respectivamente.

Si falla el tratamiento conservador o no se puede descomprimir el colon por vía endoscópica, se debe realizar una **descompresión quirúrgica** (figura 4): cecostomía, colostomía, en forma precoz y oportuna, ya sea con anestesia general o local, pero cuando ya existe perforación y/o signos de peritonitis, se debe practicar una resección (*Hemicolectomía derecha o colectomía subtotal*)

con continuidad del tránsito intestinal; técnica que fue ejecutada en nuestra paciente. La técnica quirúrgica depende de las condiciones generales del paciente y de la experiencia del equipo quirúrgico^{6,10}.

Las indicaciones para la **intervención quirúrgica** inmediata son: señales de necrosis de la pared del intestino o peritonitis, diámetro cecal de ≥ 10 cms en radiografías derechas; fracaso de tratamiento conservador, inestabilidad hemodinámica que certifica la necesidad de una exploración quirúrgica inmediata e imposibilidad de excluir obstrucción mecánica del colon.

Pronóstico

La edad del paciente, enfermedades co-mórbidas, el tiempo de evolución de la dilatación colónica, el diámetro cecal y la presencia de necrosis o perforación, son los factores que determinan el pronóstico; que es alta cuando fracasa el tratamiento médico. La mortalidad intrahospitalaria global es del 30%^{5,9}.

En **conclusión**, el síndrome de Ogilvie es una complicación rara pero seria que se da en pacientes de diferentes entidades clínico-quirúrgicas; por lo tanto, no debe pasar desapercibida sobre todo en pacientes cuyo abdomen se dilata postoperatoriamente y recordemos que el resultado depende principalmente del descubrimiento temprano y tratamiento oportuno que se le brinde.

Referencias bibliográficas

1. Coulie B, Camilleri M: Intestinal pseudo-obstruction (Ogilvie's Syndrome). Annual Review of Medicine Mayo Clinic 50 (2): 37-55, 1999
2. Carpenter S, Holmstrom B: Ogilvie Syndrome Last Updated: Instant Access to the mind oh medicine, 23 (8), 2002. www://emedicine/med/gastroenterology/ogilvie'sSyndrome/html.
3. Cross JM, Marvin RG: Acute Colonic Pseudo-Obstruction in a Patient with a Significant Closed Head Injury. The Internet Journal of Emergency and Intensive Care Medicine 4 (1), 2001
4. Hakan Caner, Bavbek Murad, Albayrak Ahmet, et al: Ogilvie's Syndrome as a Rare Complication of

- Lumbar Disc Surgery. Can J Neurol Sci 27: 77-78, 2000
5. Matas A, García Muñoz-Nájar BJ, Menchén Trujillo, et al: Síndrome de Ogilvie secundario a cesárea. Doyma, Rev Cir Esp 69 (6): 625-627, 2001
 6. Mehta Rajiv, Deepak Suvarna, Sadasivan S, Rajesh G, et al: Acute Colonic pseudo-obstruction (Ogilvie's syndrome) in critical care unit. Indian Journal of Critical Care Medicine 8 (1): 43-45, 2004
 7. Mitchell M.S.MRCP, Byrne M BHD: Ogilvie's Síndrome. Rev Emerg Med, Belfast, Northern Ireland; 36 (4): 27-30, 2004
 8. Ponc R, Kimmey M, et al: Neostigmine for the Treatment of Acute Colonic Pseudo-Obstruction. N Eng J Med 341, 6 (3): 137-141, 1999
 9. Quintero SI, Chachafeiro VM, Valdovinos M: Síndrome de Ogilvie o Pseudo-obstrucción Colónica Aguda. Conceptos Actuales en diagnóstico y tratamiento. Rev Chil Gastroenterol 62 (2): 119- 127, 1998
 10. Raddatz OA, Rhamer EA: Cirugía Endoscópica del Tubo Digestivo Bajo: Boletín Esc Medicina, P.U.C. Chile 23: 95-99, 1998
 11. Sanders M, Mitchell MB, Michael F, Byrne MD: Ogilvie's Syndrome. Emerg Med, Vancouver, British Columbia 36 (4): 27-30, 2004
 12. Tenofsky PL, Beamer L, Smith RS: Ogilvie's syndrome as a postoperative complication. Arch Surg 135 (6): 682-7, 2000
 13. Ter-Borch Schjoldager B, Kolind Ch J: Ogilvie's Syndrom. Rev Oversigtsartikler, Hospital Ugeskr Læger, DK-2650 Hvidovre 163: 28 (5): 3059-63, 2001
 14. Tsoutsos D, Tsakou EG, Lykoudis E, Stamatopoulos et al: Acute Colonic Pseudo-Obstruction (Ogilvie's Syndrome) - A Rare Complication of severe thermal Injury. Report On Two Cases. Annals of Burns and Fire Disasters 12 (6), 1999
 15. Vavilala MS, Lam A: Neostigmine for acute Pseudo-obstruction. N Eng J Med 341; 11 (18): 1622-1624, 1999
 16. [http://ecureme.com/ehealth/ogilviesyndrom/html,30 marzo2004.](http://ecureme.com/ehealth/ogilviesyndrom/html,30marzo2004)

Dra. Karina León Ponce

Teléfonos: 593-04-2251242; 097536412

Fecha de presentación: 22 de Febrero de 2005

Fecha de publicación: 31 de julio de 2005



UNIVERSIDAD CATÓLICA
DE SANTIAGO DE GUAYAQUIL