
Esclerosis tuberosa: revisión de un caso

Tuberous sclerosis: case report

Aurora Ochoa Andrade *
Ana Tapia Valverde **
Cecilia Tomalá Ruiz ***
Sandra Elizabeth Zambrano *

Resumen

La esclerosis tuberosa (E.T.) es una enfermedad multisistémica, que consiste en un trastorno de la diferenciación y proliferación celular. Puede afectar a cerebro, piel, corazón, ojos, riñones y otros órganos, originando manifestaciones clínicas diversas.

Es la segunda en frecuencia de las facomatosis, superada únicamente por la neurofibromatosis; se calcula su prevalencia entre 10 y 14 por cada 100.000 personas.

Presentamos el caso de un niño de 4 meses con manifestaciones cerebrales, dermatológicas, cardíacas y renales enmarcadas en los criterios diagnósticos de esclerosis tuberosa.

Palabras clave: Esclerosis tuberosa. Tuberoidades cerebrales. Manchas hipomielínicas.

Summary

Tuberous sclerosis (TS) is a multisystemic illness, which consists on a dysfunction of the differentiation and cellular proliferation. It can affect the brain, the skin, the heart, the eyes, the kidney and other organs, and originate diverse clinical manifestations.

It is the second in frequency of the facomatosis, only overcome by the neurofibromatosis, it's calculated prevalence ranges between 10 to 14 for each 100.000 people.

We present the case of 4 months old boy with brain, dermatological, cardiac and renal manifestations, framed in the diagnostic approaches of tuberous sclerosis.

Key words: Tuberous sclerosis. Cerebral tuberoidades. Hipomielinicas manchas.

Introducción

La esclerosis tuberosa descrita por Bourneville en 1880, es una enfermedad heredada en forma autosómica dominante, con alta penetración y expresividad fenotípica muy variable^{8,9,17}. Algunos estudios reportan que alrededor de la mitad de los casos de familias con esclerosis tuberosa (ET), tienen afectación en el locus génico 9q 34 y otros en el 16P13¹⁴; se implican también los locus 11q⁴.

Las lesiones cutáneas de la ET consisten en manchas hipomielínicas visibles desde el nacimiento y se pueden identificar en el 90% de los casos; su forma y tamaño son variables, clásicamente descritas con forma de “hoja de fresno”; generalmente son múltiples adoptando a veces un patrón de confeti¹⁸, pueden ser muy escasas o hasta docenas; una mancha blanca en el pelo tiene el mismo significado que las máculas en

piel. Un trabajo de Orozco Cobarrubias¹⁵, demostró que la estimulación con pilocarpina no produce eritema ni sudación en las manchas de los pacientes con ET mientras en los pacientes normales si causa efecto. Los angiofibromas faciales formados de tejido vascular y conectivo se presentan generalmente antes de los 10 años. Los fibromas ungueales son lesiones carnosas originadas debajo de las uñas.

Las manifestaciones neurológicas de la ET se manifiestan por crisis epilépticas, retraso mental, trastornos de conducta y astrocitomas cerebrales. Las complicaciones de un tumor cerebral son causa de deterioro neurológico agudo en estos pacientes¹⁹.

Un estudio realizado en la Universidad de Goteborg en Suiza, demostró que alrededor del 9% de los niños autistas presentaban ET¹¹.

144 *Médico, hospital de niños “Dr. Roberto Gilbert Elizalde”, Guayaquil - Ecuador

** Médico tratante, hospital de niños “Dr. Roberto Gilbert Elizalde”, Guayaquil - Ecuador

*** Médico. Jefe de Sala C1 del hospital de niños “Dr. Roberto Gilbert Elizalde”, Guayaquil - Ecuador

Dentro de las manifestaciones oftalmológicas la más afectada es la retina²¹, con áreas acrómicas, astrocitomas y hamartomas retinianos.

La afectación renal de la ET se caracteriza por quistes, angioliomas y carcinoma renal²³; al menos la mitad de los angiomioliomas se deben a esta enfermedad¹⁰. Las alteraciones cardíacas, más de dos tercios de pacientes, manifiestan rabiomas²², que pueden diagnosticarse desde la etapa prenatal¹². A nivel pulmonar la ET se manifiesta con linfoangioleiomiomatosis presentando síntomas respiratorios en la etapa adulta alrededor de los 33 años en promedio, siendo 5 veces más frecuente en mujeres⁵. En la mayoría el pronóstico es malo^{3,5}. Los pacientes con ET pueden presentar otras manifestaciones como pólipos hamartomatosos rectales, lesiones en ovarios, hamartomas tiroideos¹, etc.

Describimos el caso de un paciente con ET que presentó espasmos infantiles, manchas hipomielínicas, fibromas ungueales, tuberosidades cerebrales, quistes renales y rabioma miocárdico. Hijo de madre diagnosticada como epiléptica tres años antes.

Historia clínica

Edad: 4 meses Sexo: Masculino
Peso: 7,1Kg Procedencia: Manta

Motivo de ingreso

- Irritabilidad
- Diarrea
- Movimientos Anormales

Evolución de la enfermedad

Madre refiere que cuadro clínico se inicia 3 semanas antes del ingreso con contracciones musculares en brazos y manos, con movimientos tipo flexión hacia el abdomen con mirada fija, 3 minutos de duración acompañado de irritabilidad, por lo que acude a médico particular, quien prescribe gastrovet 4 gotas c/6h por 1 semana.

Luego fue ingresado en hospital de Manta por 3 días, y 24 horas después de ser dado de alta reingresa por la misma sintomatología más vómito por una ocasión y deposiciones semilíquidas amarillas en número de 3 diarias, por una ocasión con moco y estrias sanguinolentas; permanece

ingresado una semana con valpaquine 2,5ml c/d, gaservol 4 gotas c/6h, pankreoflat 5cc c/12h.

Un día antes del ingreso a este Hospital presenta vómitos por 1 ocasión y crisis de cianosis de 30 segundos con irritabilidad, así como movimientos anormales anteriormente descritos.

Antecedentes prenatales

G:1, P:1, C:0, A:0

Madre de 22 años con embarazo controlado en Manta con datos de I.V.U. en cuarto mes de gestación y sangrado vaginal al noveno mes por una ocasión.

Antecedentes neonatales

Obtenido por vía vaginal sin complicaciones, no datos de asfixia perinatal.

Antecedentes personales

VACUNACION: BCG

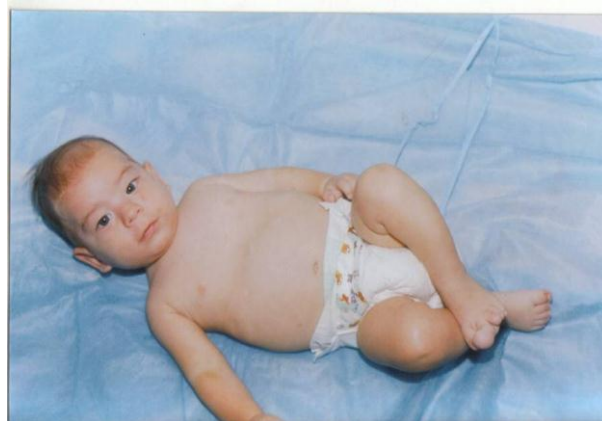Antecedentes patológicos familiares

- Madre: epiléptica desde los 20 años.
- Padre: aparentemente sano.

Examen físico general

Lactante mayor con glasgow 15, llama la atención lesiones hipopigmentadas en tórax y miembros inferiores, hipertrofia del segundo dedo del pie izquierdo (figura 1).

Figura 1



Examen regional

- Cabeza: normal, fontanela normotensa.
- Ojos: pupilas isocóricas
- Nariz: permeable
- Boca: mucosas húmedas
- Orejas: bien implantadas

- Cuello: no adenopatías
- Tórax: simétrico, campos pulmonares ventilados, fr: 40x', presencia de 3 lesiones hipocrómicas en tórax, una en región escapular derecha, ruidos cardiacos rítmicos, no soplos. Pulsos periféricos palpables, buena perfusión.
- Abdomen: blando, ligeramente doloroso, a la palpación profunda se palpa una tumoración de bordes irregulares en región de flanco derecho de aproximadamente 4cm x 5cm de diámetro.
- Extremidades: simétricas, lesiones hipocrómicas en pierna derecha e izquierda, hipertrofia del segundo dedo de pie izquierdo.
- Impresión diagnóstica: espasmos musculares en estudio. Diarrea aguda (figuras 2 y 3).

Figura 2

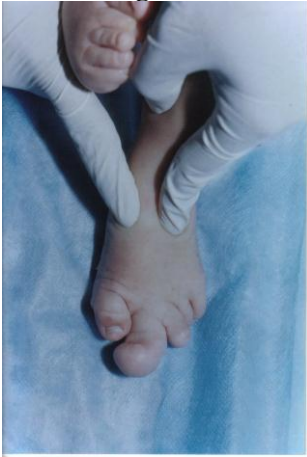
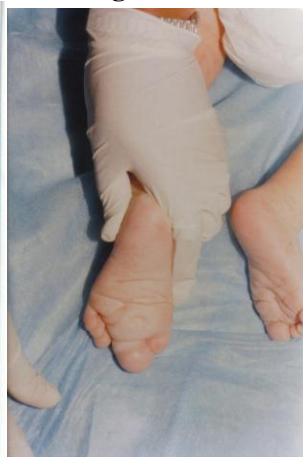
Figura 3



Exámenes

Sangre

- Leucocitos: 4900 x mm³
- Segmentados: 82%
- Linfocitos: 10%
- Eosinófilos: 8%
- Plaquetas: 210.000 x mm³
- Hematócrito: 27,3 %
- Hemoglobina: 9,3 g
- Sodio: 140 mEq/L
- Potasio: 4,8 mEq/L
- Cloro: 104 mEq/L
- tp: 17,2"
- tpt: 49,9"
- Urea: 20mg/dL
- Creatinina: 0,4mg/dL
- Glucosa: 77mg/dL

Orina

- Color: amarillo
- Aspecto: claro
- Ph: 6
- Células: escasas
- Bacterias Escasas (figuras 4 y 5).

Figura 4

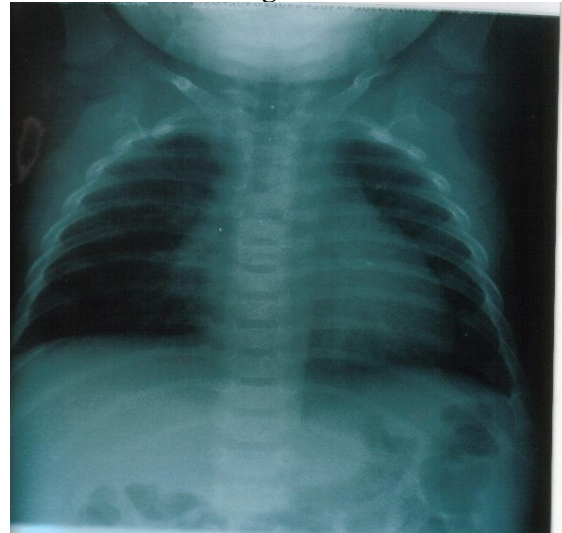


Fig. 4: Radiografía de tórax: Infiltrado paracardiaco bilateral.

Figura 5

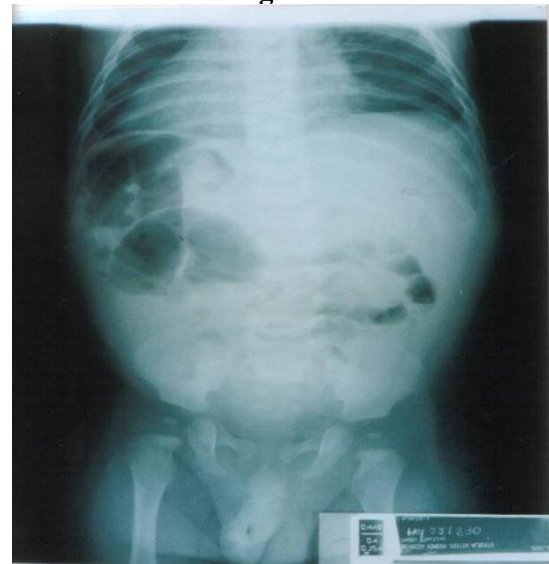

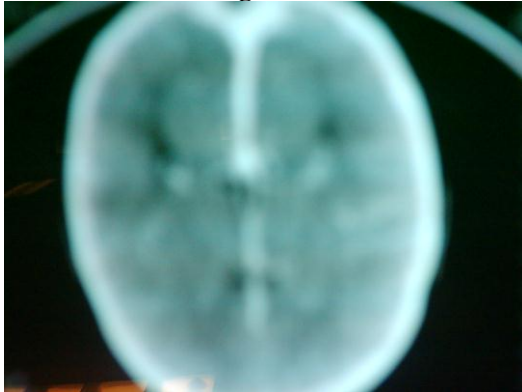Fig. 5: Rx. simple de abdomen: dilatación de asas intestinales y edema interasas.

Evolución

Después de 24 horas de su ingreso a procedimiento, pasa a sala donde presenta movimientos tónico-clónicos de extremidades superiores, por lo que se impregna con fenobarbital.

Es valorado por neurólogo, quien añade vigabatrin 500mg día para controlar las convulsiones y solicita TAC cerebral donde se observan múltiples nódulos subependimarios, más imagen hipodensa en asta anterior derecha que podría corresponder a un tuberosidad vs astrocitoma gigante o celular, por lo que se solicita resonancia magnética durante su estadía (figura 6).

Figura 6



La valoración oftalmológica fue normal (figura 7, 8 y 9).

Figura 7

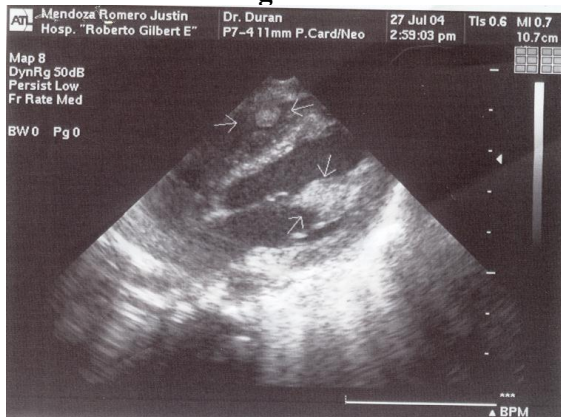

Figura 8

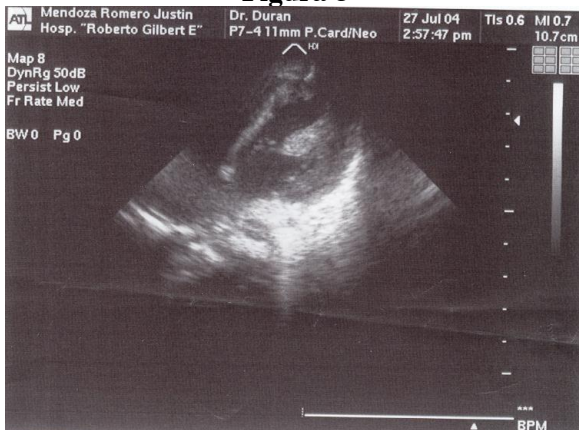
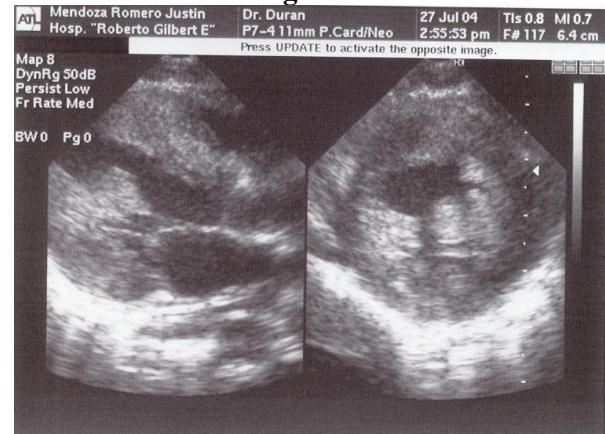
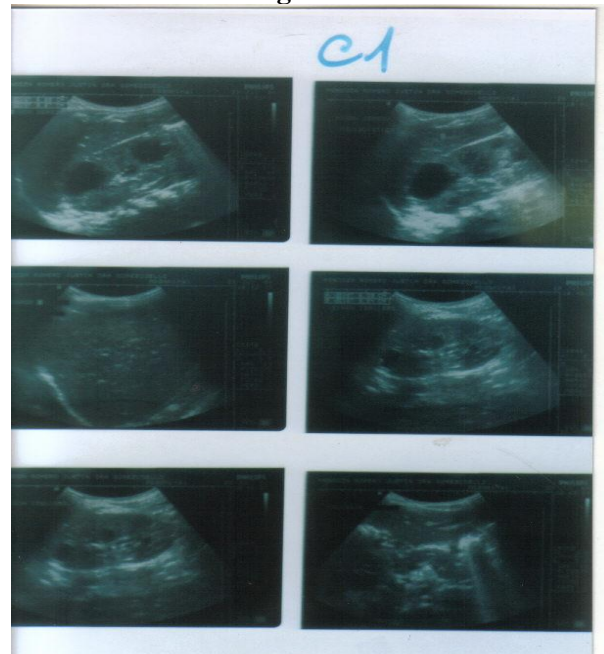Figura 9



Ecocardiograma: reveló hipertrofia ventricular izquierda concéntrica, masas tumorales brillantes en músculo papilar y en orejuela de ventrículo derecho de más o menos 2cm de diámetro, sin anomalías septales; la función ventricular fue normal.

Ecografía renal: reporta riñones multiquisticos bilaterales; nefrólogo solicita TAC abdominal con contraste para evaluar función renal, la cual fue buena (figura 10).

Figura 10



Discusión

La ET puede diagnosticarse en distintas etapas de la vida; en este paciente en especial la presencia de espasmos de flexión con presencia de manchas

hipocrómicas en tronco, además de fibromas ungueales y el antecedente de madre con epilepsia de poco tiempo de evolución, sugirió fuertemente el diagnóstico.

Hace algunos años la triada clínica de Vogt caracterizada por retraso mental, epilepsia y angiofibromas definía la enfermedad; sin embargo se calcula que sólo un tercio de los casos de ET la presentan y que en el 6%, no existía ninguna de estas manifestaciones¹⁶.

Los fibromas ungueales son lesiones carnosas que se originan alrededor o debajo de las uñas, más frecuentes en los dedos de los pies. Estas lesiones pueden observarse en sólo 15 al 20% de los casos; la lesión aislada puede producirse por trauma continuado sobre la región, pero múltiples fibromas ungueales son patognomónicos de la enfermedad²¹.

Las crisis epilépticas están presentes en el 80 al 90% de los pacientes; en niños mayores y adultos se desarrollan habitualmente crisis parciales simples y/o complejas, y con menos frecuencia crisis tónico-clónicas generalizadas, atónicas, tónicas, mioclónicas o ausencias atípicas. Es común la combinación de 2 o más tipos de crisis.

El retraso mental se presenta aproximadamente en el 60% de los casos. Se ha visto que la evolución es favorable, tanto de las funciones neuropsíquicas como de las crisis epilépticas y están relacionadas con un menor número de tuberosidades, que en los individuos con mayor grado de retraso mental y con crisis difíciles de controlar^{13,20}. En el caso que reportamos no había manifestaciones de retraso aparente en el desarrollo psicomotor del niño y las manifestaciones neurológicas se manifestaron como espasmos de flexión y convulsiones tonicoclónicas, que luego de ser tratadas con vigabatrín, a dosis de 500mgs por día, fueron totalmente controladas.

Del 6 al 14% de los pacientes con ET desarrollaron astrocitomas de células gigantes¹⁸. El aumento de la presión intracraneal, la aparición de nuevos signos neurológicos deficitarios focales, cambios en el comportamiento o la pérdida del control de las crisis epilépticas, deben alertar sobre un posible crecimiento tumoral.

Las anomalías de la retina son las manifestaciones más frecuentes desde el punto de vista oftalmológico, reportándose hasta en un 80% de los casos¹⁸; entre las más frecuentes se encuentran astrocitomas retinianos, hamartomas retinianos y áreas acrómicas de la retina; se considera que dos o más astrocitomas retinianos son específicos de ET¹⁸. También puede haber defectos de pigmentación del iris. En el caso que presentamos no se encontró alteración oftalmológica.

Las manifestaciones renales de ET son en orden de frecuencia, según un estudio realizado en Suiza y Alemania: quistes renales, angiomiolipomas, combinación de ambos y carcinoma renal²³. Sin embargo, otros estudios reportan que al menos la mitad de los angiomiolipomas se deben a ET²; por lo que se sugiere que en todos los casos en que se detecte tumor renal, debe descartarse ET. En el paciente que presentamos sí había riñones multiquísticos bilaterales diagnosticados por ecografía; fue valorado por nefrología quién solicitó el estudio de TAC con contraste para valorar la función renal, la cual fue buena.

Fue realizado también un ecocardiograma que reveló hipertrofia ventricular izquierda concéntrica y masas tumorales brillantes en músculo papilar y orejuela del ventrículo derecho de más o menos dos centímetros de diámetro que no interferían con la función cardíaca hasta ese momento.

En la literatura se reporta que dentro de las manifestaciones cardíacas más de dos tercios de pacientes con ET presentaron rabdomioma cardíaco²², tumor de fibras musculares cardíacas que puede llegar a producir insuficiencia por obstrucción o desplazamiento del miocardio normal⁶.

La Nacional Tuberous Sclerosis de los Estados Unidos de Norteamérica basándose en las manifestaciones clínico-patológicas de la enfermedad creó 3 criterios diagnósticos:

- **RASGOS PRIMARIOS** que son considerados patognomónicos de la enfermedad.
- **RASGOS SECUNDARIOS** susceptibles de establecer un diagnóstico definitivo.
- **RASGOS TERCARIOS** o de presunción.

ET definida: Un rasgo primario o un rasgo secundario más dos rasgos terciarios.

ET probable: Un rasgo secundario más un terciario o tres rasgos terciarios.

ET sospechosa: Un rasgo secundario o dos rasgos terciarios.

Referencias bibliográficas

1. Bereket A, Wilson TA: Thyroid dysgenesis and the dysplasia hypothesis in tuberous Sclerosis. *Am J Med Genet* 47 (3): 417-19, 1993
2. Bernstein J, Robbins TO: Renal involvement in tuberous sclerosis. *Ann NY Acad Sci* 615: 36, 1991
3. Bwer AJ, Kierfland RR, Schmidt HW: Pulmonary tuberous sclerosis: report of a case. *Am J Roentgenol* 75: 748, 1956
4. Castro M, Sheperd CW, Gómez MR, Specola N: Pulmonary tuberous sclerosis. *Chest* 107 (1): 189-95, 1995
5. Dwyer JM, Hickie JB, Garran J: Pulmonary tuberous sclerosis: report of three patients and review of the literature. *QJ Med* 40: 115, 1991
6. Fenoglio JJ, Mc Allister HA, Ferrans VJ: Cardiac rhabdomyoma: A clinicopathologic and electron microscopy study. *Am J Cardiol* 38: 241, 1976
7. Fernández O, Gómez A, Sardiñaz N: Esclerosis Tuberosa. Revisión. [Http://scielo.sld.cu/pdf/ped/v71n3/ped06399.pdf](http://scielo.sld.cu/pdf/ped/v71n3/ped06399.pdf). 8/Sep/ 2004
8. Fleury S, Groot WP, Delleman JW, Connor JM, Baraitser M: Tuberous sclerosis: The incidence of sporadic cases versus familial cases. *Brain Dev* 2: 107, 1980
9. Fryer AE, Chalmes AH, Osbone JP: The value of investigation for genetic counseling in Tuberous sclerosis. *J Med Genet* 27: 217, 1990
10. Gibbs JL: The heart and tuberous sclerosis an echocardiographic and electrocardiographic study. *Br Heart J* 54: 596, 1985
11. Gillberg IC, Gillberg C, Ahisen G: Autistic behaviour and attention deficits en tuberous sclerosis: a population- based study. *Dev Med Child Neurol* 36 (1): 50-6, 1994
12. Guerrero H, Campos P, Harrison C: Images in cardiovascular medicine. Cardiac rhabdomyomas in tuberous sclerosis (Boruneville's disease). *Circulation* 90 (6): 3113-4, 1994
13. Jonson WG, Gómez MR: Tuberous sclerosis and allied disorders. *Ann NY Acad Sci* 615: 397, 1991
14. Kwiatkowski DJ, Short MP: Tuberous sclerosis. *Arch Dermatol* 130 (3): 348-54, 1994
15. Orozco-Covarrubias ML, Ridaura C, Tamayo Sánchez L: Tuberous sclerosis. Early diagnosis with autonomic nervous system responses in hypopigmented skin. *Rev Invest Clin* 46 (5): 349-54, 1994
16. Pou Serradell A: Evolución natural de las facomatosis en la edad adulta. *Rev Neurol* 24 (133): 1085-127, 1996
17. Prats Viñas JM: Facomatosis que cursan con manchas acrónicas, esclerosis tuberosa de Bomeville. Criterios diagnósticos y protocolo de seguimiento. *Rev Neurol* 24 (133): 1056-9, 1996
18. Roach ES: Neurocutaneous síndromes. *Pediatr Clin North Am* 39 (4): 591-600, 1992
19. Sathymoorthy P: Acute presentation of tuberous sclerosis: cases repor. *Singapore Med J* 34 (4): 358-60, 1993
20. Sheperd CW, Gómez MR, Lie JT, Crowson CS: Causes of death in patients with tuberous sclerosis. *Mayo Clin Proc* 66: 792-6, 1991
21. Stefan C, Cartocea B, Mercas V: Boumeville tuberous sclerosis. *Oftalmología* 38 (4): 322-5, 1994
22. Steiner MS, Goldman SM, Fishman EK: The natural history of renal angiomyolipoma. *J Urology* 150 (6): 782-6, 1993
23. Zimmerhackl LB, Rehm M, Kaufmehl K, Weiss SM, Stein JH: Renal involvement in tuberous sclerosis complex: a retrospective survey. *Pediatr Nephrol* 8 (4): 451-7, 1994

Dra. Aurora Ochoa Andrade

Teléfono: 593-04-2836577; 099268709

Fecha de presentación: 22 de noviembre de 2004

Fecha de publicación: 30 de abril de 2005