
Ascariasis complicada: presentación de un caso

Complicated ascariasis: a case report

Franklin Encalada C. *
Farid Alejandro A. *
Edith Paladines R. **
José Leiva F. ***

Resumen

Estudio de observación directa sobre ascariasis complicada, con el **objetivo** de dar a conocer las complicaciones quirúrgicas que puede producir una infestación por áscaris.

Se describe el caso de un infante masculino de 3 años de edad que ingresó al servicio de Cirugía General del Hospital del Niño "Dr. Francisco de Ycaza Bustamante", con diagnóstico de abdomen agudo vs. íleo metabólico o medicamentoso; ingresa al quirófano donde se encontró necrosis distal del intestino delgado con áscaris en su interior.

Conclusión: el *Ascaris lumbricoides* es un helminto muy infectante e invasivo y cuyas complicaciones pueden ser quirúrgicas, las que pueden producir la muerte.

Palabras claves: Ascariasis, Íleo metabólico, Íleo medicamentoso, Necrosis distal, Infectante.

Summary

Observational study on complications of Ascariasis infection with the **objective** to know the surgical complications that it can produce an infection by *ascaris*.

The case of a male infant of 3 years, who was admitted in the area of General Surgery at "Dr. Francisco de Ycaza Bustamante" Hospital, with diagnosis of acute abdomen vs. pharmacologic or metabolic ileo, the boy was taken to the surgery room where we observed distal necrosis of the small intestine with an *ascaris*.

Conclusion: the *Ascaris lumbricoides* is a very dangerous parasite that leads to complications can be surgical and can lead to death.

Key words: Ascariasis, Metabolic ileum, Pharmacological ileum, distal necrosis, infectious

Introducción

La ascariasis es la helmintiasis más común del ser humano, cuyo agente etiológico es el *Ascaris lumbricoides* (3, 4, 6). En tiempos recientes se calcula que la cuarta parte de la población mundial se encuentra infectada (3, 6, 9).

Es mucho más frecuente en los países tropicales y en países subdesarrollados (1, 2), y se observa con mayor frecuencia en pacientes en edad preescolar; a medida que avanza la edad disminuye la carga parasitaria (4, 5, 6).

Una vez fecundada la hembra deposita al medio ambiente aproximadamente 200.000 huevos al día y pueden permanecer viables durante 3 a 6 meses (3, 9). La infestación se produce al ingerir la forma infectante o larvaria, la misma que es vehiculizada

al ser humano a través del agua y alimentos contaminados con heces humanas (3, 9). En el duodeno las membranas del huevecillo se desintegran, las larvas del segundo estadio quedan libres e invaden la pared intestinal, entran en las vénulas y en los linfáticos mesentéricos, pasan por el hígado y por la vena cava, llegan a los sacos alveolares produciendo el Síndrome de Löeffler caracterizado por lesiones del parénquima pulmonar con zonas de pequeñas hemorragias y reacción inflamatoria (1, 3, 9).

Pueden también ocasionar una forma rara de neumonía, llamada neumonía eosinofílica (9, 10). De las vías respiratorias pasa al esófago y al duodeno, con una vida media de 12 meses, donde puede formar ovillos de áscaris y ocasionar obstrucción intestinal con la posterior necrosis intestinal (1, 3, 4).

* Médico Residente, Hospital del Niño Dr. Francisco de Ycaza Bustamante

** Médico Posgradista de Pediatría, Hospital del Niño Dr. Francisco de Ycaza Bustamante

*** Médico Tratante de Cirugía, Hospital del Niño Dr. Francisco de Ycaza Bustamante. Guayaquil - Ecuador

En los niños de 6 meses a 6 años la ascariasis se ha relacionado con mala absorción, con esteatorrea, e intolerancia a la lactosa (7, 9).

Las infestaciones comunes producen dolor abdominal difuso, anorexia, meteorismos, diarrea, distensión abdominal y vómitos, con pérdida de peso (2, 5, 6). Sin embargo es posible que no se presenten síntomas (7, 10).

Entre las principales complicaciones tenemos: Obstrucción del tracto biliar, perforación intestinal, obstrucción intestinal, y abscesos en todo el cuerpo (2, 8, 9).

El aumento de temperatura, así como ciertos anestésicos, drogas y alcohol pueden producir la migración del parásito en ambas direcciones (1, 2, 9, 10).

Muchas veces la ingestión del antihelmíntico (mebendazol) suele favorecer la migración del parásito (8, 12). Sin embargo, cuando la infección es masiva puede producir obstrucción intestinal, lo cual requiere tratamiento quirúrgico, en la mayoría de los casos (2, 7).

Caso clínico

Paciente masculino de 3 años de edad, con 10,5 Kg. peso, que procede de área rural, acude por presentar cuadro clínico de 7 días de evolución caracterizado por dolor abdominal difuso tipo cólico de moderada intensidad, náuseas, vómitos, en número de 4 en 24 horas, y deposiciones diarreicas de tipo acuoso, sin moco, sin sangre en número de 4 en 24 horas; niega alza térmica.

Al examen físico llama la atención sus signos de deshidratación (mucosas secas, hundimiento de globos oculares), piezas dentarias en mal estado, tórax simétrico, normal, abdomen distendido doloroso a la palpación profunda, timpánico en marco cólico, ruidos hidroaéreos ausentes, no visceromegalias; al tacto rectal no se palpa heces en ampolla rectal, extremidades simétricas.

En los exámenes de laboratorio se obtuvo hematocrito de 30%, leucocitos 26.200, segmentados 81%, linfocitos 19%, plaquetas

230.000, glucosa 54mg/dl, sodio 133mEq, potasio 2,55mEq, cloro 102mEq.

Ingresa al área de cirugía con diagnóstico de íleo metabólico/medicamentoso vs. abdomen agudo.

Se observa por 4 horas y al agudizarse su cuadro clínico se decide intervenir quirúrgicamente; durante la cual se encontró dos hallazgos relevantes:

- Necrosis de la región distal del intestino delgado que corresponde al íleon de aproximadamente 60cm de longitud (figura 1).

Figura 1

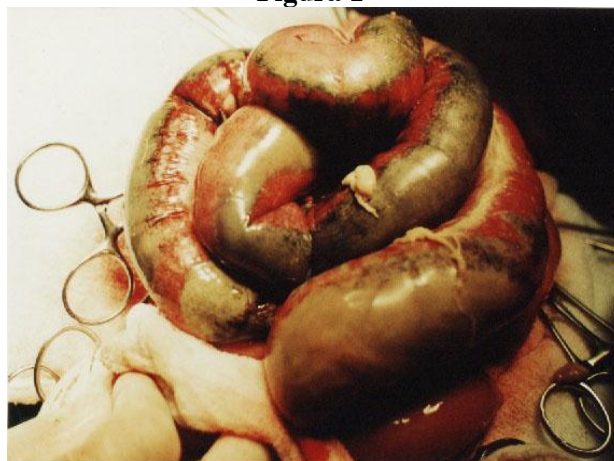

Fig.1: Sitio de oclusión intestinal por áscaris.

- Presencia de áscaris en el interior del mismo lo cual ocasionó la necrosis del segmento de intestino (Figuras 2 y 3).

Figura 2

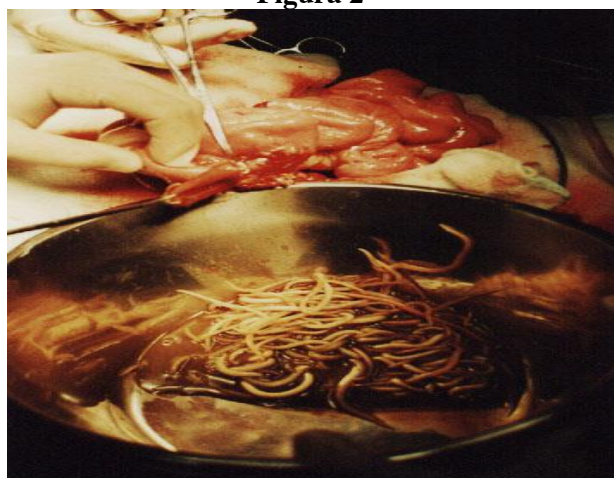

Fig.2: Paquete de áscaris contenidos en segmento distal de íleon.

Figura 3

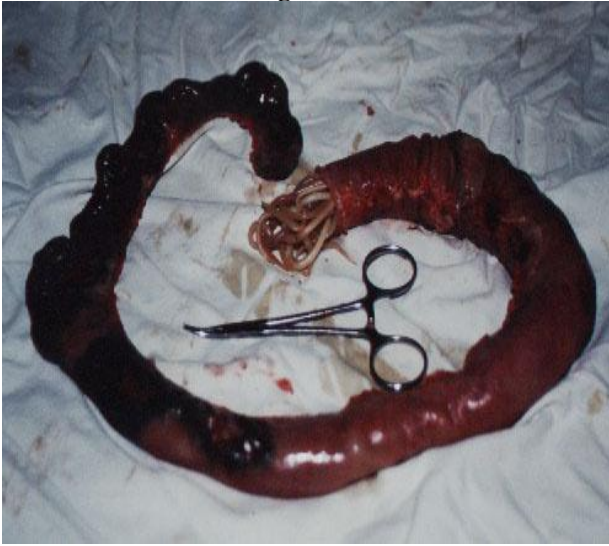


Fig.3: Sección de intestino necrótico.

Conclusiones y recomendaciones

El *Ascaris lumbricoides* es un helminto muy infectante e invasivo y cuyas complicaciones pueden ser quirúrgicas e incluso mortales.

Se presenta con mayor frecuencia en pacientes en edad pre-escolar; conforme avanza la edad, se presenta con menor frecuencia.

Al mejorar las condiciones sanitarias y de higiene en los países en vías de desarrollo se reducen los factores de riesgo en las zonas donde es común esta enfermedad y se puede recomendar un tratamiento profiláctico de rutina con medicamentos antihelmínticos (2, 9, 11).

La educación sanitaria es una de las medidas preventivas más eficaces, incluida la potabilización del agua.

Referencias bibliográficas

1. Argudín J, et al: Estadísticas nacionales sobre el parasitismo intestinal en Cuba. *Rev Cub Med Trop* 18: 23, 1996

2. Aristazabal H: Infestación masiva de la vía biliar por *Ascaris lumbricoides*. *Rev Colomb Gastroenterol*, Medellín – Colombia 6 (1): 163-173, 2003
3. Bejarano M: *Ascaris*: complicaciones hepatobiliares. Temas escogidos en gastroenterología. Tomo IX. Memorias del IX Congreso Panamericano de Gastroenterología, Popayán - Colombia 1-11, 1993
4. Botero D, Restrepo M: Parasitosis humanas. Corporación de investigaciones biológicas, Medellín – Colombia 350–360, 2001
5. Doherty G, Meco J, Olson J, Washington: *Manual de Cirugía*. 2ª ed, Ed Marban, España 216-227, 2001
6. Faust E: *Parasitología clínica*. 3ª ed, Ed Salvat, Barcelona- España 258- 265, 1996
7. Hlaing T: Ascariasis and childhood malnutrition. *Parasitology*; Blackwell Scientific Pub, Oxford 107: 125-136, 1996
8. Khuroo MS: Biliary Ascariasis. *Gastroenterol. Clin North Am*, Boston 25 (77): 553, 1999
9. Lown JH: Abdominal complications of *ascaris lumbricoides* infestation in children. *Brit J Surg* 53: 510, 1999
10. Manual Merck: *Enfermedades infecciosas y parasitarias*. 9ª ed, Ed Mosby/ Doyma Libros, España 263-264, 1994
11. McPhee M: *Diseases of the Gallbladder and bile duct*, Harrison's Principles of internal medicine. 14ª ed, McGraw Hill, New York 1358–68, 2001
12. Tierney L, Papadakis: 1 semana, *Diagnóstico Clínico y terapéutico*. 35ª ed, El Manual Moderno, México DF 1415–1417, 2000

Dra. Edith Paladines R.

Teléfono: 593-04-2236867; 098432268



UNIVERSIDAD CATÓLICA
DE SANTIAGO DE GUAYAQUIL