
Dissección aórtica, urgencia cardiológica y su relación con hiperhomocistinemia, marcador sérico. Hospital “Dr. Teodoro Maldonado Carbo”, Guayaquil 1999-2000

Aortic dissection, cardiological emergency and its Relation with hyperhomocysteinemia serum marker at the Dr. Teodoro Maldonado Carbo Hospital in Guayaquil 1999 -2000

Vicente Javier Sánchez Crespo *
Ana María Tapia Valverde **

Resumen

Diseño: Estudio cerrado realizado en el área de emergencia del hospital “Dr. Teodoro Maldonado Carbo” del Instituto Ecuatoriano de Seguridad Social, con estigmas de dolor torácico o falla cardíaca, cuyo antecedente fue la hipertensión arterial, en quienes se analizó muestras sanguíneas para detectar homocisteína en ayunas, durante las primeras 24 horas de su ingreso.

Objetivo: Evaluar prospectivamente, el riesgo de disección aórtica asociada a niveles plasmáticos elevados de homocisteína.

Universo: 120 pacientes, raza mestiza, grupo etario comprendido entre los 28 y 71 años; edad promedio 65 años, predominio masculino, sin infarto de miocardio previo; 25 pacientes desarrollaron urgencias hipertensivas, edema agudo de pulmón; 61 pacientes síndrome coronario agudo, angina de clase III de Braunwald, y 34 pacientes se complicaron con disección aórtica.

Medición del estudio: En quienes con hipertensión arterial, se relacionaban con hiperhomocistinemia y el desarrollo de disección aórtica.

Propósito: Diagnóstico precoz de disección, algoritmo, protocolo específico ante esta patología con el uso de vasodilatadores, beta bloqueadores, cofactores enzimáticos, vitamina B6, ácido fólico, acetilcisteína, hasta su estabilización hemodinámica.

Resultados: Los niveles de homocisteína fueron más elevados en los casos de disección aórtica; 56% niveles plasmáticos mayores de 15umol/l; los otros pacientes que desarrollaron edema agudo de pulmón, recibieron la terapia convencional: diuréticos, vasodilatadores, infusión de nitroglicerina, inhibidores de la ECA, y los que presentaron síndrome coronario agudo: Nitroglicerina, inhibidores de la ECA, antiagregantes, anticoagulantes; es de mencionar que 2 pacientes con diagnóstico de disección aórtica, se complicaron con infarto agudo de miocardio, transmural, de cara inferior, debido a la oclusión dinámica en el ostium coronario derecho, en disección De Bakey IA; sin embargo en este tipo de complicación, está contraindicado el tratamiento trombolítico que puede ser mortal; un 23.5% de los pacientes fallecieron y un 76.5% sobrevivieron con remisión clínica y estabilización hemodinámica.

Conclusiones: los niveles aumentados de homocisteína estarían asociados al desarrollo de disección aórtica, en pacientes hipertensos no controlados, cuya predisposición genética del defecto bioquímico, mutación del nucleótido 677 déficit de cistationa beta sintetasa, 5 Metiltetrahidrofolato reductasa se expresaría en la etapa adulta con característica heterocigótica; se debería hacer un macroestudio, y análisis enzimáticos para confirmar esta hipótesis.

Palabras claves: Disección aórtica, Hiperhomocistinemia, vasodilatadores, beta bloqueadores, cofactores enzimáticos.

Summary

Design: Study of a population that went to the emergency room of the Dr. Teodoro Maldonado Carbo Hospital of the Ecuadorian Social Security Institute, with thoracic pain or heart failure who have a clinical history of hypertension in which we determined homocystein levels in the blood, during the first 24 hrs of the patients' arrival to the emergency room.

Objective: A prospective study of the association of aortic dissection risk with the high blood levels of homocystein.

Universe: 120 patients of racially mixed race, among the ages of 28-71 years being the average of 65 year of age being predominantly male, without a clinical history of myocardial infraction, 25 patients developed hypertensive emergencies and acute pulmonary edema, 61 patients developed acute coronary syndrome, class III Angina of the Braunwald, and 34 patients got complicated with aortic dissection.

Measurement of the study: The relationship that exists in patients who have hypertension and development of hyperhomocysteinemia and aortic dissection.

Purpose:

- To be able to diagnose early an aortic dissection.
- To have a specific protocol in the use of vasodilators, beta blockers, enzymatic cofactors vitamin b6, folic Acid, acetylcystein until the patient is hemodynamically stable.

Results: The homocystein levels were higher in patients with aortic dissection, 56% plasmatic level than 15umol/ml, the other patients that developed acute pulmonary edema were treated with the conventional therapy: diuretics, vasodilators, nitroglycerin infusion, ECA inhibitors, and the patients with acute coronary syndrome were treated with Nitroglycerin, ECA inhibitors, platelet-inhibiting agents, and anticoagulants. Two patients that were diagnosed with aortic dissection later suffered transmural myocardial infarction of inferior wall, due to the dynamic obstruction of the ostium of the right coronary artery. However in this type of complication contraindicated a thrombolytic treatment because it could be mortal. A 23.5% of the patients died and 76.5% survived with clinical remission and hemodynamically stable.

Conclusions: The high levels of homocystein would be associated with the development of aortic dissection: in patients who have hypertension and are not being treated, who are genetically predisposed caused by a biochemical defect should have a enzymatic analysis done to confirm hypothesis.

Key words: Aortic dissection, Hyperhomocysteinemia, vasodilators, beta blockers, enzymatic cofactors.

* Cardiólogo, Unidad de Cuidados Coronarios Intensivos, Hospital “Dr. Teodoro Maldonado Carbo” Instituto Ecuatoriano de Seguridad Social. Cardiólogo Gerente Auditor del Hospital Naval, Guayaquil – Ecuador

** Pediatra Neonatóloga, Hospital Pediátrico “Dr. Roberto Gilbert Elizalde”, Guayaquil – Ecuador

Introducción

La disección aórtica es una situación clínica crítica, cuyo pronóstico suele depender de un diagnóstico certero y precoz, así como de una instauración temprana de su tratamiento; se caracteriza por la ruptura de la capa íntima de la aorta, que expone la capa media subyacente enferma (5); al flujo sanguíneo pulsátil, este penetra en dicha capa media, disecándola, y ocasionalmente se extiende proximalmente; fuerzas de cizallamiento pueden producir desgarro de la parte interna de la pared aórtica disecada, Flap intimal, produciendo zonas de salida o entrada adicionales a la distensión de la falsa luz; puede llegar a estenotar y distorsionar la luz aórtica verdadera (1, 8).

La localización del desgarro intimal primario más frecuente es en la aorta ascendente (11), entre 1-5cm por encima del seno de valsalva derecho en el 65% de los casos; en este estudio se presentó en el 70% tipo De Bakey I A, en la aorta descendente, proximal, debajo de la subclavia izquierda 20%; en nuestros casos 28%, y en el arco aórtico trasverso en 10%; en la aorta distal tóracoabdominal 5%.

Se han descrito dos formas etiológicas de disección aórtica, el hematoma intramural, y la úlcera aórtica aterosclerótica penetrante, siendo el hematoma intramural una hemorragia contenida en la capa media aórtica extendida hasta la adventicia, que es producida por la ruptura de la vasa vasorum; se presenta en el 13% de los casos, y puede ser sin desgarro intimal (6, 7, 10).

Hipótesis

Constituye la disección aórtica una forma heredo-familiar heterocigótica, de hiperhomocistinemia adquirida, cuyo factor detonante es la hipertensión arterial.

Material y métodos

En este estudio se incluyeron 120 pacientes que ingresaron al área de emergencia del hospital Teodoro Maldonado Carbo; durante el período 1999-2000, con estigmas de insuficiencia cardiaca, clase III New York Herat Association, con una edad promedio 65 años, a predominio masculino 2:1, cuyo factor de riesgo cardiaco fue la hipertensión arterial. En un control cardiológico un 60%, y un 40% sin control; se excluyó a los

pacientes que tenían un antecedente de infarto de miocardio previo, ictus o ataque transitorio previo, o neoplasia.

Todos los pacientes fueron evaluados en las 6 primeras horas de su ingreso por un médico residente de postgrado de cardiología, con una exhaustiva historia clínica y criterio clínico cardiológico, trasladando a todos los pacientes a la Unidad de Cuidados Intensivos Cardiológicos para su monitoreo respectivo.

Se realizaron, hemograma completo, glicemia, perfil de enzimas cardiacas cpk MB, GOT, LDH lípidograma, y determinación de homocistinina, creatinina, urea, electrolitos, gasometría, EKG, Rx tórax, TAC de tórax y abdomen, simple y contrastada, con fina atención en los segmentos de la arteria aorta, ecocardiograma transtorácico y transesofágico, arteriografía, resonancia magnética nuclear.

Resultados

Las características de los casos y su evaluación se observan en las tablas correspondientes.

Tabla 1

Disección aórtica, estudio descriptivo, universo muestral, variables

N	Raza	Sexo	Edad	Factor Riesgo	Clínica Complicación	Muerte	Viven	P
120	M	M=80 F=40	65	Hipertensión	25 EAP 61 SCA 34 DA	23.5%	76.5%	<0.01

Estigmas clínicos de disección aórtica

N	Dolor torácico	Disnea	Hemoptisis	Tensión Arterial	Rx Tórax	EKG IAM PIF	TAC
120	100%	98%	2%	100% HTA	Ensanchamiento del mediastino en un 99% y sólo 1% signo del calcio	1%	100% +

Otros procedimientos diagnóstico utilizados

Ecocardiograma transesofágico	Aortografía	Resonancia magnética nuclear
56% +	22% +	1% +

Factores predictivos de disección aórtica

Insuficiencia cardiaca clase III NYHA	Insuficiencia aórtica	Insuficiencia Renal	LDH	Hiperhomocistinemia	T
30%	70%	88.8%	87%>	56%>	80%

por cada 4mosmol/lt hay un riesgo de 1.9% de enfermedad coronaria.

Morbilidad y mortalidad de disección aórtica, en el presente estudio descriptivo

Pacientes HTA	No operados	Operados	Fallecidos	Viven
N = 34	32	2	6 fallecieron a la semana de operados 4 ruptura inminente, a las 12 horas	28

Tratamiento de la disección aórtica

Beta bloqueadores	Vasodilatadores	Inhibidores ECA	Cirugía
Propranolol 10mg/tid	Nitroglicerina	Captopril	EEUU
Atenolol 50mg/bid	3-5mcg/kg	Fosinapril	Stent
Metoprolol	Infusión	Lisinopril	Aórtico
Bisoprolol	Nitro prusiato	Acción renina	
Labetalol	Sódico 5-6mcg/kg infusión	Cardiaco intrínseca	

Medicación inducción enzimático para disminuir hiperhomocistinemia

Piridoxina	Ácido fólico	Acetilcisteína	Acción
B6 300mg vo por 6 sem.	5mg vo por 6 sem	300mg im bid por 6 sem	Activación cistationa Beta sintetasa Metiltetrahidrofolato Reductasa Disminuye disfunción

Resultados

Distribución según la clasificación de la disección aórtica

Clasificación de De Bakey

Tipo	Nº
I	17
II	15
III	2

I: Compromiso de la aorta ascendente, el arco y se extiende a la aorta descendente.

II: La disección se limita a la aorta ascendente y al arco aórtico.

III: Cuando la disección se origina a nivel de la subclavia izquierda o se extiende distalmente a la aorta abdominal.

Clasificación de Stanford

Tipo	Nº
A	32
B	2

A: proximal, la rotura de la íntima está después de la válvula aórtica, aorta ascendente y aorta descendente.

B: distal el sitio de la ruptura; está después de la arteria subclavia izquierda, desde el cayado hasta la aorta descendente.

Diagnóstico clínico al ingreso

		Estancia en emergencia		Valoración clínica
		<6 hrs	>6 hrs	
Neumonía	4	80%	20%	95% Médico residente con experiencia en cardiología 5% Médico tratante
Crisis HTA	23			
SCA	6			
Condritis	1			

Dissección aórtica

Aguda	Crónica
<14 días	>14 días
98%	2%
Tratamiento Puede ser médico o quirúrgico	

Tratamiento médico

Todo paciente en quien se sospeche disección aórtica debe ser admitido en la Unidad de Cuidados Coronarios; allí se debe monitorizar la tensión arterial, ritmo cardiaco, presión venosa central, diuresis horaria, y cuando lo amerite, presión capilar pulmonar y gasto cardiaco.

La terapia inicial se enfoca a controlar la tensión arterial, disminuyéndola hasta alcanzar la meta de presión arterial sistólica de 100-120mm Hg, el uso de vasodilatadores de acción rápida concretamente el nitroprusiato sódico, para evitar la progresión de la disección así como la ruptura de la aorta, infusión endovenosa continua de nitroprusiato, se inicia el goteo 3-5 mcg/kg/minuto, una ampolla de 50mg diluida en 500cc de dextrosa al 5%, simultáneamente debe reducirse la dp/dt arterial que refleja la velocidad de expulsión del ventrículo izquierdo por medio de los betabloqueadores, haya o no hipertensión arterial sistólica o dolor; propranolol 10mg vo quid, u otros más cardioselectivos como atenolol, 50mg vo día, o metoprol, labetalol trandate un bloqueador alfadrenérgico, y betadrenérgico, lo cual disminuye la tensión arterial, y la dp/dt.

En el presente estudio 76% los pacientes recibieron tratamiento con betabloqueadores, con estabilización hemodinámica; un 23.5% fallecieron por ruptura de la aorta a pleura o peritoneo, taponamiento cardiaco cuyos óbitos se produjeron entre las 24 y 48 horas de su ingreso.

Uso de cofactores enzimáticos vitamina B6, 300mg vo día, ácido fólico 5mg vo día, acetilcisteína 300mg im c/8hrs por 4 semanas.

El 56% de los pacientes de este estudio, presentaron hiperhomocistinemia constituyendo un factor predictor, marcador sérico de disección aórtica, que a pesar de ser un universo muestral pequeño, se plantearía la hipótesis de que la disección aórtica es una forma heterocigótica de hiperhomocistinemia adquirida; en algunos estudios se ha reportado mutación del gen 677 como causa de lesión aórtica e hiperhomocistinemia (8).

Hematoma intramural

Puede desarrollarse en el curso de la disección; no obstante este tipo de patología tiene un curso evolutivo mucho más dinámico que la disección; es aconsejable realizar un primer control en los tres primeros meses del seguimiento; en este intervalo no es excepcional evidenciar que el hematoma ha evolucionado a disección o por el contrario se ha reabsorbido totalmente, como en el 75% de los pacientes que sobrevivieron, debido a un diagnóstico precoz y estabilización hemodinámica oportuna.

La resonancia magnética es la técnica de elección en el seguimiento de los hematomas intramurales, dado que permite valorar la presencia de resangrado activo durante el proceso, sólo en el 1% de los pacientes.

Tratamiento quirúrgico

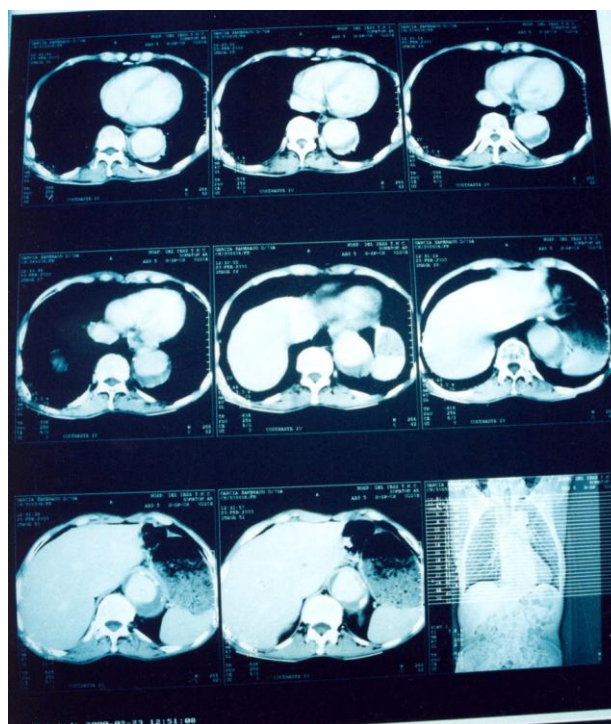
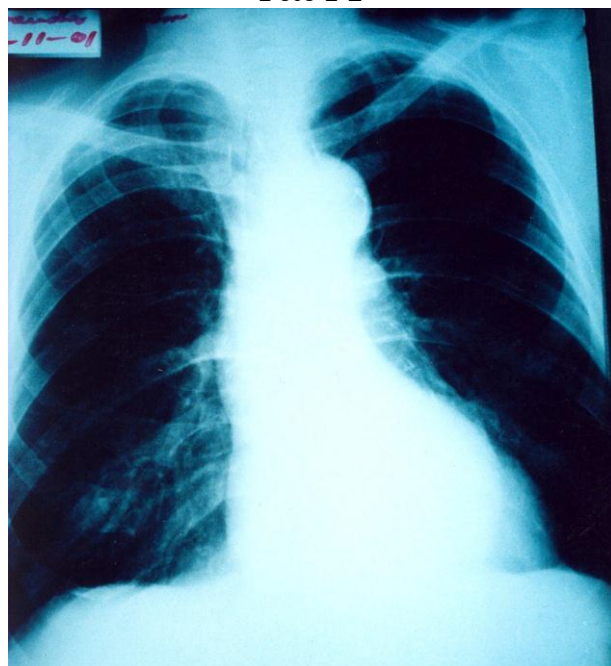
Depende del tipo de disección, la que se inicia en la aorta ascendente; compromete seriamente la vida del paciente debido al riesgo de ruptura al pericardio y el correspondiente taponamiento cardíaco; por esta razón este tipo de disección es considerado como emergencia quirúrgica cardiológica.

La disección de la aorta descendente permite una estabilización previa del paciente, ya que la ruptura es poco probable; este tipo de paciente B, debe ir a cirugía si presenta una de las siguientes complicaciones: progresión de la disección a pesar de la terapia médica; signos de oclusión de las ramas mayores de la aorta; oliguria, anuria por compromiso de las arterias renales, signos

inminentes de ruptura como sangre en cavidad pleural o hemoptisis.

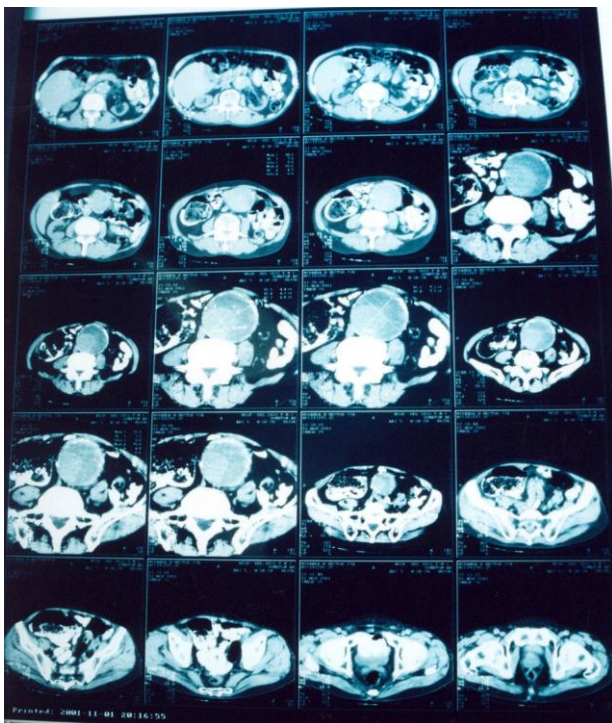
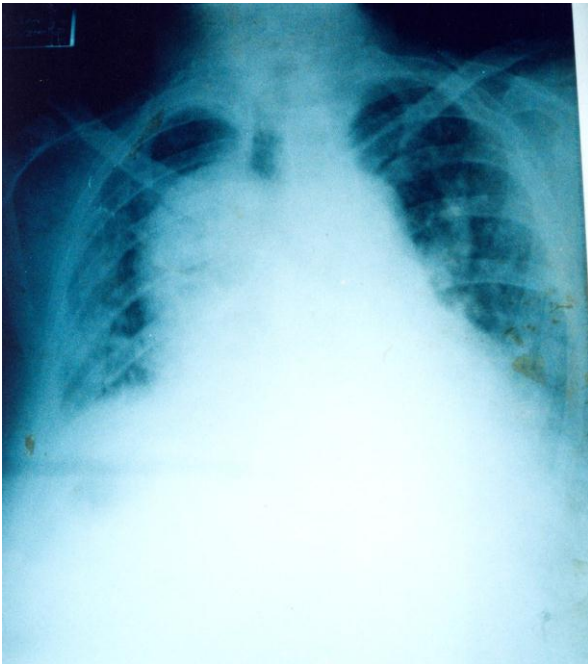
Muchos centros contraindican la cirugía por el alto riesgo de paraplejia y de insuficiencia renal, complicaciones que ocurren cualquiera que sea la técnica quirúrgica utilizada; sólo el 2% de los pacientes fueron sometidos a cirugía, falleciendo uno a las 48hrs y el otro a la semana de la intervención quirúrgica.

Foto 1-2



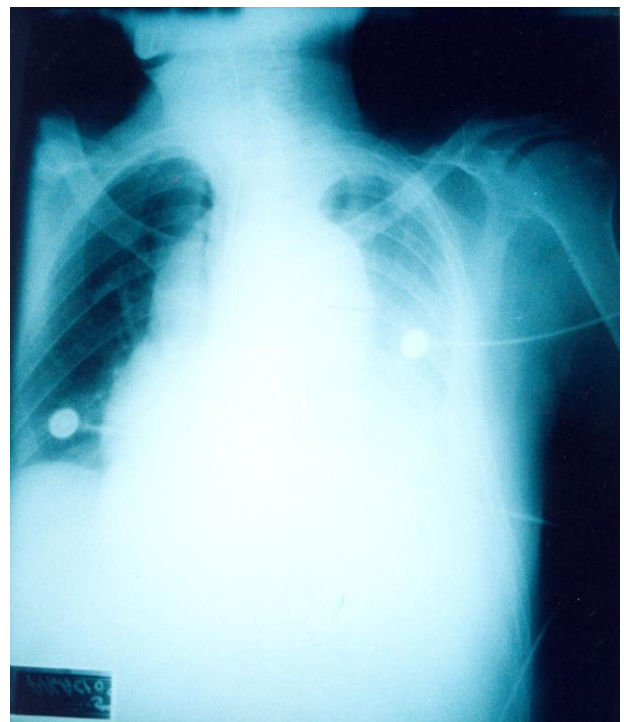
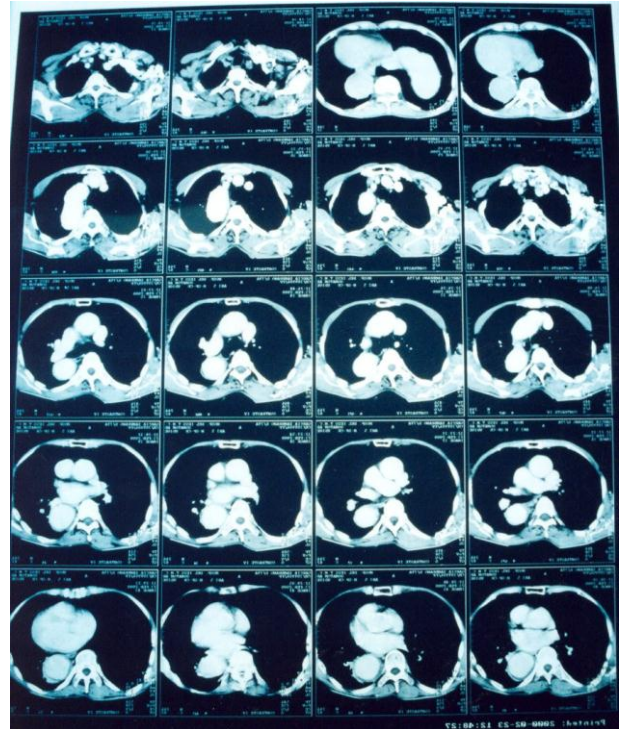
Paciente femenina, 75 años, APP=HTA, con dolor torácico, soplo diastólico aórtico, EKG, crecimiento ventricular izq., radiografía estándar de tórax, signo del calcio, relación del borde externo de la aorta y la íntima mayor de 0.5cm, estigma sugestivo de disección aórtica, con tomografía de tórax simple contrastada, evidenciando la disección De Bakey II, doble luz, línea de disección, hematoma intramural.

Foto 3-4



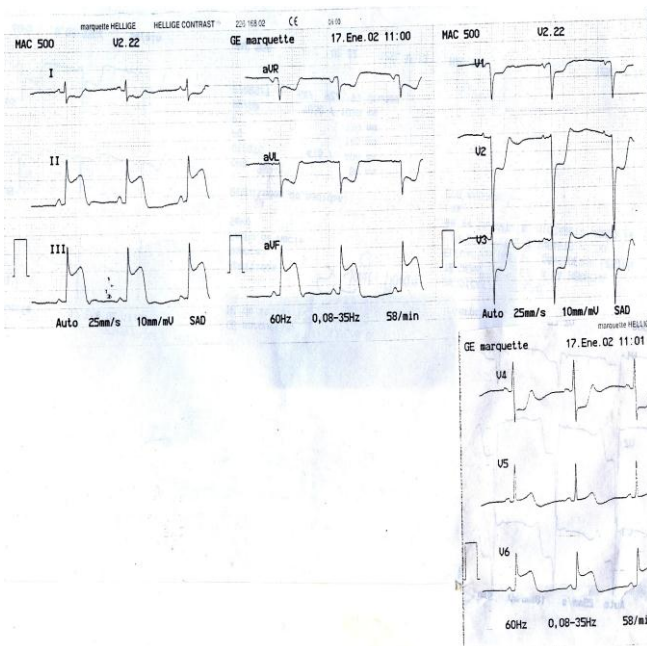
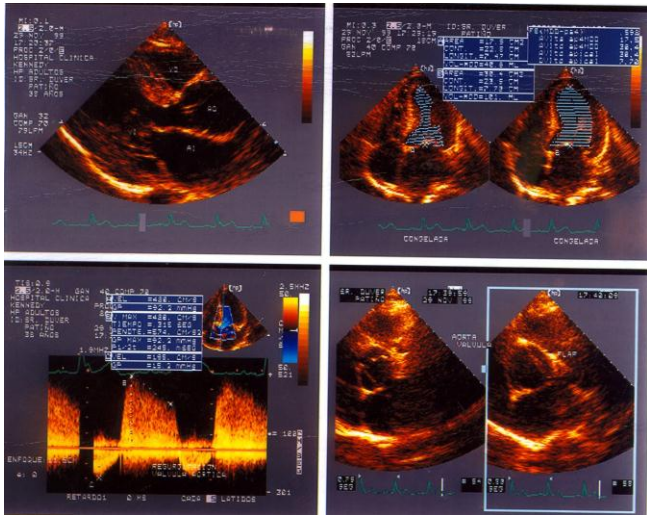
Paciente masculino, 65 años, con APP=HTA, con dolor torácico transfixivo irradiado a abdomen, de 72 horas de evolución, soplo diastólico aórtico, radiografía estándar de tórax: ensanchamiento del mediastino medio; la tomografía de tórax simple y contrastada evidenció disección aórtica De Bakey, línea de disección, doble luz, hematoma intramural.

Foto 5



Paciente femenina, 64 años, con APP=HTA, que presentó dolor torácico, transfectivo, soplo diastólico aórtico, cuyo electrocardiograma, demostró signos de infarto agudo de miocardio, transmural, posteroinferior, en quien no se realizó fibrinólisis por contraindicación absoluta en disección aórtica, **electrocardiografía**.

Foto 6



Paciente masculino, edad de 28 años, con dolor torácico transfectivo, soplo diastólico aórtico, con tomografía de tórax simple y contrastada, disección aórtica De Bakey I; se realizó estudio con ecocardiograma donde se evidenció Flap íntimomedial y signos de disección aórtica e insuficiencia valvular por destrucción del soporte.

Algoritmo de Disección Aórtica (Sánchez Crespo MD.)			
Factores de riesgo Hipertensión arterial Válvula aórtica bicúspide Traumatismo Marfan, Elerhs Danlos Vasculitis Hiperhomocistinemia Embarazo, cocaína			
Dolor torácico transfectivo 100%	ESTIGMAS Diferencia de tensión arterial en miembros 100%	Insuficiencia aórtica 70%	
Electrocardiografía	Radiografía estándar de tórax Arco aórtico prominente Ensanchamiento mediastinal 100% Signo del calcio 1% Borde de la aorta y la íntima >0.5cm		
TAC de tórax simple y contrastada, Diámetro de 6cm, línea de disección, doble luz, hematoma intramural	Cromatografía de gases Homocistinemia >15mos/l	Si RX tórax aorta aneurisma No fibrinólisis Contraindicado por sospecha de disección	
Ecocardiograma transesofágico Flap íntimo medial luz verdadera Luz falsa, datos hemodinámicos Insuficiencia aórtica	Si RX tórax normal diferencial con IAM SCA, pericarditis-EKG		
Aortografía. Colgajo doble luz Disección aórtica, hemodinamia Compromiso valvular y de segmentos de la aorta Resonancia magnética Seguimiento de resangrado			
Disección Aórtica De Bakey I, II, III			
Traslado a Unidad de Cuidados Coronarios Tratamientos con vasodilatadores, betabloqueadores, nitroprusiato, inhibidores ECA, antagonista calcio, cofactores enzimáticos B6, ácido fólico, acetilcisteína	Cirugía cardiaca reparación aórtica Stent aórtico		

Discusión

En este estudio, la disección se presentó predominantemente a los 64 años y en el sexo masculino, constituyendo el factor de riesgo cardiaco mayor, la hipertensión arterial; los tipos II-I A de las diferentes clasificaciones, fueron los predominantes en nuestra serie (6, 7, 10).

Los estigmas clínicos de esta entidad, fueron dolor torácico transfectivo 100%, soplo diastólico aórtico 70%; sólo un 2% de los pacientes desarrollaron infarto de miocardio transmural pósteroinferior que no fue fibrinolisado, por estar contraindicado en disección aórtica (2, 9, 12). El 56% de todos los pacientes N=34, presentaron hiperhomocistinemia, lo que planteó la hipótesis de que sería una forma heterocigótica de hiperhomocistinemia adquirida, a cuyos niveles de enzimas cistationa beta sintetasa, 5 metilterahidrofolatoreductasa, estarían disminuidas (3, 4, 8).

A pesar de ser un pequeño estudio se tendría que realizar un macroestudio para la determinación de estas enzimas; el 80% de todos los pacientes fueron valorados a las 6 primeras horas de su ingreso hospitalario en emergencia, que asociado a radiografías estándar de tórax, con fina atención en los segmentos de la aorta, se diagnosticó precozmente disección aórtica, seguida de tomografía simple contrastada de tórax, para confirmar esta entidad, 100% +, sensible y específica, un 56% se realizó ecocardiograma transesofágico ETE, con evidencia de flap íntimomedial, doble luz e insuficiencia aórtica.

Todos los pacientes recibieron tratamiento protocolizado con vasodilatadores arteriales y betabloqueadores, cofactores enzimáticos hasta su estabilización hemodinámica; el 76.5% sobrevivieron y un 23.5% fallecieron; este índice de morbilidad refleja que el diagnóstico precoz y tratamiento específico, mejora la expectativa de vida de los pacientes.

Conclusiones y recomendaciones

- Ante todo paciente con factor de riesgo cardiaco, hipertensión arterial y síntomas de dolor torácico transitorio, se debe investigar la posibilidad diagnóstica precoz de disección aórtica e iniciar tratamiento oportuno.
- Estudio de la radiografía estándar de tórax con fina atención en el segmento de la arteria aorta. Si hay un aumento del borde externo de la aorta y la íntima mayor de 0.5cm, es sugestivo de disección, signo conocido del calcio que al igual que en la literatura sobre este evento (1), se encontró en el 1% de este estudio.
- Realizar un estudio de TAC de tórax y abdomen simple y contrastada con finos detalles de la aorta, otros estudios ECO transesofágico.
- Tratamiento específico con beta bloqueadores y vasodilatadores; control hemodinámico.
- Está contraindicado el uso de anticoagulantes antiagregantes, al igual que fibrinolíticos a pesar que el paciente curse con infarto de miocardio inferior por eclipse ostial completo de la aorta, y compromiso de arteria coronaria derecha, como se encontró en este estudio en el 1%, aspecto coincidente en la literatura cardiológica, por lo que la fibrinólisis está contraindicada.

Recomendaciones

Se necesitaría realizar un macroestudio a largo plazo y determinación enzimáticos cistationa beta sintetasa, 5 metiltetrahidrofolato reductasa.

Referencias bibliográficas

1. Brauwald E: Cardiología. 20ª Ed Interamericana, México 2: 1250-1300, 1992
2. Córdova Porras A: Hiperhomocistinemia, un nuevo factor de riesgo vascular: territorios vasculares afectados, papel en la patogénesis de la arterioesclerosis y la trombosis y tratamiento. Medicina Clínica, Barcelona 109: 715-725, 1997
3. De Bakey ME, et al: Dissection and dissection aneurysms of the aorta twenty year follow -up of five hundred twenty seven patients .Treated Surging Calyx, USA 92-1118, 1982
4. Hagan PG, Nieraben CA: Acute aortic dissection modern clinical, spectrum .Results from the International Registry for Aortic Dissection. J Med Coll Cardiol 32 (8): 224, 1999
5. Leiva Pons J: Manual de urgencias cardiovasculares. Instituto Nacional Cardiología Ignacio Chávez, México 186-194, 1998
6. MacCully KS: La revolución de la homocisteina la medicina en el nuevo milenio. Cardiovascular 52 (15): 26-61, febrero 1999
7. MacCully KS: La revolución de la homocisteina. La medicina en el nuevo milenio más allá del colesterol, la teoría de la homocisteina en la arterioesclerosis. JAMA, USA 32-44, 1998
8. Mangoni AA, Jackson SHD: Homocysteine and cardiovascular disease current evidence and future prospect. Am J Med 112: 556-565, 2002
9. Misra AP: Infarto agudo de miocardio debido a oclusión dinámica en el ostium coronario. Cardiovascular 53-56, diciembre 1999
10. Stamper MJ, et al: Estudio prospectivo de la homocisteina plasmática y el riesgo de infarto de miocardio en médicos americanos. JAMA 2 (3): 188-193, 1993
11. Zabalgia M, Rourke RA: Disease of the aorta en Stein JH internal medicine. 4ª ed, Mosby, St Louis-USA 285-92, 1994
12. Zambrano JL, et al: Guías prácticas, Clínica de la Sociedad Española de Cardiología en enfermedades de la aorta. Rev Esp Cardiol, Barcelona - España 53 (4): 531-541, abril 2000

Dr. Vicente Sánchez Crespo
Teléfono: 593-04-2808104; 2563500