
Meningioma craneal en adolescente: reporte de un caso

Cranial meningioma in an adolescent: case report

Manuel León Escalante *
Roberto García Segovia *
Carlos Pérez Avegño *

Resumen

Se describe el caso de una paciente de quince años de edad, que presentó cefalea, disminución de la agudeza visual, de tres años de evolución con carácter progresivo. Se realizó una Topografía de Cerebro computada que mostró un gran Meningioma, Hidrocefalia y edema vasogénico. Realizada la exéresis total del tumor, la hidrocefalia se resolvió espontáneamente y el edema con tratamiento farmacológico. Se revisa la bibliografía.

Palabras claves: Meningioma, Adolescente, Cefalea.

Summary

A case of a fifteen year-old patient that who has been experiencing migraine for three years, a decrease of the visual sharpness of progressive character. A PET scan was done we could visualize that the patient had a great on Meningioma., hydrocephalus, and vasogenic edema. Removing the tumor the hydrocephalus was resolved and the edema received pharmacological treatment.

Key words: Meningioma, adolescent, migraine.

Introducción

Los Meningiomas, son tumores generalmente benignos de origen mesenquimal, que fueron ilustrados por vez primera por Mathew Bodie en 1.787 (1); aproximadamente representan entre un 10 a 15% de los tumores cerebrales primarios, aparecen generalmente hacia la quinta década de la vida con un predominio en el sexo femenino de 2 a 1; son muy raros en los niños (9), pueden acompañarse de anomalías cariotípicas, con pérdida de un cromosoma 22 o supresión de una parte de este; se han encontrado casos familiares con neurofibromatosis tipo 2 (8).

Estos tumores se encuentran en relación con la duramadre, de crecimiento lento, se localizan sobre todo en área parasagital y en la convexidad (50%), ala del esfénoides (20%), surco olfatorio (10%), región supraselar (10%) y otros que incluyen ventrículos, localización más frecuente en niños (5).

Hay cinco tipos básicos; meningo telial (sincitial), transicional, fibroblástico, hemangiopericitoma y la forma maligna; ocasionalmente pueden ser múltiples (los autores han encontrado 4 casos), pueden adoptar la forma meningiomatosa que es

una forma maligna del meningioma (forma angiomatosa); su comportamiento habitual es benigno pero son capaces de recurrir luego de ser resecados, invadiendo el hueso sin que ello represente malignidad (10).

Presentación del caso

En septiembre 12 de 2001, fue remitida de la ciudad de Riobamba, a la Clínica Virgen del Rocío, una paciente de 15 años de edad que presentaba un cuadro clínico de aproximadamente 3 años de evolución y había agudizado en los últimos 6 meses, con cefalea holocraneal, y disminución de la agudeza visual, más hacia el campo izquierdo.

Como antecedente patológico personal podemos considerar que ella sufrió un trauma severo en la cabeza a la edad de 8 años al ser golpeada con un madero, lo que le provocó pérdida transitoria del conocimiento.

El examen neurológico evidenció un severo edema de papila bilateral y leve déficit motor derecho, pupilas dilatadas con reflejo fotomotor presente pero lento e incompleto, es decir la pupila no se contraía completamente.

Del estudio tomográfico evidenciamos tumor cerebral que captaba el medio de contraste de manera homogénea, hidrocefalia, y edema vasogénico (figura 1).

Figura 1

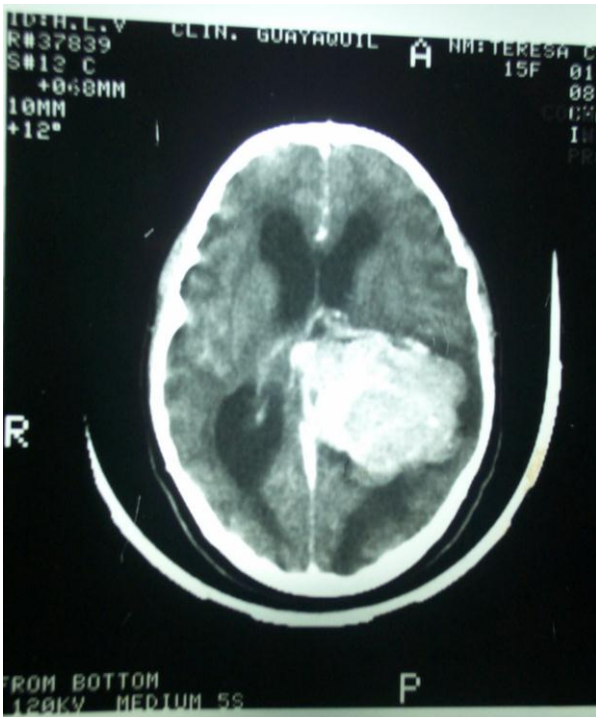


Fig. 1: Gran tumor parasagital izquierdo hiperdenso más hidrocefalia.

Se realizó la exéresis completa del tumor, el estudio anatomopatológico reveló un meningioma sincital; la hidrocefalia se corrigió espontáneamente postcirugía, al descomprimirse el acueducto de Monro.

Consideraciones clínicas

La cefalea en los adolescentes es un síntoma frecuente de consulta, que debe ser investigado a fin de tratarlo adecuadamente.

David Rothner, ha encontrado una clasificación útil y práctica atendiendo al patrón de tiempo y comportamiento tumoral, categorizándolas como:

Cefaleas agudas, cuadros que debutan sin antecedentes previos generalmente y que si se acompañan de signos neurológicos; pueden corresponder a: meningitis o hemorragia subaracnoidea.

Cefaleas agudas recurrentes, que aparecen periódicamente sin intervalos dolorosos; lo más probable es que se trate de migraña si se acompañan de náuseas y vómitos.

Cefaleas crónicas con aumento de gravedad progresiva; si se acompañan de signos de hipertensión endocraneal, lo más probable es que se trate de un proceso que ocupe espacio o hidrocefalia, abscesos, o pseudotumor cerebral.

Cefaleas crónicas de naturaleza estática, que no se agravan con el tiempo sin signos neurológicos; lo más probable es que se trate de cefaleas por stress, o psicógenas, ocasionalmente pueden corresponder a equivalentes epilépticos, sobre todo si se acompañan de mareos (3).

Comentarios

Al momento la paciente presenta una mejoría de su agudeza visual, no tiene cefaleas, y su control tomográfico evidencia un área de gliosis donde estuvo el tumor (figura 2), el resto del examen físico es normal.

Figura 2

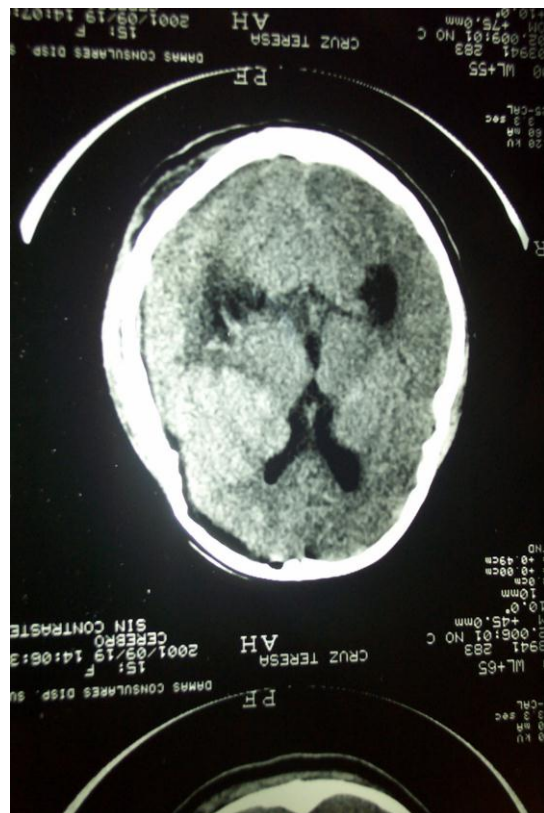

Fig.2: Control postquirúrgico de meningioma sincital, se observa área de gliosis.

Discusión

Los meningiomas son tumores generalmente del adulto, la exéresis completa es el tratamiento de elección, ocasionalmente aparecen en menores de edad donde adoptan un patrón de alta agresividad. Cerca del 60% de los pacientes con tumor cerebral refieren cefalea que representa el síntoma dominante de esta patología (algunas ocasiones el único), asociado frecuentemente a convulsiones, déficit motor de carácter focal, modificación de la esfera cognitiva o afectiva y en fase avanzada edema de papila y vómitos como signos de hipertensión endocraneana (3).

La sede de la cefalea en los procesos ocupativos raramente tiene valor localizador, salvo en aquellos casos que la cefalea es estrictamente unilateral; por lo tanto la escasa especificidad del síntoma puede dar lugar a diagnósticos errados.

El carácter subagudo o progresivo de la cefalea, asociado a náuseas, vómitos (no compatibles, como síntomas acompañantes de una cefalea hemicranica) y signos de focalización neurológica, sugieren una investigación con neuroimágenes (5).

Es de recordar que muchos de los tumores cerebrales no determinan cefalea si no hasta cuando han alcanzado un volumen considerable para estar en contacto con estructuras sensibles, u obstruir el flujo de líquido cefalorraquídeo (2, 6).

Conclusión

Considerando que la prevalencia de los meningiomas es mayor en la población comprendida por encima de los 20 años, con una edad promedio entre 55 y 60 años (4), debemos enfatizar que ante la presencia de sintomatología neurológica inespecífica en pacientes pediátricos, es menester realizar una exhaustiva investigación, en la posibilidad de que así como en el presente caso, tumores de este tipo puedan estar creciendo y pasar inadvertidos al médico poco acucioso.

El presente caso recoge en la historia clínica un severo trauma al parecer en el sitio de ubicación del tumor este mecanismo se acepta parcialmente como factor etiológico de estos tumores (7). El

autor y colaboradores recogen dentro de su experiencia una nula coincidencia de traumas importantes y tumores cerebrales; de todas formas debe ser un dato a tener presente.

Con una historia clínica bien organizada y con el criterio que los meningiomas pueden aparecer a corta edad, el diagnóstico de los mismos no se deberá excluir en pacientes pediátricos que consulten por cefalea.

Referencias bibliográficas

1. Adams R, Maurice V, Ropper A: Principios de Neurología. 6ª ed, Mc Graw-Hill, Interamericana, México cap 31: 572-574, 2000
2. Bonnal J, Brotchi J: Sugery of the superior sagital sinus in parasagital, Meningioma. J Neurosurgery 48: 935-945, 1978
3. Bustamante R, Cepeda JP, Velasco M: Neurología. 1ª ed, El Ateneo, Buenos Aires-Argentina cap 1: 6-12, cap 31: 479, 1998
4. Deca P, Keravel Y, Velasco F: Neurocirugía. 1ª ed, JGH Editores, México cap 46: 489-490, 2000
5. Gaensler E H.L.: Neurorradiologia Fundamental. 1ª ed, Ed Marban, Madrid España cap 4: 126-129, 1998
6. Logue V, Inrob C, Smith: Surgery- Neurosurgery. 2ª ed, Ed JB Lippincor, cap 1, 1971
7. Mucheli F, Nogues M, Asconape J, Fernández M, Biller J: Tratado de Neurología Clínica. 1ª ed, Ed Panamericana, Buenos Aires-Argentina cap 10: 51-53, 99: 1421-1422, 2003
8. Olivercrona H: Dir Parasagital Meningioma. Leipziq Thieme 1964
9. Ransohoff J: Meningiomas. J Neurosurgery 37: 372, 1972
10. Simpon D: The recurrence of intracranial meningiomas after surgical treatment. J Neural-Neurosurgery Psychiatri 20: 22-39, 1957

Dr. Roberto García

Teléfono: 593-04-2865832

Correo electrónico: mdrobert76@latinmail.com