
Procesos malignos de glándulas salivales. Revisión bibliográfica

Malign conditions of salivary glands. Bibliographical review

Noemí Morocho Guallpa *
Geovanny Gomezcoello Moya *
Bolívar Guastay Carrión *
Jefferson Quiñónez León *
Cristóbal Parrales Baidal *

Resumen

Presentamos el caso de un paciente con tumoración parotídea de cuatro años de evolución, sin aparente compromiso sistémico; tratado conservadoramente, siendo diagnosticado de adenoma monomorfo de parótida evolucionando favorablemente. Con esta oportunidad se realiza una revisión del tema.

Palabras claves: Glándulas salivales, Adenoma monomorfo, Estadificación.

Summary

We present the case of a male patient with a parotid tumor of four years of evolution, without apparent systemic compromise, he was treated by conservative methods, being diagnosed of monomorphic parotid adenoma evolving favorably. With this opportunity we conduct a revision of this subject.

Historia clínica

Paciente masculino de 43 años de edad, casado, procedente y residente en Guayaquil.

Consulta por presentar masa tumoral retro-mandibular (área parotídea), dolor y pérdida de peso de aproximadamente 4 años de evolución. Al examen físico presenta tumoración retro-mandibular de 3-5 cm. de diámetro, de consistencia dura, dolorosa, móvil, no se palpan nodulaciones cervicales, nervio facial normal a la exploración. Sin A.P.F. de importancia; fumador crónico. Biometría: HB: 15,4; Hto 43%; Leucocitos: 6.100; Segmentados: 35; Eosinófilos: 8; Linfocitos: 57, coagulograma normal, bioquímica sanguínea normal, Rx de tórax normal, TAC de cuello revela lesiones tumorales en glándula parótida (lóbulo superficial). Sometido a parotidectomía superficial; el estudio por congelación determinó que se trata de un adenoma monomorfo de parótida. Su evolución fue favorable.

Procesos malignos de las glándulas salivales

Epidemiología

El carcinoma de glándulas salivales representa el 3-6% de los tumores de la cabeza y el cuello. En

los EEUU, se comunicaron 1-2 casos por 100.000 habitantes en 1985.

Para 1993 se anticiparon 2.000 nuevos casos y 790 muertes; sin embargo, es difícil determinar la verdadera incidencia, dado el raro carácter de los tumores. 70% de los tumores de glándulas salivales comprometen a la parótida y de éstas el 70% son benignas, mientras que el 70% de las tumoraciones de la glándula submaxilares son malignas. En los niños es más común el adenocarcinoma quístico mientras que en la edad adulta es más común el carcinoma mucoepidermoide. En todo el mundo la incidencia de tumores malignos de las glándulas salivales solo presentan ligeras variaciones (3, 4, 13).

Factores de riesgo

a) **Edad:** aunque la edad promedio en el momento de la presentación es de 55 años, casi el 2% de los tumores afectan a niños de 1 mes a 10 años de edad, y el 16% aparecen en pacientes mayores de 30 años. Prácticamente el 33% de las neoplasias pediátricas de las glándulas salivales son malignas (el carcinoma mucoepidermoide es el más frecuente). Los tumores indiferenciados se observan con suma frecuencia durante la sexta y séptima década de la vida.

- b) **Sexo:** por lo general, no hay predilección por uno de los sexos, pero el riesgo en las mujeres no caucásica de los EEUU y África es ligeramente superior al de los hombres. Es más alto en el sexo femenino que en el masculino.
- c) **Raza:** no existe ninguna predisposición racial conocida para estos tumores.
- d) **Factores genéticos:** los familiares directos de pacientes con carcinoma de las glándulas salivales no presentan un riesgo más alto. Además, no se conocen síndromes familiares asociados.
- e) **Dieta:** en estos cánceres no existe asociaciones con la dieta ni con la ingesta de alcohol.
- f) **Tabaquismo:** por lo general el tabaquismo no es un factor de riesgo.
- g) **Patología salival previa:** no hay relación entre un traumatismo previo, una infección crónica, ni una sialolitiasis y la aparición ulterior de neoplasia de las glándulas salivales; sin embargo, los adenomas pleomórficos (tumores benignos) puede sufrir una transformación maligna y evolucionar a un carcinoma exadenoma pleomórfo (tumor maligno mixto).
- h) **Radiación:** los estudios en sobrevivientes de la bomba atómica y en los pacientes irradiados por acné demuestran que la misma, en dosis baja (300cGy) aumenta 9 veces la incidencia de neoplasias benignas y malignas. Los tumores aparecen después de un período latente de 15 a 20 años y comprometen más a menudo la glándula parótida que otras localizaciones (3, 4, 7, 8, 9).

Presentación

- A. Signos y síntomas: como las glándulas salivales ocupan todo el tracto aerodigestivo superior, los tumores que las afectan pueden presentarse con diversos signos y síntomas.
 - 1. Manifestaciones locales: en el 60-85% de los casos el único síntoma de un tumor de las glándulas salivales es la presentación de una masa indolora, de consistencia similar a la de caucho y crecimiento lento (pre-auricular o infra-auricular, sub-mandibular o

submucosa). La masa puede ser detectada de manera casual al lavarse o afeitarse, y en ciertos casos ha estado presente durante más de 5 años (20%). La paresia o parálisis del nervio facial, la fijación a la piel o a los planos profundos (28%), el dolor (compromiso de los nervios sensitivos) y las ulceraciones constituye evidencia que hacen presumir un proceso maligno parotídeo de mal pronóstico.

Incidencia de la parálisis del nervio facial en los tumores de parótida

Histología	Incidencia de parálisis (%)
Carcinoma muco-epidermoide	9
Carcinoma de células acinosas	1
Carcinoma quístico adenoide	17
Adenocarcinoma	11
Carcinoma exadenoma pleomórfico	7
Carcinoma de células escamosas	19
Carcinoma indiferenciado	24

- 2. Manifestaciones sistémicas: se detecta masas cervicales, metástasis ganglionares cervicales en el 18%, 28% y 15% de los pacientes con carcinoma de las glándulas parótidas, sub-mandibular y salivales menores, respectivamente. Otros síntomas y signos raros consisten en masas pulmonares y taquipnea (con metástasis pulmonar); dolor óseo, masas óseas y fracturas patológicas (metástasis óseas); masas renales (metástasis); y debilidad, malestar general y pérdida de peso. El 33% de estos tumores malignos presentan enfermedad a distancia (3, 4, 9, 13).
- B. Síndrome paraneoplásico: las neoplasias de las glándulas salivales no se asocian con ningún síndrome paraneoplásico conocido (3).

Diagnóstico diferencial

Con frecuencia es imposible distinguir en el examen clínico las masas benignas de las glándulas salivales de las malignas. Casi el 27% de las masas parotídeas extirpadas se deben a entidades no neoplásicas, mientras que el 73% es de origen neoplásico (11% maligno y 62% benigno). En las masas sub-mandibulares el 85% es no neoplásico y el 15% representa neoplasias (8% benignas y 7% malignas). Como regla, los tumores de crecimiento rápido tienen más probabilidades de ser malignos que la masa de crecimiento lento. Otros procesos

que pueden provocar hipertrofia de las glándulas salivales son:

1. Enfermedades inflamatorias (sialoadenitis aguda y crónica, como la parotiditis epidérmica o paperas).
2. Infecciones retrógradas (estafilocócicas o estreptocócicas).
3. Sialometaplasia necrotizante, enfermedades granulomatosas (granuloma, tuberculosis, enfermedades por arañazo de gato, actinomycosis, histoplasmosis, toxoplasmosis, sífilis y sarcoidosis).
4. SIDA.
5. Quistes salivales.
6. Trastornos auto inmunes (lesiones linfo-epiteliales de células B localizadas en el síndrome de Sjögren).
7. Enfermedades oclusivas (sialolitiasis, enfermedades de Kussmaul).
8. Anomalías congénitas (quistes branquiales o de retención mucosa), y;
9. Variantes anatómicas normales (hipertrofia del músculo masetero y prominencia de la apófisis transversa del atlas).
10. Las neoplasias benignas (adenocarcinoma pleomórficos, tumores de Warthin, oncocitomas, adenoma de células escamosas de la cabeza y el cuello, y melanoma, linfoma, leucemia y rara vez cánceres de pulmón, mama y riñón) también puede simular tumores primarios de las glándulas salivales. (1, 3, 7, 8, 9).

Programas de investigación

Los programas de investigación activa no son prácticas debido a la rara naturaleza de estas neoplasias. En la actualidad, la educación del paciente y el mayor conocimiento del médico continúan siendo los únicos medios para aumentar la detección precoz.

Investigación diagnóstica

- a) **Antecedentes médicos y examen físico:** un anamnesis completa que haga hincapié en los síntomas de presentación habitual y un examen completo de cabeza y cuello son importantes para detectar procesos malignos de las glándulas salivales. En la cabeza se puede determinar el tamaño y la movilidad de la masa, la fijación o la infiltración de la piel con compromiso del nervio facial, el dolor o el trismo, suelen ser indicadores de un proceso maligno; los tumores que se encuentran en lóbulo profundo de la glándula pueden comprometer la oro-faringe y producir obstrucción de las vías áreas, con compromiso

de la vía digestiva esofágica (disfagia). Es importante conocer que la función secretora salival no se modifica por enfermedades malignas o benignas; debemos considerar que otros tumores producen metástasis parotídeas con alta incidencia (melanoma).

Cuello: se debe inspeccionar toda masa presente en el mismo ya que puede representar una enfermedad primaria o una metástasis secundaria.

Tórax: en ocasiones existe disminución del murmullo vesicular acompañado de frotos plurales, estertores y/o sibilancias indicativas de lesión pulmonar metastásicas.

Abdomen: es imperativo detectar la presencia de visceromegalia (hepatomegalia, esplenomegalia) (3, 8).

- b) **Métodos diagnóstico:** ante la posibilidad de una neoplasia maligna de las glándulas salivales se debe solicitar al paciente un hemograma completo, transaminasas hepáticas, fosfatasa alcalina, pruebas de coagulación; si el proceso es de larga duración y ha comprometido la vía digestiva, es necesario valorar el estado nutricional del paciente (proteínas totales). La radiografía de tórax es el método más simple para detectar metástasis a nivel pulmonar; la resonancia magnética brinda resultados superiores a la tomografía computada por que distingue mejor las masas intraglandulares de las extraglandulares, los tumores parotídeos profundos de las lesiones faríngeas primarias y los tumores del músculo normal, obtiene imágenes mejores del nervio facial, la amalgama dentaria no interfiere en su imagen, es capaz de intensificar la imagen del tumor; se efectúa sin medio de contraste. Entre los procedimientos invasivos tenemos que la aspiración con aguja fina de las masas de las glándulas salivales implican riesgo (lesiones del nervio facial) y molestias para el paciente (sangrado) aunque se ha comunicado un porcentaje de éxito del 90%; las muestras histológicas se pueden obtener por vía intra oral o extra oral. El conocimiento preoperatorio del diagnóstico permite un plan quirúrgico y un consentimiento del paciente fundamentados.

c) **Pruebas y procedimientos optativos:** Los siguientes exámenes pueden estar indicado según los hallazgos diagnóstico previos o la sospecha clínica:

1. **Pruebas sanguíneas:** a) Nucleotidasa (se asocia con metástasis hepática) b) GGTP.

2. **Diagnóstico por imágenes:** pueden estar indicados en ciertas situaciones:

a) Radiografía simple, si se sospecha litiasis; pueden ser útiles para evaluar las masas de las glándulas salivales, en particular de las glándulas submandibulares (el 80% de los cálculos submandibulares son radio-opacos),

b) Sialografía: rara vez distingue los procesos malignos de los benignos. Es muy útil en la evaluación de entidades inflamatorias crónicas,

c) Tomografía Computarizada (TAC): es de utilidad para evaluar el compromiso de las zonas profundas de la glándula parótida, el espacio faríngeo y el hueso,

d) Ecografía,

e) Centellograma salival. "calientes" en los tumores de Wharton y los oncocitomas; estos estudios con tecnecio-99m no están indicados en el diagnóstico de los tumores parotídeos,

f) Centellograma óseo con tecnecio-99m.

3. **Procedimientos invasivos:** evitar la biopsia por incisión y con aguja con corte verdadero de los tumores salivales principales, porque aumentan las tasas de recurrencia local y dificultan la resección en bloque ulterior; se ha demostrado que la extracción de las agujas luego de las biopsias, sembrará células tumorales viables en la piel; estos nidos microscópicos se implantarán y crecerán a lo largo del trayecto de la aguja y complicarán el tratamiento subsecuente dando lugar a recaídas. La parotidectomía sigue siendo el procedimiento de elección para la biopsia de la mayoría de los tumores parotídeos, si la AAF no establece el diagnóstico (3, 7, 8).

Anatomía patológica

A. **Localización.** Las glándulas salivales se dividen en glándulas principales y menores. La distribución de los tumores guarda paralelo con la del tejido normal.

1. Glándulas salivales principales son las glándulas parótidas, submandibulares y sublinguales. El sitio más frecuente de las neoplasias parotídeas es la cola del lóbulo superficial.

2. Glándulas salivales menores. Hay entre 700 y 1.000 distribuidas por toda la faringe, laringe, tráquea, nariz, senos paranasales y la mucosa oral. Casi el 33% de este tipo de tumores están localizados en el paladar y el 20% en la lengua, piso de la boca y encías. El resto corresponde a los senos paranasales, mejillas, labios y nariz.

B. **Multiplicidad.** Los tumores de Warthin benignos y el carcinoma de células acinosas, que son bilaterales en el 10-15% y el 3% de los casos respectivamente. Se producen metástasis intraglandulares o siembra a partir de un adenoma pleomórfico recurrente; en las mujeres la incidencia de cáncer de mama aumentan 8 veces.

C. **Histología.** Los procesos malignos se dividen en:

1. Tumores malignos de bajo grado.

a) Carcinoma de células acinosas: son neoplasias de crecimiento lento, se localizan casi con exclusividad en la glándula parótida.

b) Carcinoma mucoepidermoide de bajo grado: representan el 67% de los cánceres mucoepidermoides; tienen un alto contenido de células mucosas y arquitectura quístico, son localmente agresivos pero rara vez metastásicos.

2. Tumores malignos de alto grado.

a) Carcinoma mucoepidermoide de alto grado: tiene mas probabilidades de metastatizar que los tumores mucoepidermoides de bajo grado y conlleva a un peor pronóstico.

b) Carcinoma quístico adenoide (adenoquístico) (cilindroma): se incluye dentro de los 3 patrones histológicos: tubular (el más favorable), cribiforme (intermedio) y sólidos (menos favorable).

c) Tumores malignos mixtos: estas neoplasias aparecen de novo o se originan en un tumor mixto previamente benigno (alrededor del 2 al 5% de los tumores mixtos sufren transformaciones malignas) y son sumamente agresivas. La ausencia de mucina lo diferencia de un carcinoma mucoepidermoide de alto grado.

d) Adenocarcinoma: constituyen neoplasias heterogéneas e incluye el adenocarcinoma mucinoso (mucoide), el carcinoma de los conductos salivales y el carcinoma canalicular intercalado.

e) Carcinomas indiferenciados: se dividen en carcinoma de células grandes y células pequeñas.

3. Linfoma: el linfoma primario de las glándulas salivales afecta muy comúnmente a las glándulas parótidas y su frecuencia aumenta en los pacientes con SIDA.

D. Diseminación metastásica. Se detectan metástasis en el 33% de los casos y son mas comunes en los individuos con procesos malignos de alto grado y parálisis del nervio facial (incidencia de metástasis 60%).

1. Modos de diseminación:

a. Extensión directa: las neoplasias salivales suelen crecer hacia los tejidos adyacentes normales, entre ellos el nervio facial, mandíbula, cavidad oral y el paladar. Los carcinomas quísticos adenoides se pueden propagar por trayecto extenso a lo largo de los nervios (puede llegar a infiltrar el maxilar inferior llegando al canal del paquete dentario inferior y diseminarse por todo el hueso).

b. Metástasis linfáticas: los tumores de la parótida comprometen con mucha frecuencia los ganglios linfáticos infra-parotídeos, infra-auriculares, pre-auriculares y cervicales profundos. A menudo los procesos malignos submandibulares se diseminan a los ganglios linfáticos submandibulares, cervicales superiores, submentonianos y cervicales profundos.

c. Metástasis hematógena: la diseminación a través de los vasos sanguíneos es infrecuente.

2. Sitios de diseminación: las localizaciones de metástasis alejadas más comunes son en los siguientes órganos: ganglios linfáticos (20-25%), pulmón (el más frecuente), hueso e hígado.

Estadificación

A. Estadio del tumor:

1. Tx. Tumor primario no posible evaluación.
2. T0. No hay evidencia clínica de tumor primario.
3. T1. Tumor que no supera los 2 cm.
4. T2. Tumor mayor de 2 cm. pero no superior a 4 cm.
5. T3. Tumor mayor de 4 cm. pero no superior a 6 cm.
6. T4. Tumor mayor de 6 cm.

Además todas las categorías del tumor se subdividen en “a” (ausencia de extensión local) o “b” (presencia de extensión local), esta última se definió como compromiso clínico o macroscópico de la piel, las partes blandas, huesos o los nervios.

B. Estadio de ganglios linfáticos:

1. Nx. Ganglios linfáticos regionales no pasibles de evaluación.
2. N0. Ausencia de metástasis ganglionares regionales.
3. N1. Metástasis en un solo ganglio linfático ipsolateral no mayor de 3 cm.
4. N2. Metástasis en un sólo ganglio linfático ipsolateral pero que no supera los 6 cm., o en ganglios linfáticos bilaterales o contra laterales no mayores de 6 cm.
 - a. N2a. Metástasis en un solo ganglio ipsolateral mayor de 3 cm., pero que no supera los 6 cm.
 - b. N2b. Metástasis en múltiples ganglios linfáticos bilaterales o contra laterales no mayores de 6 cm.
 - c. N2c. Metástasis en ganglios linfáticos mayores de 6 cm.
5. N3. Metástasis en ganglios linfáticos mayores de 6 cm.

C. Estadio metastásico

1. Mx. Metástasis no pasibles de evaluación
2. M0. No hay evidencia de metástasis a distancia.
3. M1. Presencia de metástasis a distancia.

D. Grado histopatológico

1. Gx. Grado no posible de evaluación.
2. G1. Bien diferenciado.
3. G2. Moderadamente bien diferenciado
4. G3. Escasamente diferenciado
5. G4. Indiferenciado

E. Agrupamiento de estadios

1. Estadio I. T1-2a, N0, M0.
2. Estadio II. T1-2b o T3a, N0, M0.
3. Estadio III. T3b o T4a, N0, M0; cualquier T excepto Tb, N1, M0.
4. Estadio IV. T4b, cualquier T, N2-3, M0; cualquier T, cualquier N, M1.

Tratamiento

A. Cirugía:

1. Carcinoma de glándulas salivales primario.

- a) Indicaciones: la cirugía continúa siendo el tratamiento preferido para prácticamente todas las neoplasias de las glándulas salivales.
- b) Abordajes: la mayoría de la neoplasias parotídeas se abordan a través de una incisión vertical en el pliegue cutáneo preauricular, que se extiende en sentido inferior hasta la parte superior del cuello, aunque también es posible acceder a los tumores del lóbulo profundo (espacio parafaríngeo) a través de un abordaje submandibular o de una osteotomía mandibular (línea media o rama ascendente). Las neoplasias submandibulares se resecan a través de una incisión paralela a la mandíbula y 3 cm por debajo de ésta (para no lesionar la rama cervical del nervio facial). Si el corte anatomopatológico por congelación detecta histológicamente alta agresividad tumoral y existe metástasis ganglionares palpable en las cadenas cervicales, ambas incisiones se pueden continuar sobre el esternocleidomastoideo (incisión de Hayes Martín, incisión de Schobinger y Conley, incisión de Roux Berger e incisión de Feind, etc.) para lograr exponer dichas cadenas ganglionares afectadas y realizar el vaciamiento cervical tradicional o radical (3, 9, 13).
- c) Procedimiento: es de acuerdo a la localización del tumor.
 - 1) Procesos malignos de la parótida.
 - a. Parotidectomía. Después de practicar la incisión de piel inicial y levantar los colgajos cutáneos (anterior y posterior), se identifica y secciona el nervio auricular mayor. Se separa la parótida de los músculos esternocleidomastoideo y digástrico, así como del canal auditivo externo. Después de identificar el nervio facial en el surco tímpano mastoideo, se disecciona minuciosamente la parte superficial de la glándula a lo largo de cada rama del nervio. Las neoplasias T1 y T2 y los tumores que se extienden a la porción profunda de la glándula requieren la resección de los lóbulos superficial y profundo (parotidectomía total), con el nervio facial o sin él (según esté por la neoplasia o no); si la masa tumoral se

extiende más allá de la cápsula parotídea, será necesario incluir las estructuras infiltradas (hueso temporal, músculos de la masticación, maxilar inferior, etc.) dentro de la resección en bloque (figura 1).

Figura 1

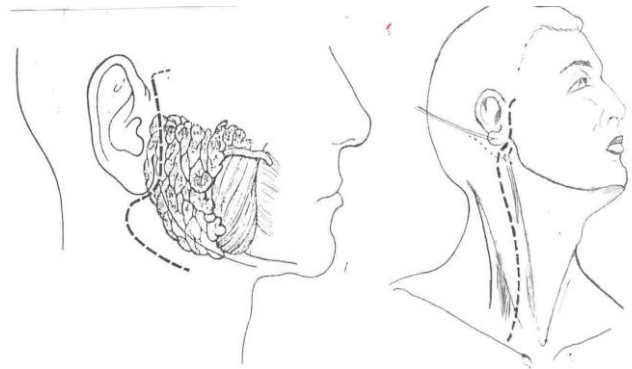


Figura 1: Incisión para resección en bloque (13).

- b. Resección del nervio facial. Por lo general, el nervio facial es identificado en el agujero estilo mastoideo del surco tímpano-mastoideo. Sin embargo a veces no es factible detectar el nervio en esta localización y debe ser abordado alternativamente desde la parte interna del hueso temporal o rastreado en dirección retrograda desde una rama distal. De manera clásica, la resección del nervio facial (con reconstrucción inmediata) era obligatoria en todos los procesos malignos de alto grado. No obstante los datos recientes indican que en ausencia de compromiso clínico o histológico el nervio puede ser preservado sin que esto comprometa de manera adversa la supervivencia. Cuando se observa invasión del nervio, se reseca el segmento afectado hasta obtener márgenes limpios, lo que se determina por el examen patológico de cortes por congelación. Después se procede a la reconstrucción inmediata (figura 2).

Figura 2

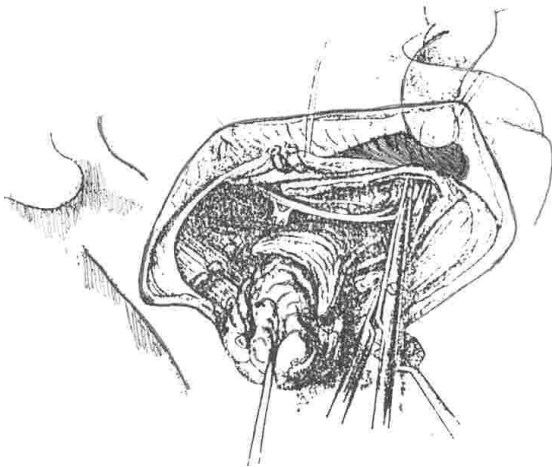


Fig.2: Estructura comprometida en la resección de glándula submaxilar (13).

Figura 3

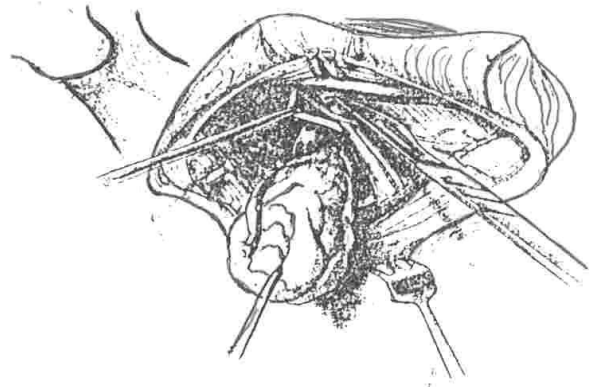


Fig.3: Estructura comprometida en la resección de glándula submaxilar (13).

- c. Resección del hueso temporal. Cuando la invasión del nervio facial se extiende hasta el agujero estilo mastoideo es necesario resecar la apófisis mastoides del hueso temporal propiamente dicha hasta obtener márgenes limpios. Esto puede implicar la resección del hueso temporal lateral o completa.
2. Procesos malignos submandibulares.
Este procedimiento extirpa toda la glándula submandibular y las estructuras adyacentes posiblemente comprometidas, como los músculos digástricos y milohioideo, los nervios hipogloso y lingual, la mandíbula y el piso de la boca. Al principio, La incisión se práctica en un pliegue cutáneo de 3 cm. por debajo de la mandíbula, después se elevan colgajos cutáneos por debajo del músculo cutáneo del cuello (platysma myoides) y se identifica y preserva la rama mandibular (cérvicomandibular) del nervio facial, seccionando la vena facial posterior. Después de la movilización preliminar de la glándula se secciona la arteria y la vena facial. A continuación, se liga en forma secuencial el ganglio submandibular y el conducto de Wharton y se reseca la glándula submandibular, preservando cuidadosamente los nervios lingual e hipogloso (que se encuentran por dentro del músculo milohioideo) (3, 4) (figura 3).

3. Procesos malignos de las glándulas sublingual y salivales menores.
En estas neoplasias, la extensión de la resección depende del tamaño, del tipo histológico y de la localización. Se deben agotar todos los esfuerzos para confirmar el diagnóstico antes de instituir el tratamiento quirúrgico definitivo. Durante todos los procedimientos, se debe observar fielmente el principio básico de la cirugía oncológica de escisión amplia. Existen varias técnicas para abordaje de este tipo de lesiones; depende principalmente de la localización de la masa tumoral, de la variedad histológica, del procedimiento reconstructivo ulterior y de la cadena linfática posiblemente comprometida o que van a ser resecaes profilácticamente (3, 13).
4. Disección radical del cuello.
La disección radical del cuello convencional reseca todos los ganglios linfáticos, el músculo esternocleidomastoideo, la vena yugular, la glándula submaxilar y la porción espinal del XI par (espinal). En cambio la resección radical del cuello modificada preserva una o más de estas estructuras. La disección cervical terapéutica está indicada en cualquier paciente que presenta adenopatías cervicales clínicamente palpable, mientras que la disección profiláctica de los ganglios linfáticos puede ser beneficiosa en los que presentan estadios avanzados, carcinomas de células escamosas, carcinoma mucoepidermoides, adenocarcinoma carcinoma anaplásico y tumores mixtos malignos de alto grado, aún

en ausencia de ganglios clínicamente palpables. Las indicaciones precisas de la disección radical de cuello continúan siendo controvertidas, pero el control regional es muy conveniente incluso en casos en que haya metástasis a distancia comprobada, ya que la enfermedad regional no controlada es responsable de una proporción importante de la morbilidad de la enfermedad.

Reconstrucción

1. Nervio facial. Se prefiere la reconstrucción inmediata del nervio facial mediante una anastomosis primaria o un conducto de nervio sensitivo (nervio auricular mayor o nervio sural). En circunstancia poco habituales puede ser necesaria una reconstrucción cruzada hipogloso-facial o facial-facial. Por lo general la recuperación parcial o completan demandan entre 6 a 12 meses, no es afectada por la radiación post-operatoria. El tono muscular suele ser bueno aunque son previsibles algunas sincinesias motoras. Debe indicarse la protección corneal con lubricantes, la oclusión palpebral durante la noche, pesas o resortes de oro en el párpado superior para un cierre adecuado o tarsorrafia, según sea necesario. Además se pueden requerir cabestrillos estáticos o dinámicos, ritidectomía unilateral y elevación de la frente.
2. Partes blandas. La resección tumoral que incluye la extirpación de grandes bloques de partes blandas y huesos importantes desde el punto de vista funcional requieren a menudo reconstrucción individualizada compleja con injertos óseos, dispositivos dentales o protésicos, colgajos cutáneos pediculados loco-regionales (colgajos labio-genianos, latero-cervicales, antero-cervicales, frontal, tóraco-biparieto frontal, delto-pectoral, tóraco-acromial, etc) colgajos pediculados compuestos (miocutáneos), colgajos con micro-anastomosis vasculares y en último de los casos los injerto de piel.

En el carcinoma de glándulas salivales localmente avanzado y con metástasis

principalmente a nivel pulmonar (adenocarcinoma quístico) se manifiesta después de largos períodos sin manifestaciones clínicas y progresan con lentitud, se recomienda la exéresis local amplia y toracotomía y resección de las metástasis localizadas (3, 4, 9, 13).

Complicaciones de la cirugía de glándulas salivales

Son la comunes a la mayoría de las cirugías del cuello, e incluyen: hemorragia, infección, lesión del conducto torácico o algunos de los afluentes (fístula quilosa), lesiones accidentales del nervio espinal, parálisis transitoria del nervio facial, infección (abscesos), alteraciones funcionales (deglución, fonación, respiración), síndrome gustatorio diaforético o también llamado Síndrome de Frey caracterizado por la sudoración del área de distribución del nervio auriculo-temporal en respuesta a los sialagogos (estímulos visuales u olfatorios que estimulan la secreción salival), por lo general es leve y termina espontáneamente (3, 4, 7, 8).

B. Radioterapia

Se usa principalmente como coadyuvante de la cirugía, se puede utilizar en neoplasias inoperables o contraindicaciones médicas a la cirugía. La dosis convencional es de 5.000 cGy en 7 semanas, puede ser utilizada en el preoperatorio para reducir la masa tumoral (supuesta irreseabilidad) y posteriormente someterlo a cirugía, o en el post-operatorio para evitar la recurrencia, daño al nervio facial y teóricamente aumentar la supervivencia global. (5, 6, 11).

C. Quimioterapia

En el carcinoma localmente avanzado y/o con metástasis se puede utilizar como terapia paliativa la combinación de doxorubicina, cisplatino y fluorouracilo, se ha determinado que el carcinoma de células escamosas y el carcinoma muco-epidermoide responde bien al metrotexato y al cisplatino en combinación, otro esquema para el tratamiento del carcinoma de células escamosas indica la combinación de

ciclofosfamida con doxorubicina y cisplatino (2, 5, 12).

Pronóstico

La recurrencia del tumor depende principalmente del tipo histológico, del grado de resección quirúrgica y la terapia coadyuvante y términos generales los tumores malignos tiene una tasa de recurrencia del 40-70% después de la cirugía solamente, la supervivencia global a los 10 años en el estadio I es de 90%, en el estadio II es de 65%, en el estadio III del 45%, en el estadio IV del 22% (1, 3, 10, 11).

Entre los factores adversos que se asocian con una mala evolución tenemos el compromiso del facial, metástasis ganglionares, metástasis a distancia, edad avanzada, estadio IV, tumoración grande, histología de alto grado, lesiones locales (ulceración, fijación infiltración de maxilar y temporal) (3, 5, 6, 12).

Controles subsecuentes

Hay que recalcar que estos tipos de tumores tiene una evolución prolongada, deben ser controlados cada tres meses durante los primeros años posteriormente al tratamiento, se debe solicitar los siguientes exámenes: hemograma completo, transaminasa hepática y fosfatasa alcalina, conjuntamente con una radiografía de tórax y dependiendo de los hallazgos encontrados se podrá solicitar una tomografía, un centellograma óseo, una resonancia magnética, etc. (2, 3, 11).

Conclusiones

1. Nunca realizar biopsia de parótida antes de la cirugía (aguja Trucut).
2. Usar en lo posible el estimulador eléctrico neural para detectar el nervio facial y sus ramas.
3. Al terminar la cirugía (parotidectomía) dejar un dren de Holmovac.
4. Indicar al paciente que existe un porcentaje de recidivas (0.4%) en el adenoma pleomórfico.
5. La incisión debe seguir el pliegue auricular (mejor estética).

Referencias bibliográficas

1. Bardwill JM, et al: Report of one hundred tumors of the minor salivary glands. Am J Surg 112: 193-497, 1966
2. Beahrs OH, Woods JE, Weland CH: Surgical management of parotid tumors. Adv Surg, USA 12: 301-311, 1978
3. Cameron J: Oncología práctica. 1ª ed, Ed Panamericana, Buenos Aires-Argentina 187-197, 1994
4. Lawrence M: Manual de diagnóstico y tratamiento. 29ª ed, Ed El Manual Moderno, México 182-183, 1994
5. McKenna RJ: Tumors of the major and minor salivary glands. CA_A Cancer J Clin 34: 24-39, 1984
6. Posner MR, et al: Chemotherapy of advanced salivary gland neoplasmas. Cancer 50:2261-2264, 1982
7. Sabinston D: Tratado de patología quirúrgica. 11ª ed, Ed Interamericana, Madrid - España 1139-1142, 1984
8. Schrock T: Manual de Cirugía. 9ª ed, Ed El Manual Moderno, México 230-231, 1985
9. Schwartz S: Principios de cirugía. 5ª ed, Ed Interamericana, México 554-552, 1991
10. Suen JY, Johns ME: Chemotherapy for salivary gland cancer. Laryngoscope 92: 235-239, 1982
11. Tapley H, Guillamordequi OM, Byers RM: The place of irradiation in the treatment of malignant tumors of the salivary glands. Curr Probl Cancer 1: 13-30, 1976
12. Tu B, et al: The superiority of combined therapy (surgery and post-operative irradiation) in parotid cancer. Arch Otolaryngol, USA 108: 710-713, 1982
13. Veronesi U: Manual de cirugía oncológica. 1ª ed, Ed Panamericana, Buenos Aires-Argentina 119-130, 1992

Dr. Bolívar Guastay Carrión
Teléfono: 593-04-2611333