
Gastritis: Relación directa en la producción del cáncer gástrico

Gastritis: Direct relationship in the production of Gastric Cancer

Alejandro Chang Borrero*
Luis Fernando Gómez*
Edith Paladines Rodríguez **
Jannina Arrese Vilche *

Resumen

Hemos realizado esta revisión bibliográfica con la finalidad de definir y encasillar algunos conceptos acerca de esta enfermedad, que es muy frecuente en nuestra población, totalmente curable en manos de un médico experto, pero cuyas recaídas se presentan a menudo. Es necesario aclarar que la población en general confunde los términos de gastritis, colitis nerviosa, etc.; con cualquier sintomatología del abdomen y distorsionan estos conceptos.

Se conoce como Gastritis a la inflamación de la mucosa gástrica debido a la presencia de acidez. Puede ser aguda o crónica, con daño epitelial y vascular; es notable incluso su evolución y gran incidencia de cáncer gástrico debido a la presencia de esta patología. Por ello llegamos a la conclusión de que su real denominación debería ser Gastropatía o patología gástrica, por su notable evolución y fatales consecuencias.

Palabras claves: gastritis, gastropatía, colitis nerviosa, gastritis erosiva, varioliforme difusa, úlcera gástrica.

Summary

We have carried out this bibliographical revision with the purpose to define and to classify some concepts about this illness; that is very frequent in our population, completely curable in expert hands, but whose relapses are often presented. It is necessary to clarify that the general population embroil the terms of gastritis, nervous colitis, etc. with any symptoms in the abdomen, altering these concepts.

Gastritis is known as the inflammation of the gastric mucosa due to the presence of acidity. It can be sharp or chronic, with epithelial and vascular damage; it is remarkable the great incidence of gastric cancer due to the presence of this pathology. We conclude that its real denomination should be Gastropaty or gastric pathology, for its remarkable evolution and fatal consequences.

Introducción

Se define como Gastritis a la inflamación de la mucosa gástrica debido a la presencia de iones H⁺, con o sin daño epitelial y vascular, y que puede ser aguda o crónica. De acuerdo a la clasificación de Houston puede ser: aguda, crónica y específica (6).

Gastritis aguda

Se la ha relacionado mucho con las úlceras, las diferencias de una gastritis erosiva con la úlcera gástrica consisten en que en esta, las erosiones son superficiales y múltiples mientras que la úlcera generalmente es más profunda y penetra a la capa muscular (8). Dentro de este grupo se encuentran las gastritis de causa idiopática o varioliforme

difusa, la gastritis por abuso de fármacos, gastritis por estrés, la gastritis flemonosa o supurativa (por estafilococos), y la gastritis química o por reflujo biliar (2, 3). Clínicamente, hay ardor o dolor en el epigastrio, puede haber una diversidad de sintomatologías asociadas como náuseas, mareos, reflujo gastroesofágico, acidez, agriuras, etc. (1). El diagnóstico diferencial debe ser excluido de otras enfermedades intra abdominales como úlcera gástrica o duodenal, litiasis vesicular, parasitosis y más aún la probabilidad de un cáncer gástrico (7).

Causas: idiopáticas, abuso de alcohol, abuso de analgésicos (ácido acetilsalicílico, piroxican, indometacina, etc.), presencia de *Helicobacter pylori*, consumo de cigarrillos, etc. (2).

* Doctores en Medicina y Cirugía. Guayaquil - Ecuador

** Médico Residente del Hospital del Niño "Dr. Francisco de Ycaza Bustamante", Guayaquil - Ecuador

El diagnóstico certero se realiza por medio de la endoscopia del aparato digestivo superior, observándose, la mucosa enrojecida, imágenes rojizas en flama, o en ocasiones hemorragias subepiteliales (figura 1).

Figura 1

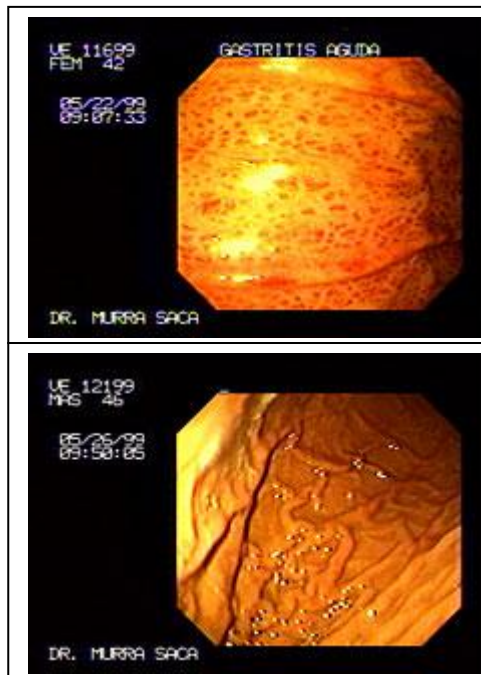


Fig. 1: La foto 1 de videoendoscopia muestra la mucosa sumamente inflamada en la gastritis aguda severa (puntos rojos). Comparemos con la imagen 2, normal.

Histopatológicamente, a nivel de los tejidos, hay infiltración de polimorfonucleares (glóbulos blancos) (7).

Gastritis crónica o no erosiva

Estas pueden ser atróficas, no atróficas e hipertróficas; generalmente se deben a la presencia de H. Pylori, por hipersecreción gástrica, por estrés, autoinmune, por reflujo biliar postgastrectomía, y debido al factor dietético (2, 3). La gastritis crónica es una entidad endoscópica e histológica. La mucosa gástrica se observa pálida con segmentos descoloridos a nivel histológico, se observan las glándulas gástricas en menor cantidad, con trastornos en su distribución y morfología (figura 2). Los síntomas clínicos son inespecíficos (7).

Figura 2

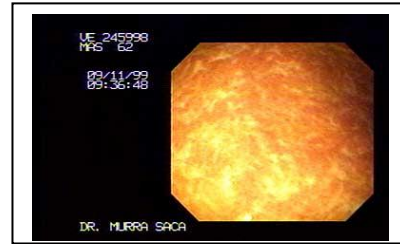

Fig. 2: Foto de endoscopia del aparato digestivo con gastritis crónica se observa decoloración de la mucosa gástrica.

La gastritis atrófica puede ser el paso final de una gastritis crónica; en la imagen endoscópica se observa desaparición de los pliegues de la mucosa (figura 3).

Figura 3

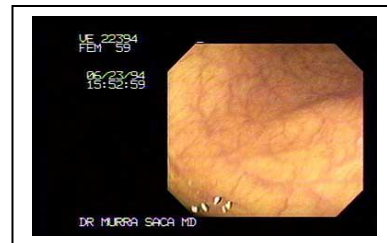

Fig. 3: Gastritis atrófica se observan los vasos de la submucosa, lo que es patognomónico de esta imagen endoscópica.

Al examen microscópico por lo general hay escasas o ninguna glándula; pueden haber cambios de metaplasia intestinal (5). Los síntomas clínicos son inespecíficos, el diagnóstico se realiza por medio de la endoscopia y la biopsia (1). Por lo general la evolución de un cáncer es silenciosa, se desarrollan internamente y la sintomatología no aparece hasta que el cáncer se encuentre en fases muy avanzadas (3, 7). Si después de un mes con el tratamiento, persisten los síntomas puede ser que esté ocultando un cáncer gástrico (4).

El cáncer gástrico es una enfermedad que afecta una o varias porciones del estómago. Este afecta básicamente a la población masculina a partir de la quinta década de la vida, pero pasan varios años para que se degenera una lesión que se detecta por medio de la endoscopia como son los tumores denominados pólipos. Presenta signos de atrofia gástrica en sus alrededores. Se considera, para que un carcinoma gástrico tenga inicios, debe de transcurrir muchos años; por lo tanto consideramos importante detectar y vigilar sobre todo en pacientes jóvenes, el rol del Helicobacter pylori en la gastritis crónica (4).

El diagnóstico certero se realiza por medio de la endoscopia del aparato digestivo superior, observándose la mucosa enrojecida, imágenes rojizas en flama, o en ocasiones hemorragias subepiteliales. Histopatológicamente, a nivel de los tejidos, hay infiltración de polimorfonucleares (glóbulos blancos), y su importancia radica en que este es el método que empleamos para hacer un diagnóstico certero, con el advenimiento de los vídeo endoscopios computarizados de alta resolución, se obtienen imágenes sumamente nítidas (7, 8).

Discusión

Aunque existen muchas hipótesis, aún no existen teorías completamente demostradas y seguimos sin conocer la causa específica del carcinoma gástrico (2). Se ha registrado una tendencia familiar en su aparición probablemente por susceptibilidad heredada genéticamente que permite su presencia a exponerse a factores dietéticos y medioambientales y que causan lesiones en el estómago (7). Se ha discutido si la gastritis atrófica es precancerosa, pero se ha observado que en un número considerable de cáncer gástrico existen signos de atrofia gástrica alrededor de dichos tumores (8). Se considera para que un carcinoma gástrico tenga inicios debe de transcurrir muchos años, por lo tanto es importante detectar y vigilar sobre todo en pacientes jóvenes, el rol del *Helicobacter pylori* en la gastritis crónica (1, 7).

Conclusiones

Llegamos a la conclusión de que la real denominación de gastritis debería ser gastropatía o patología gástrica, por su notable evolución y fatales consecuencias.

El cáncer es una enfermedad muy temida por ser la causa de millones de defunciones, complicaciones, causa de cirugías, quimio y radioterapia. A través de la historia de la humanidad el incremento de los casos de cánceres por aumento de la población, la vida del ser humano esta sumamente contaminada actualmente, vivimos con radiaciones (invisibles) lo que nos causa alteración en nuestros genes y así se degenerarán las células en un cáncer. Dependiendo de la posición geográfica de un país, los factores dietéticos tienen un papel importante en el desarrollo y las estadísticas de los cánceres. La importancia de la curación reside en un

diagnóstico oportuno ya que si se diagnostica en fase temprana es completamente curable.

El cáncer gástrico presenta signos de atrofia gástrica en sus alrededores. Se considera para que un carcinoma gástrico tenga inicios, debe de transcurrir muchos años, por lo tanto consideramos importante detectar y vigilar sobre todo en pacientes jóvenes, el rol del *Helicobacter pylori* en la gastritis crónica.

Recomendaciones

La importancia de un diagnóstico oportuno en etapa temprana es curable pese a la alta incidencia de mortalidad. Se recomienda para ello a personas mayores de 40 años como un método de diagnóstico cada dos y medio años realizarse una endoscopia, por la alta incidencia de este cáncer en nuestro país y porque casi todos los cánceres en sus inicios son silenciosos y no causan síntomas (9).

¡Del manejo que usted le de a la alimentación depende su salud!

Referencias bibliográficas

1. Amaya R: Cáncer Gástrico, 2001-2002 <http://www.Medicentro.com>
2. Enciclopedia Médica en el hogar. 1ª ed, Ed Educar cultural recreativa, Santafé de Bogotá, Colombia Tomo 2, 1995
3. Finkelstein M: Úlcera gástrica. Rev Med Salud 2: 7, 18-12, Buenos Aires – Argentina, 2001
4. Glodblum JR, Vicari JJ, Falk GW: Inflammation and intestinal metaplasia of the gastric cardias: The role of gastroesophageal reflux and *H. pylori* infection. Gastroenterology 114: 633-639, 1998
5. Internal Journal of Cancer, Bruselas – Bélgica 23-25, 1999 <http://www.saludpublica.com>
6. Maldonado A: Úlcera, gastritis y *Helicobacter pylori*. Metro ciencia, Quito–Ecuador 11:2, 12-15, 1995
7. Murray J: Gastritis y cáncer gástrico. Arch Dis Child, San Salvador – El Salvador 56: 66-71, 2001
8. Sociedad Iberoamericana de información científica. Am J Med, Michigan USA 106: 222-226, Feb 1999

Dra. Edith Paladines Rodríguez
E-mail: edithpaladines@hotmail.com