

Reporte de caso clínico: síndrome de Noonan

Clinical case report: Noonan syndrome

Informe de caso clínico: síndrome de Noonan

Gladys Verdezoto¹, Ruth Rugel¹, Antonio Aguilar²

¹ Hospital del niño "Dr Francisco de Ycaza Bustamante". Servicio de Contingencia. Guayaquil, Ecuador

² Universidad Católica de Santiago de Guayaquil. Facultad de Ciencias Médicas. Guayaquil, Ecuador

RESUMEN

Los afectados por el Síndrome de Noonan no tienen alteraciones del cariotipo, es decir, no tienen alteración del número ni de la organización de los cromosomas, estructuras que contienen la información genética. Diferentes estudios detectaron familias en donde el síndrome aparecía en varios miembros, bajo una transmisión vertical, con rasgos diferentes de unos a otros e incluso con generaciones saltadas (dominancia irregular), pero con un predominio de herencia por vía materna. Esto estableció un patrón de herencia autosómica dominante, lo que significa que en estos casos sería necesario la presencia de la mutación ya en los genes de uno de los progenitores, y que esta mutación sería transmitida a los hijos con un 50% de probabilidad, aunque en esta enfermedad, la probabilidad de que, una vez presente, se exprese de una forma grave sería del 14%. Desde hace pocos años se ha identificado el locus donde se ubica el gen que condiciona el fenotipo de al menos un gran porcentaje de personas con Síndrome de Noonan y que se sitúa en 12q24 (Jamieson). En este emplazamiento del mapa genético se encuentra el primer gen específico identificado como posible responsable del síndrome de Noonan, denominado PTPN11. Las principales características son cardiopatías congénitas, baja estatura y características faciales, asociadas con hipotonía pero no necesariamente con dificultad de aprendizaje. La mayoría de los adultos con el síndrome son capaces de ser individuos autónomos e independientes.

Palabras clave: Síndrome de Noonan. Criptorquidia. Ectasia Renal. Síndrome de Pseudo Turner.

ABSTRACT

Those affected by Noonan syndrome do not have karyotype abnormalities, i.e. do not present changes in the number or organization of structures of chromosomes that contain genetic information. Different studies detected families where several members appeared to have the syndrome under a vertical transmission. The members had different features from each other and even skipped generations (irregular dominance), but with a predominance of maternal inheritance. This finding established a pattern of dominant autosomal inheritance, which means that in these cases the presence of the mutation in the genes of one parent would be required, and that this mutation be transmitted to the children with a 50% probability, but in this syndrome the probability that once the syndrome is present, it appears in a severe form would be 14%. In the last few years the locus where the gene that affects the phenotype of at least a large percentage of people with Noonan Syndrome has been identified and it is at 12q24 (Jamieson). In this section of the genetic map is located the first specific gene identified as possibly responsible for the Noonan syndrome, called PTPN11. The main features are congenital heart defects, short height, and facial features associated with hypotonia, but not necessarily with learning difficulties. Most adults with NS are able to be independent autonomous individuals.

keywords: Noonan Syndrome. Cryptorchidism. Renal ectasia. Pseudo Turner Syndrome.

RESUMO

Os afetados pela Síndrome de Noonan não têm alteração do cariótipo, quer dizer, não têm nem alteração do número nem da organização dos cromossomas, estruturas que contêm a informação genética. Diferentes estudos detectaram famílias onde a Síndrome aparecia em vários indivíduos, com uma transmissão vertical, com rasgos diferentes de uns a outros e incluso pulando gerações (dominância irregular), mas com um predominio de herança por via materna. Isto estabeleceu um padrão de herança autossômica dominante, o que significa que nestes casos seria necessário a presença de uma mutação, porque nos genes de um destes progenitores, e que seria transmitida aos filhos com 50% de probabilidade, embora nesta doença, a probabilidade de que uma vez presente, se expresse de uma forma grave seria do 14%. Desde faz uns poucos anos se tem identificado o locus onde está o gen que codifica o fenótipo de pelo menos uma grande porcentagem de pessoas com Síndrome de Noonan; encontra-se em 12q24 (Jamieson). Nesta localização do mapa genético, encontra-se o primeiro gene específico identificado como possível responsável pela Síndrome de Noonan, denominado PTPN11. As principais características são cardiopatias congénitas, baixa estatura e características faciais associadas com hipotonia, porém não necessariamente com dificuldade de aprendizagem. A maioria dos adultos com a Síndrome são capazes de serem indivíduos autónomos e independentes.

Palavras-chave: Síndrome de Noonan. Criptorquidia. Ectasia Renal. Síndrome de Pseudo Turner.

Introducción

El síndrome de Noonan (SN) es una de las condiciones genéticas más comunes, su incidencia esta estimada de 1: 1000 a 1:2500 nacidos vivos, la severidad es igual tanto en hombres como en mujeres.¹

Se le puede denominar de las siguientes maneras: síndrome de Ullrich Noonan, síndrome de Ullrich, síndrome de Pseudo Turner, fenotipo Turner con cariotipo normal, síndrome de Turner del varón, síndrome de Pterigium Colli.²

El SN es un trastorno de herencia autosómica dominante, pero de presentación frecuentemente esporádica. Su expresividad clínica es variable y puede cambiar con la edad. Sus principales caracte-

terísticas clínicas son: talla baja, aspecto facial característico y defectos cardíacos congénitos. El fenotipo de estos pacientes, como se puso de manifiesto en sus primeras descripciones clínicas, recuerda en muchos aspectos al síndrome de Turner y, de hecho, fue denominado erróneamente como: síndrome de Turner masculino, fenotipo Turner con cariotipo normal o síndrome de Turner-like femenino, entre otras denominaciones. Su importancia para el pediatra dedicado a la Genética y Dismorfología, reside en que: es uno de los síndromes no cromosómicos más frecuentes, con una incidencia estimada de 1:1.000 a 1:2.500 recién nacidos vivos similar o superior a otros síndromes, se han producido considerables avances etiopatogénicos, diagnósticos y terapéuticos, referentes a este síndrome, en los últimos años.⁵

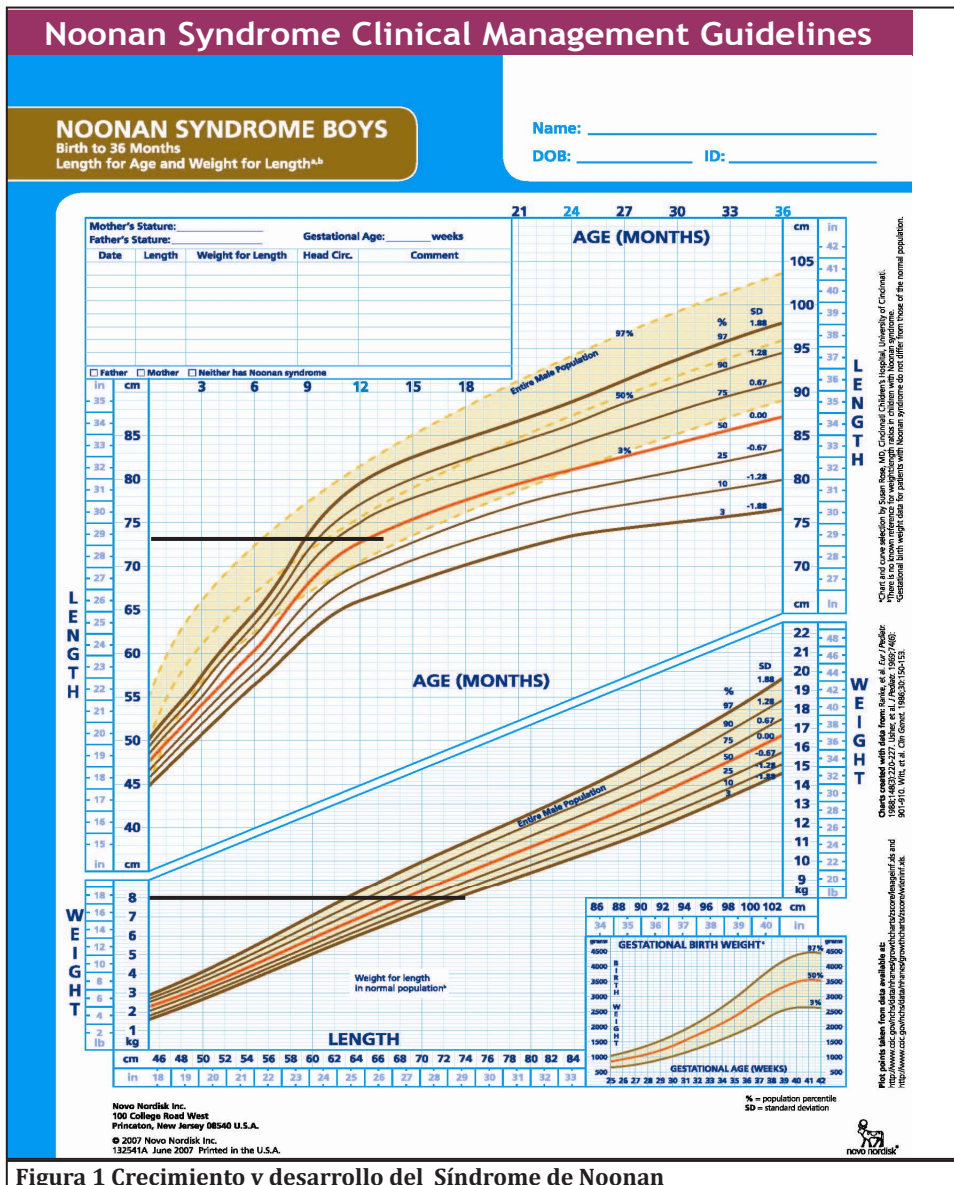


Figura 1 Crecimiento y desarrollo del Síndrome de Noonan

La mayoría de los recién nacidos con SN, salvo que el hallazgo de linfedemas en dorso de manos y pies o la presencia de estenosis pulmonar, permitan orientar un diagnóstico precoz, no son reconocidos en este período. La facies típica de estos pacientes se va poniendo de manifiesto con la edad.⁷

El peso y la longitud al nacimiento en el SN, contrariamente a lo que ocurre en el síndrome de Turner, suelen ser normales, aunque es frecuente una pérdida sustancial de peso en la 1ª semana de vida, probablemente en relación con retención de fluidos. Las dificultades para la alimentación y el fallo pondero-estatural son frecuentes en estos pacientes, aunque tienden a mejorar en el 2º año de vida. Su patrón de crecimiento es bastante característico y se dispone de curvas de crecimiento específicas.⁵⁻⁶ Durante el 1er año de vida e independientemente de la existencia o no de problemas nutricionales, la velocidad de crecimiento disminuye, de forma que, alrededor del 2º-3º año de vida, la talla se sitúa próxima o por debajo del percentil 3 (pérdida en el 1º año de 1-1.5 desviación standar (DE) de talla)⁵ (figura 1).

Simultáneamente, la maduración ósea se enlentece y la edad ósea se va retrasando, hasta alcanzar una media de 2 años respecto a la edad cronológica. A partir de los 2-4 años, la talla tiende a mantenerse próxima al percentil 3 hasta, aproximadamente, la edad de 12 años en los varones y de 10 años en las mujeres; a partir de entonces, la talla tienden a empeorar como consecuencia del inicio tardío de la pubertad, comportándose los pacientes como maduradores lentos, con un pico de velocidad de crecimiento tardío y atenuado. La talla final en estos pacientes se alcanza tardíamente y la media oscila, según las series, entre 161- 637 en muchos aspectos, al de los niños normales con pu-

bertad tardía; sin embargo, al contrario que en éstos, la alteración en el crecimiento se inicia más precozmente, con pérdida media de talla en el primer año de vida de 1-1,5 DE y de alrededor de 2 DE respecto a la población de referencia en la talla final.⁶

Caso clínico

Lactante mayor de sexo masculino de un año dos meses de edad, que ingresa al servicio de contingencia del hospital “Francisco de Ycaza Bustamante”, por presentar cuadro clínico caracterizado por: alza térmica, emesis y rinorrea; con diagnósticos de síndrome emético, faringitis, plagiocefalia, cardiopatía congénita y criptorquidia (figura 2). Producto único obtenido por cesarea segmentaria de un embarazo de treinta y nueve semanas de gestación, de madre primigesta, con controles ginecológicos desde el quinto mes. A las 37 semanas de gestación se le detecta Virus del Papiloma Humano (VPH). Durante el embarazo mas o menos a

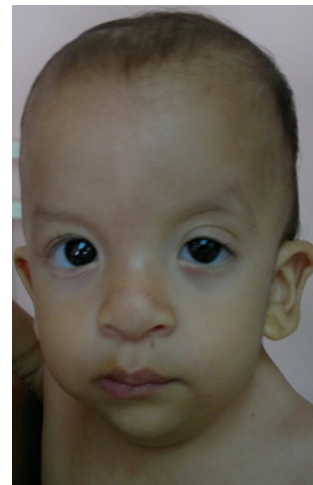

Figura 2. Síndrome de Noonan

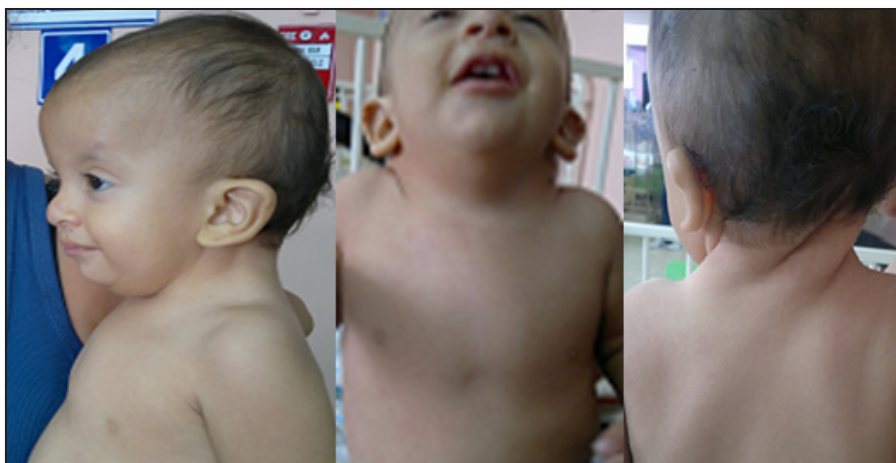

Figura 3A cuello corto. B pectus carinatum, hipertelorismo mamilar C. ptergium colli.

Tabla 1. Interconsulta

Especialidades	Diagnóstico	Indicaciones
Cardiología	CCA tipo CIA OS + EP moderada + hipertensión arterial pulmonar leve	Furosemida de 1 mg/Kg/ día iv cada 12 horas
Endocrinología	Criptorquidia bilateral asociada a un síndrome genético, ectasia renal	LH, FSH testosterona basal.
Nefrología	Ectasia renal	Uretro-cistografía miccional, urocultivo, azoados
Urología	Criptorquidea bilateral	Valoración y requerimiento por cardiología. Orquidopexia en segundo tiempo
Genética		Descartar cromosomatosis.
Oftalmología	Globo ocular sano Anexos: telecantus y epicantus (asimétricos)	
Otorrinolaringología	Audición dentro de los parámetros normales	Potenciales evocados

Tabla 2. Criterios diagnóstico del Síndrome de Noonan

Rasgos	Mayores	Menores
Cara	Característica	Sugerente
Corazón	Estenosis pulmonar y/o ecg típico	Otras cardiopatías
Estatura	Menor del percentil 3	Menor del percentil 10
Tórax	Pectum carinatum/excavatum	Ancho
Historia familiar	Padre o madre con s. de noonan	Ídem con algún rasgo
Otros	Los tres criterios en niños (dos en niñas): déficit mental/ criptorquidia/displasia linfática	Uno de ellos

Variantes del Síndrome de Noonan (Van der Burgt 1997).

las 15 semanas de gestación se aplica un fármaco desconocido para inducir el aborto. El niño presentó datos de hipoxia neonatal, ingresando en el hospital materno-infantil Matilde Hidalgo de Procel, donde permaneció en incubadora por 11 días, lugar donde médicos solicitaron a la madre realizar exámenes especializados (electroencefalograma y ecografía transfontanelar) pero no se efectuaron, ni se realizó controles médicos posteriores hasta el ingreso actual.

Al examen físico luce hidratado; activo, reactivo. Cabeza: implantación baja de pabellones auriculares, fisuras palpebrales antimongoloides, nariz hacia abajo punta nasal gruesa, (figura 3A), cuello corto + pterigium colli pseudo-micrognatia (figura 2-3C). Torax: presenta torax ancho; pectus carinatum (tórax en quilla) (figura 3B), distancia intermamilar (11.5cm), hipertelorismo mamilar; a la auscultación: región precordial soplo sistólico grado IV. focos mitral, aórtico. Abdomen: blando depresible, no doloroso, no megalias. Genitales: criptorquidia bilateral.

Resultados: exámenes de imágenes

Eco abdomino - pélvico: ectasia pélvica derecha. Hígado y bazo de tamaño y eco estructura normal. Vesícula biliar distendida, de pared fina, sin contenido patológico. Vías intra y extrahepáticas normales. Riñón derecho de 5.7x2.3 cm., ectasia pélvica de 0.83 cm. Riñón izquierdo de 5.4 x2 cm., no ectasias. Ambos riñones conservan la relación cortico-medular. No litiasis.

Eco transfontanelar: atrofia cortical. No dilatación de los ventriculos laterales. Nucleo caudado y plexos coroideos normales. Acentuacion de surcos y cisuras intracerebrales.

Eco testicular: criptorquidia bilateral. Testiculo derecho de 0.97x0.46 en cavidad intra-abdominal. Testiculo izquierdo de 0.82 x 0.49 cm, en tercio medio de canal. Inguinal respectivo, escaso liquido libre peritesticular. Además se realizaron consultas a diferentes especialidades; los resultados se observan en la tabla 1.

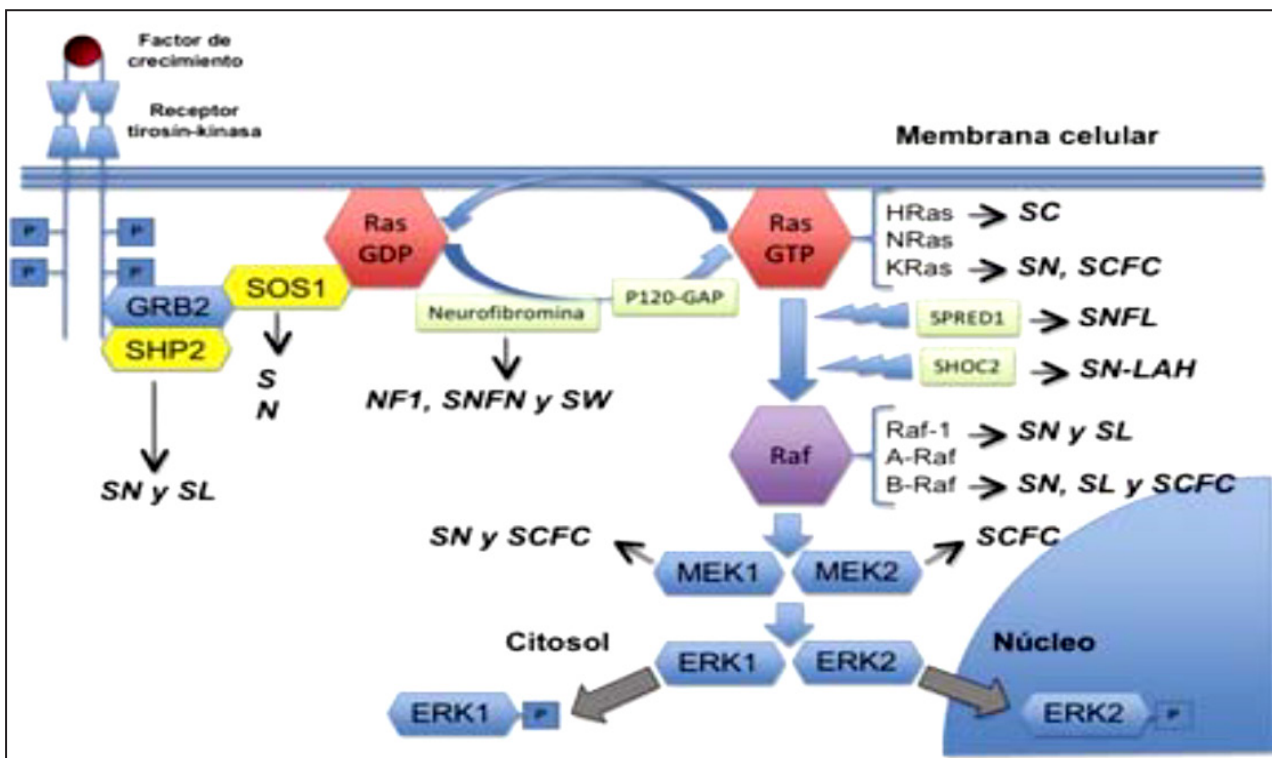


Figura 4. Esquema. Representa la vía Ras-MAPK y los genes o proteínas implicados en el SN. Tomado de Revista Esp Cardiol. 2012, vol 65 núm 05.

Discusión

Van de Burgt clasifica 6 rasgos clínicos en el S.N.: Mayores y Menores. Según esta clasificación, un individuo presenta este síndrome si reúne la cara típica, más otro signo mayor o dos menores. Igualmente si los rasgos faciales son sugestivos y a ellos se suman dos criterios mayores o tres signos menores.⁴⁻⁸

El diagnóstico prenatal solamente cabe en forma de sospecha ante la presencia de higroma quístico nuchal o linfedema, cuando el cariotipo es 46, XX o 46, XY, pero no existen criterios ultrasonográficos para la identificación precoz (Achiron).⁵

Rasgos apreciables en la forma clásica del Noonan a los que se suman otros, se da en el síndrome de: Turner; se presenta en mujeres y es debido a una anomalía de los cromosomas sexuales (45,X0). El síndrome de Noonan asocia típicamente un cariotipo normal.

Otros síndromes debidos a mutaciones en genes que intervienen en la misma vía de señalización intracelular RAS-MAPK⁹ (figura 4).

Síndrome de Cardiofaciocutáneo: el retraso mental es más grave y pueden presentar anomalías del S.N.C. Presentan alteraciones ectodérmicas (entradas temporales, pelo ralo y rizado, cejas con pelo escaso) y los rasgos son más toscos; es debido a mutaciones en los genes BRAF, MEK1 y 2.¹¹

Síndrome de Costello: los rasgos suelen ser más toscos, el retraso mental es la regla, el retraso de crecimiento es evidente, presentan hiperpigmentación y papilomas nasales. Los surcos palmoplantares son muy marcados y profundos. Es debido a mutaciones en el gen HRAS.⁹

Síndrome de Leopard: alélico al síndrome de Noonan, debido también a mutaciones en PTPN11. Se caracteriza por léntigos múltiples, alteraciones electrocardiográficas, hipertelorismo ocular, estenosis pulmonar, anomalías genitales, retraso de crecimiento y sordera.¹⁰

Síndrome de Williams: síndrome de microdelección 7q11.23. Retraso de crecimiento, retraso psicomotor.

Cardiopatía típica: estenosis aórtica supravalvular. Fenotipo facial y conductual característicos.⁹

Síndrome de Aaskorg: talla baja, hipertelorismo, retraso psicomotor. Pueden también presentar alteraciones torácicas y criptorquidia. Es característico el escroto en alforja y las membranas interdigitales. Herencia recesiva ligada a X.⁹

Referencias bibliográficas

1. Nora JJ, Nora AH, Sinha AK, Spangler RD, LubshA. The Ullrich-Noonan syndrome (Turner phenotype). *Am J Dis Child*. 1974;127:48-55.
2. http://es.wikipedia.org/wiki/Pterigium_coll
3. Shah N, Rodríguez M, Lovis DS, Lindley K, Milla PJ. Feeding difficulties and foregut dysmotility in Noonan's syndrome. *Arch Dis Child* 1999; 81:28-31.
4. Van der Burgt. Noonan syndrome. *Orphanet J Rare Dis*. 2007;2:4
5. Ranke MB, Heidemann P, Knupfer C, Enders H, Schmaltz AA, Bierich JR. Noonan syndrome: growth and clinical manifestations in 144 cases. *Eur J Pediatr*. 1988; 148: 220-7.
6. Síndrome de Noonan y síndromes relacionados (síndromes neuro-facio-cardio-cutáneos), J. Pozo Román, Profesor Asociado del Departamento de Pediatría de la Universidad Autónoma de Madrid, Médico Adjunto del Servicio de Endocrinología Pediátrica. Hospital Infantil Niño Jesús. Madrid 2010
7. SÍNDROME DE NOONAN, MJ Ballesta-Martínez, E Guillén-Navarro, Unidad de Genética Médica. Servicio de Pediatría. Hospital Universitario Virgen de la Arrixaca, Murcia. Ballesta Martínez MJ, Guillén-Navarro E. Síndrome de Noonan. *Protoc diagn ter pediatr*. 2010;1:56-63.
8. Van der Burgt. Noonan syndrome. *Orphanet J Rare Dis*. 2007; 2: 4-9. Breve y sencilla revisión sobre el síndrome de Noonan, accesible libremente en la red (<http://www.ORJD.com/content/2/1/4>).
9. Guía de diagnóstico clínico del síndrome de Costello. Guía diagnóstica de este raro síndrome, distribuida con el apoyo de Virginia Proud y la Red de Familias de Síndrome de Costello (CSFN). Resume los signos y síntomas más importantes y aporta un buen número de fotografías de calidad de numerosos pacientes. Muy recomendable. Se puede descargar libremente de la red como documento pdf, en la siguiente dirección: http://costellokids.com/cs_description/VP%20CS%20trifold%20122205b%20Spanish.pdf
10. Sarkozy A, Digilio MC, Dallapiccola B. Leopard syndrome. *Orphanet J Rare Dis*. 2008; 3: 13-20. Breve revisión actualizada sobre el síndrome de LEOPARD.
11. Denayer E, Legius E. What's new in the neuro-cardio-facio-cutaneous syndromes? *Eur J Pediatr*. 2007; 166: 1091-8. Artículo de puesta al día de este grupo de síndromes que resultan de la hiperactivación de la vía Ras-MAPK.