

Luxación recidivante de la articulación t mporo-mandibular, reporte de caso

Recurrent dislocation of the temporomandibular joint, case report

Luxa o recorrente da articula o t  mporo-mandibular, informe de um caso

Miguel Tenorio Carrasco¹, Rosal a Tenorio Cordero¹, Danilo Olaya Boh rquez¹, Nancy Jumbo Caiza²

¹ Hospital Dr. Francisco de Ycaza Bustamante, Guayaquil, Ecuador

² Hospital Neumol gico Alfredo J. Valenzuela, Guayaquil, Ecuador

RESUMEN

La articulaci n temporomaxilar permite movimientos funcionales de la boca necesarios para la alimentaci n y el habla. Cuando se presenta una disfunci n en esta articulaci n se limita la movilidad de la boca y por ende la funcionalidad de la persona afectada. Las alteraciones m s comunes son el s ndrome de la articulaci n t mporo-mandibular, las fracturas, luxaciones/ subluxaciones, bruxismo y artritis, las cuales se caracterizan por producir dolor, inflamaci n, limitaci n de la movilidad articular y disequilibrio muscular, sialorrea, protrusi n hacia delante y p rdida de la lineaci n dentaria. La articulaci n temporomaxilar permite movimientos de elevaci n (cierre de boca), compresi n (apertura de boca), propulsi n o protrusi n (deslizamiento anterior), retracci n o retracci n (deslizamiento posterior) y desviaci n lateral. En la luxaci n las superficies articulares est n separadas completamente, requiere reducci n y se caracteriza por presentar dolor sin chasquido ante el movimiento, excesiva apertura oral y bloqueo. La resoluci n quir rgica es una buena opci n para el tratamiento de la luxaci n articulaci n t mporo-mandibular en especial en pacientes con patolog a recidivante y que altera la funcionalidad, ya que se consigue resultados definitivos y duraderos, a diferencia de tratamientos conservadores.

Palabras clave: Luxaci n. Articulaci n Temporomandibular.

ABSTRACT

The temporomandibular joint allows functional mouth movements necessary for feeding and speech. When a malfunction occurs in the joint, the mobility of the mouth is limited and therefore the functionality of the person is affected. The most common alterations are the temporomandibular joint syndrome, fractures, dislocations/subluxations, bruxism and arthritis, which typically produce pain, swelling, limitation of joint mobility and muscle imbalance, hypersalivation, forward protrusion and loss of tooth lineation. The temporomandibular joint allows lifting movements (mouth closed), depression (mouth open), propulsion or protrusion (anterior glide), retropulsion or retraction (posterior glide) and lateral deviation. In the dislocation, the joint surfaces are completely separated, which requires reduction and it is characterized by pain without snapping to the movement, excessive oral opening and blocking. The surgical procedure is a good option for treatment of TMJ dislocation, especially in patients with recurrent disease and which changes functionality, leading to the achievement of definitive and lasting results unlike conservative treatments.

Keywords: Dislocation. Temporomandibular Joint.

RESUMO

A articula o t mporo-maxilar (ATM) permite movimentos funcion is da boca necess rios pra alimenta o e pra fala. Quando se apresenta uma disfun o nesta articula o, limita-se a mobilidade da boca e conseqentemente a funcionalidade da pessoa afetada. As altera es mais comuns s o a s ndrome da articula o t mporo-mandibular, as fraturas, luxa es/ subluxa es, bruxismo e artrite, as quais se caracterizam por produzir dor, inflama o, limita o de a mobilidade articular, disequilibrio muscular, sialorr a, protrus o pra frente e perda da delinea o dent ria. A articula o t mporo-mandibular permite movimentos de eleva o (fechamento da boca), compresi o (apertura da boca), propulsi o ou protrus o (deslizamento anterior), retracci o ou retracci o (deslizamento posterior) e desvio lateral. Na luxa o, as superf cies articulares est o separadas completamente, requer redu o e caracteriza-se por apresentar dor sem som/clique no movimento, excessiva abertura oral e bloqueio. A resolu o cir rgica   uma boa op o para o tratamento da luxa o ATM em especial nos pacientes com patologia recorrente e que muda a funcionalidade, pois se consegue resultados definitivos e duradouros   diferen a dos tratamentos conservadores.

Palavras-chave: Luxa o. Articulaci o Temporomandibular.

Introducción

La luxación mandibular se define como la condición en la cual el cóndilo se posiciona anterior a la eminencia articular y no es capaz de regresar a la posición de cierre ya que al ser la articulación témporo-mandibular (ATM), una bicondilea glenodiartrodial que funciona al unísono, las dos articulaciones también se luxan en forma bilateral, por lo que la mandíbula queda trabada debido al adelantamiento condilar por delante de la tuberosidad glenoidea, impidiendo así el normal cierre de la boca. Por lo tanto hay que realizar la maniobra de reducción de la luxación, popularizada por "Nelaton", la misma que consiste en presionar la mandíbula a nivel de los molares hacia abajo y hacia atrás hasta que se reduzca la luxación y entre en el área de la articulación; luego debe ser inmovilizada con una mentonera o un vendaje elástico que sujete la mandíbula hacia el maxilar superior.

Un subtipo poco frecuente es la luxación crónica recurrente. Boering reportó una incidencia de 1.8 % en una población de 400 pacientes con presencia de desórdenes de la ATM sintomáticos. Esta situación se presenta como producto de la elongación exagerada de los ligamentos colaterales del disco interarticular, este se posiciona muy anteriormente, lo cual dificulta su recaptura durante los movimientos mandibulares de apertura y cierre, produciéndose simplemente un desplazamiento forzado continuo durante la función. Cuando el cuadro clínico es crónico, el análisis semiológico muestra una deflexión mandibular, hay una apertura bucal disminuida, pero que con el trascurso del tiempo y el esfuerzo durante la función masticatoria, esta luxación se hace más severa sin existir en ningún momento relación cóndilo-disco, tomando una posición ectópica con respecto a la cavidad glenoidea.⁵

Los tratamientos para las luxaciones crónicas recurrentes de la ATM incluyen los quirúrgicos y los no quirúrgicos. Entre los no quirúrgicos se encuentran: un periodo corto de fijación intermaxilar; instrucciones al paciente de disminuir la apertura bucal y sus movimientos de traslación, eliminar en la medida de lo posible todos los factores predisponentes mencionados anteriormente,³ la inyección de materiales dentro de la articulación como sangre autóloga y toxina botulínica. Dentro de los tratamientos quirúrgicos para tratar la

luxación recurrente mandibular, la mayoría de las técnicas están diseñadas para limitar el movimiento anterior del cóndilo entre los cuales se reportan: posicionamiento anterior del disco articular, aumento de la eminencia articular con injertos óseos,⁴ fractura del arco cigomático y fijación medial del mismo, inserción de implantes en la eminencia articular (colocación de Pin), eminectomía, condilectomía.^{6,7} Es por esta diversidad de opiniones en el tratamiento que se decide reportar este caso debido a que es un trabajo innovador y de avance en nuestro país, en donde se reporta por primera vez la realización de este tipo de procedimiento con éxito, sin complicaciones y con una evolución normal.

Caso clínico

Paciente femenina de 84 años de edad, profesora jubilada que presenta luxación crónica recidivante de mandíbula a nivel de ATM, la misma que se presenta hasta seis veces al día, causando problema no solo a la paciente sino a su entorno familiar por la complejidad de la patología y el dolor que ésta causa al luxarse (figura 1).

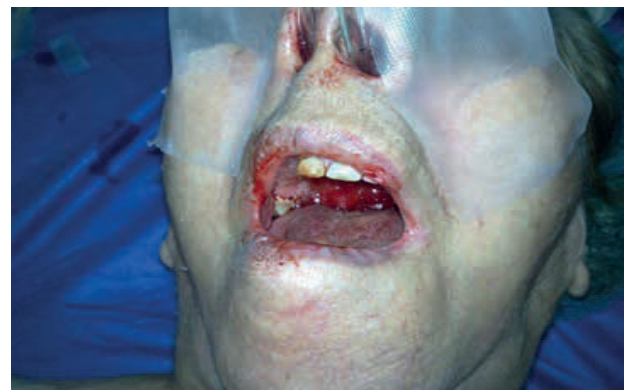

Figura 1. Luxación de mandíbula.

La paciente fue valorada ratificando la luxación tanto en la imagen de la exploración como en la tomografía, se aprecia la luxación temporomaxilar (figura 2).

Se decide realizar cirugía (figura 3), la cual consiste en la colocación de postes o PIN's de sostén (figura 4) colocados en la tuberosidad glenoidea para evitar el exceso de la "pertus bucal" y de esta forma evitar la luxación de la articulación. Se inmoviliza por 21 días para que la plastia realizada en los ligamentos, cicatrice y formen tejido fibroso, corrigiendo la luxación cóndilo mandibular.

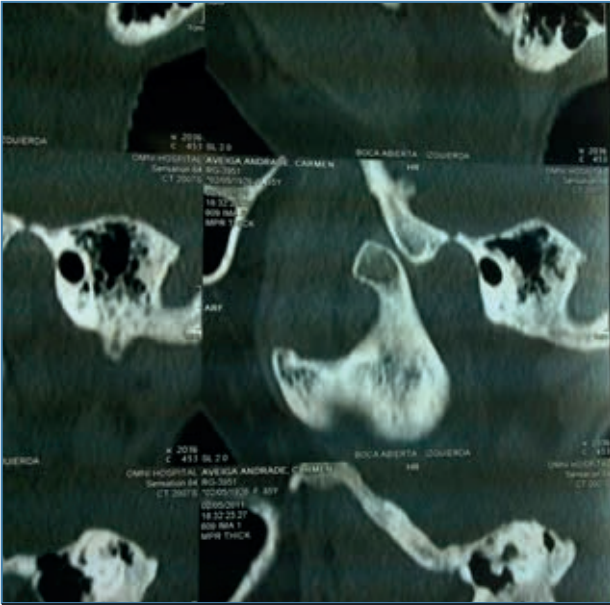


Figura 2. Tomografía de la ATM y anexos.

Se realiza incisión pre auricular, identificando la tuberosidad glenoidea en el área pre-articular de la ATM con fresa de 4 milímetros; se realiza perforación de 12 milímetros de profundidad y en el orificio se implanta PIN de vitalium recubierto de hidroxiapatita (figura 5), el mismo que es sujetado hacia el arco cigomático con punto de Etibon 2-0; luego se diseca y se sutura (figura 6) acortando ligamento de la cápsula externa de la ATM para continuar suturando tejido preauricular y luego la piel con nylon 5-0. Se inmoviliza el maxilar superior al inferior por medio de un enmallado con alambre 4-0 fijado a tornillos colocados tanto en la parte superior como inferior (figura 7). Se termina colocando vendaje de Whuarton

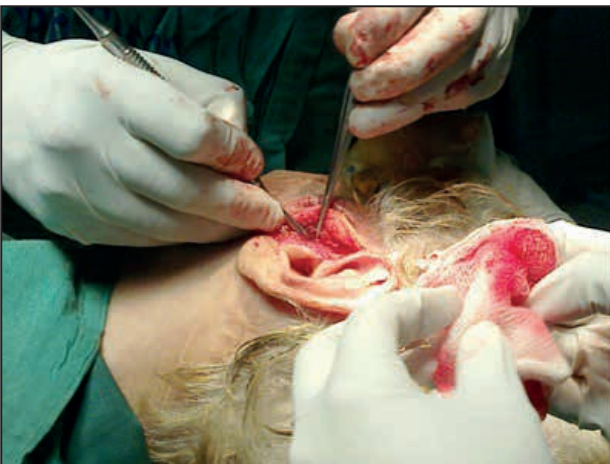

Figura 3. Abordaje quirúrgico.

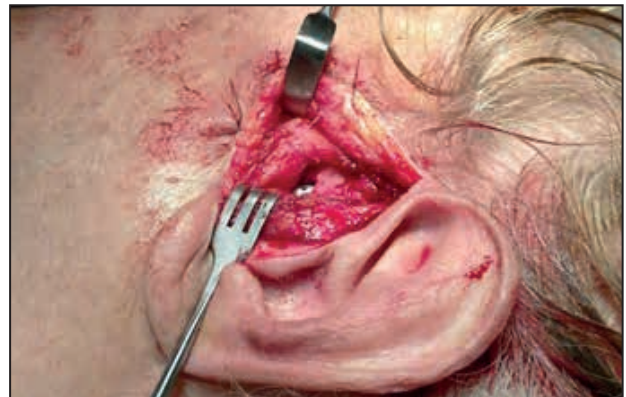

Figura 5. Pin, implantado de ATM

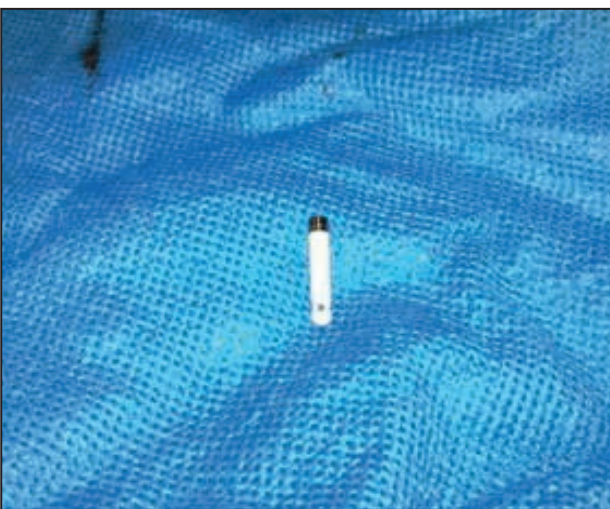

Figura 4. Pin, cubierto de hidroxiapatita (Implante de la ATM)

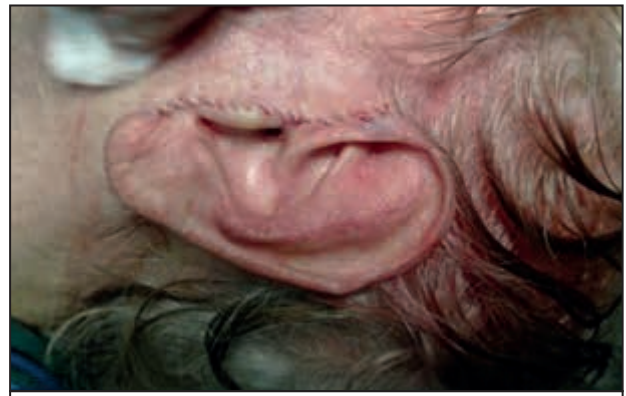

Figura 6. Cierre del abordaje quirúrgico.

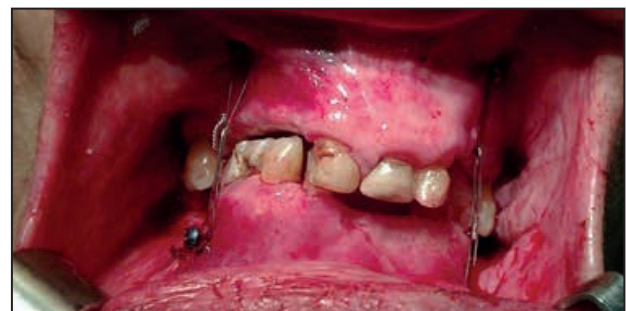

Figura 7. Cerclaje inter maxilar.

En el presente caso no hubo ningún inconveniente transquirúrgico como sangrado o lesiones de nervios periféricos o postquirúrgico como falla en la fijación del PIN. El dolor postquirúrgico inmediato fue leve y se controló adecuadamente con analgésicos AINES. Luego del retiro de la inmovilización se evidenció una disminución de 2 cm en la apertura oral. En las siguientes evaluaciones clínicas, se evidenció una resolución completa de la sintomatología tanto funcional de la ATM como del dolor crónico de dicha articulación; no se presentó recurrencia de la luxación (figura 8).

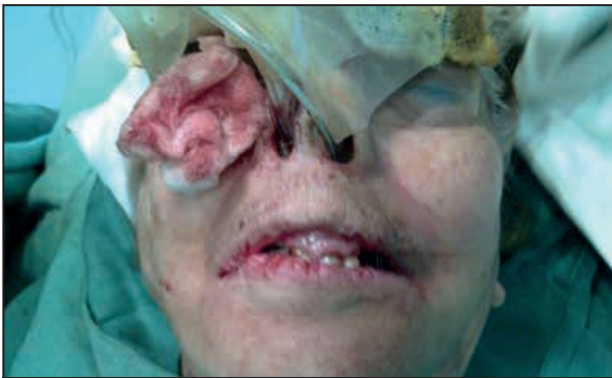

Figura 8. Final quirúrgico.

Discusión

La patología de aumento de la laxitud e hipermovilidad de la ATM se relaciona con algunas características de los pacientes que son de sexo femenino, edad avanzada, alteraciones funcionales y estructurales de la musculatura de la masticación y de los elementos que componen la articulación.

La etiología de la luxación mandibular incluye los siguientes factores: trauma extrínseco o intrínseco con ruptura, desgarro, o estiramiento de los ligamentos y cápsula de la ATM con o sin daño del disco, hiperfunción muscular, degeneración de los ligamentos y cápsula de la ATM, secundario a algún padecimiento (ej. artritis reumatoide, artritis psoriática), disfunción neuromuscular (ej. epilepsia, enfermedad de Parkinson), laxitud articular familiar (ej. Síndrome Ehlers-Danlos) o en personas que tienen mayor laxitud de las estructuras de la ATM, reacción inducida por medicamentos causando reacción extrapiramidal o en pacientes que se encuentra bajo tratamiento con neurolépticos, desórdenes psicógenos en la que la tensión muscular se encuentra aumentada y en pacientes con desarreglos internos de la ATM

o con alteraciones del cierre como pérdida de dientes y de la dimensión vertical.⁹

Para su diagnóstico el cirujano debe observar datos de excesivo rango de movilidad, imposibilidad para el cierre mandibular, debido a la laxitud ligamentaria, además el dolor se presenta al momento de la dislocación y puede permanecer después del episodio.^{7,8}

En una verdadera luxación el paciente no puede reducir la mandíbula sin ayuda del médico, a diferencia de la "subluxación", en el cual el paciente puede reducir el cóndilo generalmente después de un periodo corto de tiempo. La incidencia reportada ha sido entre 3 a 7 % de la población en general. El diagnóstico se realiza mediante estudios de imágenes con tomografía con reconstrucción 3D, en la cual nos permite observar mejor las estructuras óseas e identificar la lesión adyacente; también se puede pedir una radiografía panorámica o la ortopantomografía, o una simple de macizo facial; en algunos casos se recomienda la artroplastia o artrotomía de la ATM.¹

Se ha desarrollado múltiples tratamientos que tratan de corregir la superficie articular para fijar la ATM, con los cuales se obtuvo buenos resultados sin ser alguno más eficiente que otro.⁸ Se escogió la colocación de pin extra-articular debido a las características del paciente, su edad, funcionalidad, calidad de estructuras adyacentes donantes y escasa posibilidad de conseguir injertos óseos viables. Además Costas López y Cols.¹⁰ afirman que no siempre es necesario el empleo de osteosíntesis, dada la tendencia fisiológica a la obliteración, del espacio dejado en la osteotomía, siempre que el periostio de la parte medial de la eminencia articular se preserve durante la intervención.

Conclusiones

La técnica utilizada para tratar la luxación crónica y recidivante de la ATM, es relativamente simple y asequible, con un tiempo quirúrgico corto y pocas complicaciones. El resultado fue satisfactorio tanto en el transquirúrgico como en las revisiones clínicas subsecuentes haciendo que la colocación de PIN extra articular sea una opción adecuada para pacientes con dichas características. Finalmente es importante que un odontólogo,

valore a la paciente para colocación de prótesis dentarias que establezca la masticación y el área mandibular.

Referencias bibliográficas

1. Leidy Johanna Valencia Alzate, Alteraciones de la articulación ATM Universidad Santiago de Cali –Colombia, sección IV, Capitulo 13, paginas 365-373.
2. Mario Gutiérrez. Reducción no traumática de la luxación de la articulación témporo-mandibular, Rev. Otorrinolaringólogo. Cir. Cabeza Cuello 2004; 64: 265 - 266.
3. Undt G, Kermer C, Rasse M. Tratamiento de la luxación recurrente de mandíbula, Part I: Leclerc blocking procedure. Int J Oral Maxillofac Surg. 1997; 26: 98-102.
4. Bays Robert, Temporomandibular Joint Disc Preservation en Frost D: Joint Preservation Procedures, Atlas of the Oral an Maxillofacial Surgery Clinics of North America. Vol. 4 N2, Ed. WB. Saunders Company, 33-49. 1996
5. Medra AM, Mahrous AM. Glenotemporal osteotomy and bone grafting in the management of chronic recurrent dislocation and hypermobility of the temporomandibular joint. Br J Oral Maxillofac Surg. 2008; 46: 119-22.
6. Myrhaug H. A new method of operation for habitual dislocation of the mandible, review on former methods of treatment. Acta Odont Scand 1951; 9:247-61.
7. Shibata T, Yamashita T. Treatment of habitual temporomandibular joint dislocation with miniplate eminoplasty: a report of nine cases. J Oral Rehab 2002;29: 890.
8. Pingarrón Martín L., Cebrián Carretero J.L., González Martín-Moro J., López-Arcas J.M., Chamorro Pons M., Navarro Cuellar I.
9. Smith WP. Recurrent dislocation of the temporomandibular joint: a new combined augmentation procedure. Int J Oral Maxillofac Surg 1991; 20:98-9.
10. Luxación crónica recidivante. Tratamiento: osteotomía glenotemporal de Norman. Rev Esp Cirug Oral y Maxilofac [revista en la Internet]. 2009 Jun [citado 2011 Oct 31]; 31(3): 160-166.