

OSTEOPETROSIS: REPORTE DE UN CASO

OSTEOPETROSIS: REPORT OF A CASE

OSTEOPOROSE: RELATO DE UM CASO

DIANA BARZALLO OCHOA, JONATHAN JÁCOME PINELA, MERCY VALAREZO MALDONADO, MERCY MALDONADO MARTÍNEZ

Hospital Dr. Francisco de Ycaza Bustamante; Guayaquil, Ecuador

Resumen

La osteopetrosis es una rara y compleja enfermedad hereditaria ósea, caracterizada por la alteración de la resorción ósea debido a una deficiente función o pobre desarrollo de osteoclastos, produciendo un hueso altamente calcificado, pero con mayor fragilidad. Se presenta caso clínico de un paciente de sexo masculino de 3 años de edad, que a los 11 días de vida debuta con convulsiones tónico clónicas generalizadas. Posteriormente presenta múltiples ingresos por neumonía y anemia. En la actualidad no existe un tratamiento médico efectivo, por lo que es necesario un abordaje multidisciplinario. El trasplante de médula ósea constituye una alternativa viable para el tratamiento de algunos casos de osteopetrosis severa.

PALABRAS CLAVE: osteopetrosis, calcio, osteoclastos, anemia, trasplante de médula ósea.

Abstract

Osteopetrosis is a rare and complex inherited bone disease characterized by compromised bone resorption, due to poor function or poor development of osteoclasts, producing a highly calcified but most fragile bone. We report the case of a 3 years old male patient, at 11 days old had seizures and then presents multiple admissions for pneumonia and anemia. Currently, there is no effective medical treatment, so that a multidisciplinary approach is necessary. The bone marrow transplant is a viable option for the treatment in some cases of severe osteopetrosis.

KEYWORDS: osteopetrosis, calcium, osteoclasts, anemia, bone marrow transplantation.

Resumo

A osteoporose é uma doença óssea hereditária rara e complexa, caracterizada pela alteração da reabsorção óssea devido à função deficiente ou ao desenvolvimento deficiente de osteoclastos, produzindo um osso altamente calcificado, porém com maior fragilidade. Apresentamos um caso clínico de um paciente do sexo masculino, com 3 anos de idade, que aos 11 dias de idade inicia uma crise generalizada de tônico clônico. Posteriormente, apresenta várias internações hospitalares devido a pneumonia e anemia. Atualmente não existe tratamento médico eficaz, pelo que é necessária uma abordagem multidisciplinar. O transplante de medula óssea é uma alternativa viável para o tratamento de alguns casos de osteoporose grave.

PALABRAS-CHAVE: osteoporose, cálcio, osteoclastos, anemia, transplante de medula óssea.

INTRODUCCIÓN

La osteopetrosis, conocida también como enfermedad de los huesos de mármol (enfermedad de Albers-Schönberg) forma parte de las osteocondrodisplasias.¹ Es una rara enfermedad hereditaria puede ser autosómica dominante o recesiva, la variedad autosómica recesiva también conocida como congénita, infantil o maligna aumenta la severidad de la enfermedad y por ende el empeoramiento del pronóstico; su patogenia responde a un fallo en la resorción ósea y el desequilibrio entre la actividad osteoclastica y la osteoblástica, que desencadena una alteración de la remodelación, además genera una menor actividad del factor estimulante de colonias macrofágicas (M-CSF), interleucina 1 e interleucina 6, que en condiciones fisiológicas es necesario para la diferenciación de células precursoras de osteoclastos; toda esta alteración sucede sobre una base de mutaciones génicas (CLCN, CAII y TCIRG).²

Radiológicamente se observa incremento de la densidad ósea especialmente del cráneo, vertebrae y huesos largos, se puede observar la imagen de hueso dentro del hueso típica de esta patología.^{3,4,5} Al acumularse calcio en los espacios de los huesos largos destinados a la hematopoyesis, predomina la hematopoyesis secundaria. Con el tiempo se producen visceromegalias y pancitopenias.¹

La incidencia general de osteopetrosis se estima en un caso por cada 100.000-500.000 habitantes para la forma recesiva y uno de cada 20.000 nacidos para la forma dominante.⁶ Sin embargo, la incidencia real es desconocida, porque no se han realizado estudios epidemiológicos. A continuación los autores presentan un caso de un paciente de 3 años de edad con diagnóstico de osteopetrosis, antecedentes de colvusión en periodo neonatal, cuadros respiratorios a repetición y anemia, es referido al servicio de Hematología para el estudio de la misma.

PRESENTACIÓN DEL CASO

Paciente de 3 años 3 meses de edad de sexo masculino procedente de zona urbano marginal de la ciudad de Guayaquil; producto de la tercera gestación. Madre de 35 años de edad con antecedente de diabetes mellitus de 5 años de evolución controlada con metformina 500 mg cada día; embarazo controlado en el cual presentó infecciones de vías urinarias y leucorreas a repetición. Nace por cesárea segmentaria a las 38 semanas de

gestación por presentar preeclampsia, sin datos de hipoxia neonatal con apgar 8/9. Tiene dos hermanos de 7 y 18 años aparentemente sanos.

A los 11 días de vida presentó convulsiones tónico clónicas con fijación de la mirada de 5 minutos de duración. Presenta paro cardiorespiratorio, por lo que se inicia secuencia de reanimación y se requirió intubación endotraqueal. Fue hospitalizado en la Unidad de Cuidados Intensivos Neonatales (UCIN) en una clínica particular durante 21 días. Mejora favorablemente y a los 3 meses de edad se establece diagnóstico de pseudohipoparatiroidismo e hipocalcemia.

En el año 2011, a los 4 meses de edad, acude a hospital Francisco de Ycaza Bustamante por presentar cuadro clínico de 7 días de evolución compatible con neumonía, anemia, hernia inguino-escrotal e hidrocele, la cual es corregida quirúrgicamente. Durante su estancia fue valorado por varios servicios, entre ellos Endocrinología; se establece diagnóstico de Pseudohipoparatiroidismo idiopático, se indica manejo inicial con suplementos de calcio y vitamina D; a su vez fue valorado por Neurología, traumatología, fisioterapia y genética. (Tabla 1).

TABLA 1. INTERCONSULTAS REALIZADAS

ESPECIALIDADES	DIAGNÓSTICO
Hematología	Anemia secundaria a osteopetrosis.
Cardiología	Segmento P-Q y Q-T corto secundario a hipocalcemia.
Endocrinología	Pseudohipoparatiroidismo, hipocalcemia.
Neurología	Atrofia cortical, retardo madurativo secundario a hipoxia neonatal.
Otorrinolaringología	Potenciales evocados: hipoacusia mixta moderada en oído izquierdo.
Genética	Descartar cromosomopatía.
Oftalmología	Fondo de ojo: atrofia de nervio óptico bilateral.
Fisiatría	Retraso madurativo, trastorno del lenguaje.
Traumatología	Genu valgo bilateral.

Posteriormente es derivado al servicio de Hematología por presentar anemia severa (hematocrito de 17%); se realizó screening de anemia, entre ellos reticulocitos 3,62% vs 0,5 - 1,5 % (corregidos 2,62), haptoglobina 40 mg/dl (19-99 mg/dl), eritropoyetina 750 mU/ml (9-28), ferritina sérica 654,53 ng/ml (6-24), y se corrige su anemia (por supresión medular) mediante transfusiones de glóbulos rojos concentrados desleucocitados.

A los 2 años de edad por su condición se sugiere la realización de radiografías de huesos largos; en las imágenes radiológicas se observa incremento notable de la densidad ósea (hiperosificación) con

lo que se confirma el diagnóstico de osteopetrosis. Subsecuentemente se encontraron valores séricos de fósforo elevados 5,7 mg/dl (2,5 -4,9 mg/dl) y calcio sérico bajo 7,6 mg/dl (8,5- 10,1 mg/dl).

Actualmente presenta al examen físico peso 15.4 kg (P50), talla 73 cm (<P3), frecuencia respiratoria 24, frecuencia cardíaca 130, temperatura 36.8°C, perímetro cefálico 55 cm. Paciente hipotrófico, macrocéfalo de frente amplia abombada, exoftalmos, hipertelorismo ocular, nistagmo, ausencia de piezas dentales, orificios nasales estrechos, hipertrofia adenoidea, palidez en mucosas y piel. (Figura 1). A la auscultación del tórax se aprecian ruidos nasales transmitidos, campos pulmonares ventilados, ruidos cardíacos rítmicos no ruidos agregados. A la palpación del abdomen, hepatomegalia leve. Extremidades asimétricas hipotróficas, equino valgo bilateral y genitales normales.

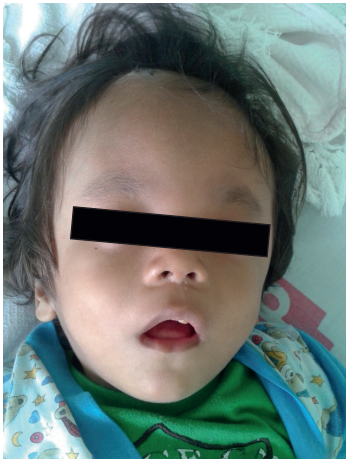

Figura 1. Se observa macrocefalia con perímetro cefálico de 55 cm, frente prominente con áreas de alopecia, asimetría facial e hipertelorismo ocular.

En relación a los exámenes complementarios las radiografías muestran aumento de densidad ósea, principalmente en arcos costales, cuerpos vertebrales torácicos y lumbares. En la base del cráneo, se observa imagen de antifaz. Ensanchamiento de las metáfisis de los huesos largos, imagen de hueso dentro de hueso. (Figuras 2, 3, 4). La ecografía abdominal reporta hígado aumentado de tamaño sin otros hallazgos relevantes y la tomografía axial computarizada simple (TAC) revela atrofia cerebral importante. En la actualidad se encuentra en proceso de evaluación como posible candidato a trasplante de médula ósea, hasta el momento manejado con suplementos vitamínicos a base de complejo b, ácido fólico y hierro oral.

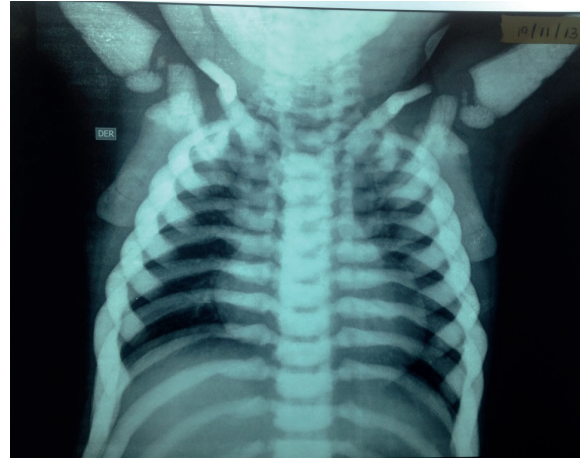


Figura 2. Radiografía de tórax antero-posterior. Se ve aumento de la densidad ósea generalizada, principalmente en arcos costales, cuerpos vertebrales torácicos y lumbares.

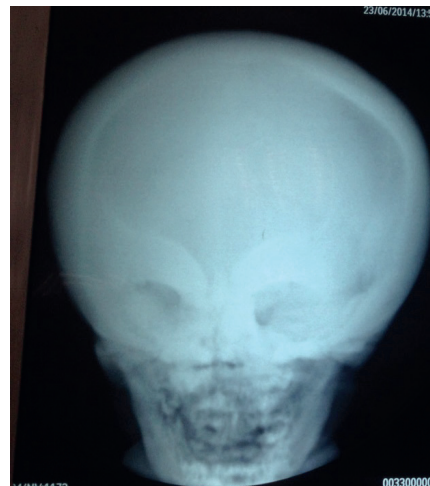

Figura 3. Se muestra un incremento significativo en la densidad de las estructuras óseas. Signo del antifaz.

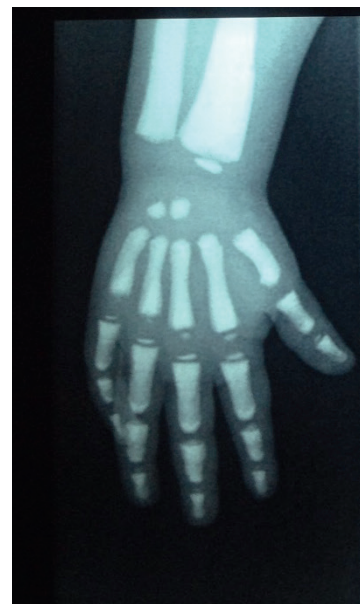

Figura 4. Imagen de hueso dentro de hueso en mano derecha

DISCUSIÓN

La osteopetrosis es una enfermedad de etiología desconocida,⁷ caracterizada por una alteración funcional en los osteoclastos, incapacitándolos para la reabsorción ósea normal.^{8,9} El diagnóstico es fundamentalmente clínico y radiológico; las manifestaciones clínicas que presentan los pacientes con osteopetrosis son muy variables y van en relación al grado de disfunción osteoclástica.

Es así que desde que Albers-Schonberg lo describió en 1904, se han reportado dos formas principales de osteopetrosis: una forma grave autosómica recesiva infantil o maligna caracterizada por osteoclerosis, fracturas, talla corta, neuropatías compresivas y falla hematológica, debida a la alteración en el desarrollo de la médula ósea;⁴ y una forma leve autosómica dominante, en niños mayores, en la cual las principales complicaciones son óseas como fracturas, escoliosis, osteoartritis de cadera, osteomielitis, especialmente mandibular, en asociación con abscesos o caries dentales. También se conoce una forma intermedia, esta tiende a ser menos grave que la variedad infantil y suele afectar a niños menores de 10 años; se trasmite de forma recesiva y se caracteriza clínicamente por calcificaciones cerebrales, acidosis tubular renal y huesos con densidad aumentada.^{9,10,11}

El caso que se presenta posee características que concuerdan mayormente con el tipo autosómico recesivo, ya que se observa la presencia de supresión medular, neuropatías compresivas y manifestaciones esqueléticas.

En muchos pacientes con la forma recesiva se han detectado alteraciones de la función de los osteoclastos, que se deben a mutaciones en un gen que codifica una subunidad específica de los osteoclastos de la bomba de protones vacuolar (TCIRG1).¹¹ La forma dominante de la osteopetrosis se ha localizado genéticamente en el cromosoma 1p21.

Adicionalmente el paciente presentó anemia normocítica hipocrómica, la cual ha sido reportada en otros casos de osteopetrosis, secundaria a la insuficiencia de la médula ósea como resultado de la disminución del volumen de la cavidad medular, el mismo que explica la hepatomegalia debido a la hematopoyesis extramedular.³

La forma infantil de la osteopetrosis es la más severa a pesar del tratamiento, se manifiesta con supresión medular, que conlleva anemia, trombocitopenia y complicaciones infecciosas graves, frecuentemente fatales durante la infancia.¹²

Con base a la afección de médula ósea presente en este caso, se justifica la consideración del paciente como candidato a trasplante de médula ósea, con este procedimiento se han obtenido buenos resultados en casos similares.

En 1975 Walker, en sus estudios con animales demostró que los osteoclastos derivan de las células madres pluripotenciales hematopoyéticas, y que en la resorción ósea participan también precursores mononucleares.^{3,12} El trasplante de médula ósea corrige las anomalías óseas e inmunológicas al proporcionar células madre hematopoyéticas capaces de dar origen a osteoclastos maduros normofuncionantes.

El tratamiento actual de la osteopetrosis es sintomático con soporte hematológico mediante transfusiones sanguíneas, administración de eritropoyetina dirigidos a inducir la resorción ósea; se sustenta en la variedad de la misma. En la forma autosómica recesiva se recomienda altas dosis de calcitriol e interferon gamma, pero cabe recalcar que hasta el momento la única opción con mayor tasa de curación es el trasplante de médula ósea.^{13,14}

REFERENCIAS BIBLIOGRÁFICAS

- Behrman R. E, Kliegman R, Jenson H. Nelson Tratado de Pediatría. 17 ed. Madrid: Elsevier; 2005.
- Stevens A, Lowe J. Sistema Musculoesquelético. Histología Humana. 2 ed. Madrid: Harcourt; 1998. p. 227-250.
- Villa Alcázar M, Benito A, Díaz M, Madero L. Trasplante halogénico de médula ósea en osteopetrosis maligna. *An Esp Pediatr* 1997;47:543-546.
- Granados E, Martínez J, Zepeda R, Trejo A, Sandoval C, Barrón J. Osteopetrosis (enfermedad de Albers-Schonberg): reporte de un caso y revisión clínica. *Med Int Mex* 2007;23(6):542-5
- Sifuentes Giraldo W, Vázquez Díaz M, Barrios Castellanos R. El signo del «hueso dentro de hueso» en el hipoparatiroidismo idiopático. *Reumatol Clin.* 2012;8:372-4
- De la Uz B, Rodríguez I, Suárez C, Rodríguez M, Hernández G. Osteopetrosis. *Medisan* 2008; 12(1)
- Sreehari S, Rani Naik D, Eapen M. Osteopetrosis: a rare cause of anemia. *Hematol Rep.* 2011; 3(1)

8. Janer J, Muñoz A, García J, Ferrer M, Sanchez J, Labarta J. Osteopetrosis autosómica dominante: a propósito de 3 casos y una mutación. *An Pediatr.* 20015; 82(1):35-38.
9. Hofstetter W, Cecchine M. Recent developments in the understanding of pathophysiology of Osteopetrosis. *Eur J Endocrinol* 1996; 143 (2): 143-6.
10. Blank R, Bhargava A. Osteopetrosis. *Medicin J* 2002; 1-10.
11. Steward C. Hematopoietic stem cell transplantation for osteopetrosis. *Pediatr Clin North Am* 2010, 57:171-180
12. Mejía P, Santos-Guzmán J, Villela L, Cedillo-Alemán E, Garcia A. Osteopetrosis, calcification beyond the skeletal system. A case report. *Bol Med Hosp Infant Mex* 2012;69(2): 116-120
13. Martinez C, Polgreen L, DeFor T. Characterization and management of hypercalcemia following transplantation for osteopetrosis. *Bone Marrow Transplant* 2010; 45: 939-44.
14. Osuna P, Santos-Guzmán J, Villela L, Cedillo-Alemán E, García A. Osteopetrosis, calcificación más allá del sistema óseo. *Med Hosp Infant Mex* 2012; 116-120.