

Reporte de caso clínico: síndrome de Moebius

Clinical case report: Moebius syndrome

Cristina Herrera Mora¹, Paola Mendieta Chispe², Letty Muzzio Prott³

¹ Médico Pediatra, Emergencia, hospital "Roberto Gilbert E.", Guayaquil, Ecuador

² Médico Pediatra, Unidad de Cuidados Intensivos Cardiológicos, hospital "Roberto Gilbert E.", Guayaquil, Ecuador

³ Jefa del Servicio de Genética, hospital "Roberto Gilbert E.", Guayaquil, Ecuador

RESUMEN

Anomalía congénita que ocasiona parálisis del VI y VII par craneal; aunque el compromiso puede ser más extenso (III, IV, V, IX, X y XII). Se caracteriza por fascie en máscara (parálisis del nervio facial de forma bilateral, en ocasiones puede ser unilateral); micrognatia, paladar hendido, úvula hendida, ptosis palpebral, nistagmos, estrabismo, hipoplasia lingual unilateral, defectos de las extremidades y dificultad para la succión y deglución. Su etiología es multifactorial, aunque se ha asociado con la exposición prenatal a misoprostol. El diagnóstico es clínico. Presentamos el caso de un neonato obtenido por cesárea con antecedentes de amenaza de aborto a las 11 semanas de gestación. Se diagnóstica por exploración física (parálisis facial bilateral, fascie inexpressiva, boca "en carpa", hipoplasia mandibular, hipoplasia ungueal, pie equino varo). El caso clínico presentado estuvo asociado a mal pronóstico a causa de su asociación con cardiopatía congénita (atresia pulmonar) que suele ser infrecuente en este síndrome. En este paciente se ha sugerido como causa la injuria hipóxico/isquémica transitoria del feto debida a alteraciones en la circulación materno-fetal en otros casos su aparición se ha relacionado a sangrados durante el primer trimestre del embarazo, amenaza de aborto y exposición a teratógenos como misoprostol. El síndrome de Moebius se diagnostica básicamente por los rasgos físicos que presenta el paciente, entre ellos el más relevante y constante es la parálisis facial generalmente bilateral.

Palabras claves: Síndrome de Mobius. Parálisis Facial. Cardiopatías Congénitas.

ABSTRACT

It is a birth defect that causes paralysis of cranial nerve VI and VII, although the defect could be wider (III, IV, V, IX, X and XII). It is characterized by Fascia on skin (facial nerve palsy bilaterally, it can sometimes be unilateral); micrognathia, cleft palate, cleft uvula, ptosis, nystagmus, strabismus, unilateral lingual hypoplasia, defects of the limbs and difficulty in sucking and swallowing. Its etiology is multifactorial, although it has been associated with prenatal exposure to misoprostol. The diagnosis is clinical. We are presenting the case of an infant born by cesarean section with a history of threatened abortion at 11 weeks of gestation. It was diagnosed through physical examination (bilateral facial paralysis, expressionless fascia "tent-shape mouth", mandibular hypoplasia, hypoplasia, clubfoot). This clinical case was associated with poor prognosis because of its association with congenital heart disease (pulmonary atresia) which is usually rare in this syndrome. In this patient transient systemic hypoxia-ischemia (TSHI) has been suggested as a cause due to alterations in the maternal-fetal circulation. In other cases its appearance has been related to bleeding during the first trimester of pregnancy, threatened abortion and exposure to teratogens such as misoprostol. Moebius syndrome is diagnosed primarily through physical features in the patient, including the most relevant and consistent facial paralysis, which is usually bilateral.

Keywords: Mobius Syndrome. Facial Paralysis. Congenital Heart Disease.

Introducción

El Síndrome de Moebius es una anomalía congénita que afecta igualmente a varones y a mujeres. Consiste en la parálisis del VI y VII par craneal aunque algunos pacientes presentan compromiso más extenso pudiendo afectar al III, IV, V, IX, X y XII par craneal.

En 1892 la combinación de falta de expresión facial y la falta de movimiento lateral externo de los ojos condujo al Profesor P.J. Moebius a describir este Síndrome.

La incidencia anual en España estaría en un caso por cada 115.000 nacidos vivos (alrededor de 3 ó 4 nuevos casos cada año en España)¹.

Caso clínico

A las 5 horas de vida ingresa a la sala de emergencia un recién nacido, sexo masculino, producto de madre de 38 años. Antecedentes Gineco Obstetricos: G:4 A:1 C:2 P:1. Embarazo controlado regularmente con amenaza de aborto a las 11SG; datos de IVU y leucorrea tratada y curada, niega fístula amniótica o fiebre periparto. In útero le realizan ecocardiograma que reporta hipertrofia leve del ventrículo derecho, ramas pulmonares levemente hipoplásicas con FOP no restrictivo.

Producto obtenido por cesárea, a término Ballard 38 SG con 2,5KG de peso, llanto inmediato con APGAR 5-8-9 al min, 5 y 10 min respectivamente; presenta cianosis peribucal y dificultad respiratoria a las pocas horas de vida por lo cual le colocan oxigenoterapia con casco cefálico siendo transferido al hospital "Roberto Gilbert", lugar al que llega cianótico, mal perfundido, Silverman 2/10, Sat.O2 91%, FR: 55x'.

Al examen físico llama la atención dismorfismo. RsCs: Soplo sistólico IV/VI FC 130x'; pulso periféricos y centrales palpables (Figura 1 y 2). Paciente es transferido a UCIN se le realiza ecocardiograma que reporta: atresia pulmonar con PDA grande (5mm), ramas pulmonares pequeñas, hipoplasia ventricular derecha, contractilidad normal, probable CIV pequeña, FOP. TAC de cerebro: ventriculomegalia. Ecografía renal: normal.

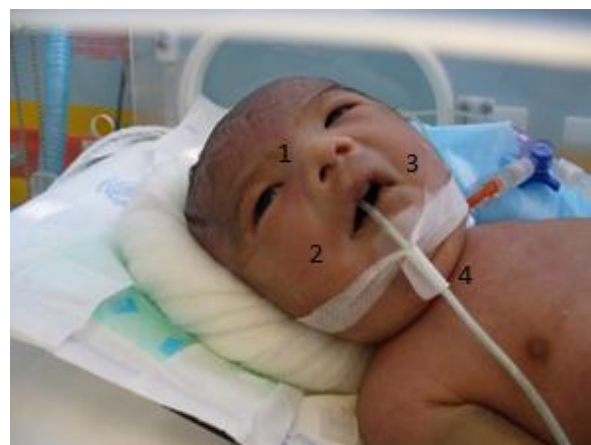

Figura 1. Puente nasal ancho (1), parálisis facial (2), boca en carpa (3), hipoplasia mandibular, retromicronagtia moderada (4), y uso de sonda orogástrica para alimentación por mala deglución.

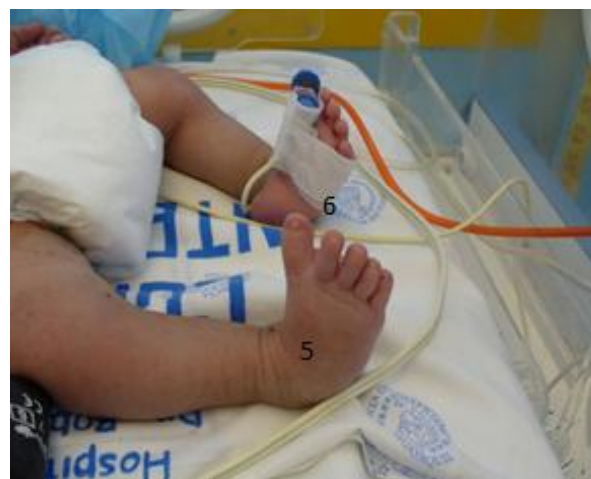

Figura 2. Pie equino varo (5) e hipoplasia ungueal (6).

Se interconsulta al Servicio de Genética quien observa fontanelas puntiformes, cabalgamiento parietal anterior, parálisis facial derecha, boca en carpa, puente nasal ancho, hipoplasia mandibular, retromicronagtia moderada, implantación baja de orejas, hipoplasia ungueal e implantación profunda, implantación baja del cabello, flexión plantar interna (pie equino varo). Luego de la valoración de los signos físicos antes descritos considera que se trata del Síndrome de Moebius por posible insuficiencia placentaria dado el antecedente de amenaza de aborto. Debido a la asociación con atresia pulmonar con CIV el pronóstico es malo debido a que no hay conexión anatómica entre el ventrículo derecho y las arterias pulmonares, lo cual es incompatible con la vida y estos niños fallecen al nacer o poco después. El paciente fallece a los 20 días de vida.

Discusión

El síndrome de Moebius normalmente es de aparición bilateral y rara vez es unilateral, afecta a hombres y a mujeres por igual Von Graafe fue el primero en describir un caso de diplejía facial en 1880.

Moebius comunicó la asociación de diplejía con otras malformaciones como: múltiples neuropatías craneales, retraso mental, alteraciones endocrinológicas, deformidad músculo-esquelética y defectos cardiovasculares^{2,3}.

Existen dos formas de presentación: esporádica y familiar. En el primer caso se ha sugerido como causa la injuria hipóxica isquémica transitoria del feto debido a alteraciones en la circulación materno-fetal. En los casos familiares se reconocen formas de transmisión autosómica dominante (A/D), autosómica recesiva (A/R) y ligada al cromosoma X. El análisis citogenético de paciente con Sd de Moebius usualmente muestra cariotipos constitucionales normales.

Las causas de este síndrome son desconocidas, sin embargo se exponen dos de las teorías más aceptadas. Una de ellas se basa en la atrofia de los núcleos craneales. La segunda teoría sugiere que la destrucción o daño de los núcleos de los nervios craneales es debido bien a una falta en el suministro sanguíneo, o como resultado de efectos externos tales como una infección, drogas o medicamentos. La exposición prenatal a misoprostol durante el primer trimestre de embarazo se ha asociado al síndrome de Moebius, malformaciones en las extremidades y la disrupción vascular ha sido propuesta como el mecanismo de acción teratógena^{2,4}.

Se han comunicado casos clínicos de recurrencia familiar con patrones de herencia autosómico dominante, autosómico recesivo y ligado al cromosoma X^{5,6}. De acuerdo al enfoque propuesto por Roig Quilis este síndrome se trata de una disgenesia troncoencefálica⁵ y puede clasificarse en: genéticamente determinadas, ya sea de forma

aislada o como parte de un síndrome polimalformativo más extenso, y adquiridas, debidas a lesiones destructivas y disruptivas prenatales de naturaleza vascular. En este paciente se ha sugerido como causa la injuria hipóxica/isquémica transitoria del feto debido a alteraciones en la circulación materno-fetal. En otros casos su aparición se ha relacionado a sangrados durante el primer trimestre del embarazo, amenaza de aborto y exposición a teratógenos como misoprostol^{6,7}.

Se realizó en Brasil un estudio de casos y control, multicéntrico comparando la frecuencia del uso prenatal de misoprostol en madres de niños con defectos de disrupción vascular y un grupo control en el que se diagnosticaron otros tipos de defectos en el cual la exposición prenatal se identificó en 34,4% de niños con diagnóstico de disrupción vascular, respecto a 4,3% en el grupo control, porcentajes estadísticamente significativos^{8,9}.

La prevalencia del Síndrome de Moebius en España, según el estudio realizado en el hospital Universitario "La Fe de Valencia", se sitúa entre 1/490.000 y 1/677.000 habitantes y la incidencia anual estaría en un caso por cada 115.000 nacidos vivos (alrededor de 3 ó 4 nuevos casos cada año en España); en nuestro país no hay estadísticas sobre este síndrome. En el hospital "Roberto Gilbert E." en el período 2005-2009 se han diagnosticado 15 pacientes. En esta serie se encontró que el 60% estuvo asociado con el uso de misoprostol. La presencia de cardiopatías estuvo presente en el 33% de los casos (Figura 3).

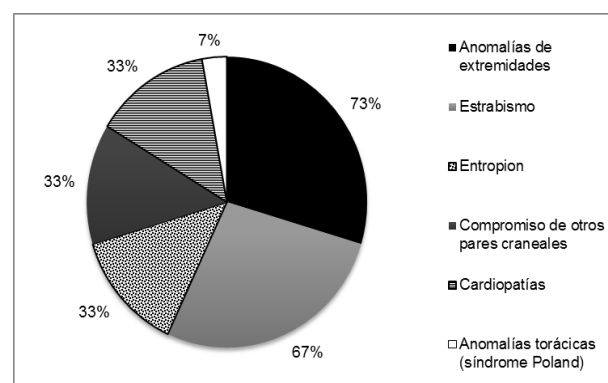


Figura 3. Presentación clínica de los pacientes atendidos en el hospital "Roberto Gilbert Elizalde" 2005-2009.

En el caso presentado la madre del paciente tenía antecedentes de amenaza de aborto y negaba el uso de misoprostol o algún otro teratógeno, tampoco había antecedentes patológicos familiares de importancia. De allí que la causa probable en este caso sería la insuficiencia placentaria y la consecuente injuria hipóxico/isquémica.

Las alteraciones cardiovasculares son raras, Suvarna y col⁵. reportaron la asociación de síndrome de Moebius con conexión anómala venosa pulmonar total.

Previamente, hubo sólo tres informes de cardiopatías congénitas asociadas a este síndrome: dos defectos septales ventriculares, uno de ellos asociado a dextrocardia, y un caso con transposición de grandes vasos^{10,11}. Por otra parte, se han comunicado dos casos de síndrome de Moebius- Poland con dextrocardia⁸.

En nuestro caso reportamos el S. Moebius asociado a hipoplasia ventricular derecha y atresia pulmonar. La atresia pulmonar con septo interventricular intacto (APSI) es una cardiopatía congénita poco frecuente, en la que no existe válvula pulmonar y por tanto la salida del ventrículo derecho hacia los pulmones es un fondo de saco ciego, está asociada a grados más o menos importantes de hipoplasia de ventrículo derecho (VD) y de la válvula tricúspide.

En la APSI, al no existir paso de sangre a los pulmones debido a que la salida del ventrículo derecho está cerrada el niño vive gracias a que el ductus permanece abierto de forma natural o gracias a la administración de prostaglandinas, y es éste el que aporta la llegada de sangre hasta los pulmones. El diagnóstico fue básicamente clínico y contrario a lo común, en este caso la asociación del Síndrome de Moebius a una atresia pulmonar hizo que tuviese mal pronóstico y el paciente falleciera. Cuando no existen otras malformaciones se describen en función de la extensión de la lesión como: síndrome o secuencia de Moebius, Cogan y Pierre Robin. El cuadro sólo puede explicarse si se entiende como un síndrome de "mal desarrollo" del rombencéfalo⁷. Pitner y col. proponen como síndrome de Moebius un

cuadro clínico con varios trastornos patológicos que tienen en común¹ (Tabla 1).

Tabla 1. Signos y síntomas relacionados al Síndrome de Möebius		
Faciales	Extrafaciales	Neuromusculares
Ptosis palpebral uni o bilateral, parálisis del músculo elevador del párpado o del motor ocular común (MOC).	Aplasia del músculo pectoral (Figura 4)	Hipotonía, distrofia miotónica, distrofia muscular facio-escápulo-humeral, polineuropatía
Alteración de la movilidad ocular, estrabismo convergente; afección del motor ocular externo (MOE)	Pie equinovaro	Trastornos de la deglución, disartria
Paresia facial congénita bilateral	Artrogriposis	Parálisis bulbar flácida no progresiva
Facies inmóvil, rígida, inexpresiva (Figura 5A y B)	Otros: Hipogonadismo hipogonadotrópico ¹²	
Pabellones auriculares grandes,		
Cammarata-Scalisi, Francisco. Espectro clínico y etiológico del síndrome de Moebius ² .		

Ningún gen estudiado hasta el momento se ha asociado como responsable del síndrome de Moebius¹³.

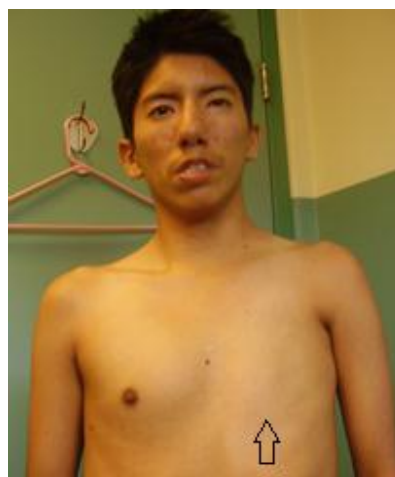

Figura 4. Paciente con Síndrome de Poland asociado. Aplasia de músculo pectoral (flecha).

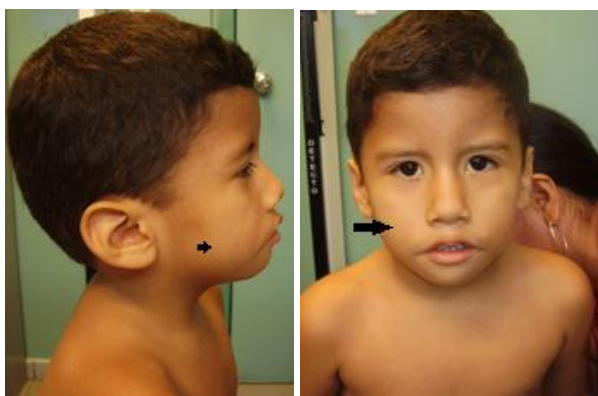

Figura 5A y B. Paciente con Síndrome de Moebius. Característica cara en máscara (flecha).

El diagnóstico diferencial debe realizarse con las diversas enfermedades que producen parálisis facial: traumatismo neonatal (fórceps), parálisis pseudobulbar, síndrome cardiofacial o de Cayler, miastenia congénita o la distrofia miotónica de Steinert, fracturas de la base de cráneo, enfermedades infecciosas (otitis, herpes zoster, mastoiditis, mononucleosis), neoplasias, enfermedad de Hodgkin, síndrome de Guillain-Barré, la forma infantil del síndrome fascioescapulohumeral, el síndrome de Leigh y la delección 22q11.2¹⁴.

Conclusiones

El síndrome de Moebius se diagnostica básicamente por los rasgos físicos que presenta el paciente, entre ellos el más relevante y constante es la parálisis facial generalmente bilateral.

Si bien es cierto su etiología es multifactorial, al realizar la historia clínica siempre debemos descartar la ingesta de misoprostol que origina insuficiencia placentaria que está relacionada a la hipoxia de los pares craneales.

Su pronóstico se determina de acuerdo a las patologías asociadas, en este caso el pronóstico fue malo por presentar cardiopatía congénita grave como es la atresia pulmonar. Siendo que en la atresia pulmonar no existe conexión anatómica entre el ventrículo derecho y las arterias pulmonares, esta sangre se desvía hacia la aorta a través de la comunicación interventricular resultando al final en una sangre pobremente oxigenada.

En este paciente, además existe otro lugar de mezcla de sangre dada por la persistencia del ductus arterioso, la misma que se mantiene hasta que en determinado momento el ductus se cierra. Por su edad, valorando riesgo-beneficio dada la complejidad de la cirugía correctora que requiere circulación extracorpórea no se decidió realizar tratamiento quirúrgico.

Referencias bibliográficas

1. Síndrome de Moebius. Revista de Posgrado de la VI Cátedra de Medicina 2003, 127: 16-17.
2. Cammarata-Scalisi, F. Espectro clínico y etiológico del síndrome de Möebius. Arch. Argent. Pediatr. 2007, 105: 444-446.
3. Raroque HG Jr, Hershewe GL, Snyder RD. Möbius syndrome and transposition of the great vessels. Neurology 1988; 38:1894-1895.
4. Pastuszak A, Schüler L, Speck-Martins C, Coelho K, Cordello S, Vargas F, Brunoni D, Schwarz I, Larrandaburu M, Safattle E, Meloni V, Koren G. Use Of Misoprostol During Pregnancy And Möebius' Syndrome In Infants. N Engl J Med 1998; 339:1553.
5. Suvarna J, Bagnawar M, Deshmukh CT. Moebius syndrome with total anomalous pulmonary venous connection. Indian J Pediatr 2006; 73:427-429.
6. Van Der Zwaag B, Verzijl HT, Beltran-Valero De Bernabe D, et al. Mutation analysis in the candidate Möbius syndrome genes PGT and GATA2 on chromosome 3 and EGR2 on chromosome 10. J Med Genet 2002; 39:30.
7. Roig-Quilis M. Disgenesia Troncoencefálica: los síndromes de Möebius, Cogan y Pierre Robin en revisión. An Pediatr 2005; 62:346-351.
8. Bosch-Banyeras JM, Zuasnabar A, Puig A. Poland- Möbius syndrome associated with dextrocardia. J Med Genet 1984; 21:70-71.

9. Vargas FR, Schuler-Faccini L, Brunoni D. Prenatal exposure to misoprostol and vascular disruption defects: a case-control study. *Am J Med Genet* 2000; 95:302-306.
10. Caravella L, Rogers GL. Dextrocardia and ventricular septal defect in the Möbius syndrome. *Ann Ophthalmol* 1978; 10:572-575.
11. Deda G, Caksen H, Atalay S. Möbius syndrome associated with ventricular septal defect. *Indian J Pediatr* 2001; 68:455-6.
12. Costigan C, Reardon W. Moebius sequence and hypogonadotrophic hypogonadism. *Am J Med Genet A* 2003; 123:107-110.
13. Yeh PC, Kipp MA. A case of Moebius syndrome in association with Klinefelter syndrome. *Ophthalmic Genet* 2002; 23:185-189.
14. Coiffman F, Cantini J: Síndrome de Moebius. En: Coifman F. *Cirugía Plástica Reconstructiva y Estética*. Barcelona: Masson-Salvat; 1994. P.1321-5.



UNIVERSIDAD CATÓLICA
DE SANTIAGO DE GUAYAQUIL