

# SÍNDROME DE APERT DE NOVO. REPORTE DE UN CASO

## NOVO APERT SYNDROME. REPORT OF A CASE

## SÍNDROME DE APERT DE NOVO. REPORTE DUM CASO

**KAREN HANZE VILLAVICENCIO<sup>1</sup>, NATASHA BOHÓRQUEZ AGUIRRE<sup>1</sup>, BYRON TOAPANTA GUAYTA<sup>1</sup>, ANA MARÍA VÉLEZ SUÁREZ<sup>1</sup>**

<sup>1</sup> Universidad Católica de Santiago de Guayaquil, Guayaquil, Ecuador

### Resumen

El síndrome de Apert es una enfermedad genética de herencia autosómica dominante o por mutaciones esporádicas en el gen FGFR2. Se presenta el caso de una paciente de sexo femenino de 27 años de edad, con las características fenotípicas clásicas del síndrome de Apert como la acrobraquicefalia, malformaciones faciales y la sindactilia simétrica de manos y pies. Debido a que ningún miembro de la familia presenta este desorden, se concluye que la etiología es una mutación de novo no relacionada a la edad paterna.

**PALABRAS CLAVE:** acrocefalosindactilia, sindactilia.

### Abstract

Apert Syndrome is a genetic disease with autosomal dominant inheritance or sporadic mutations in the FGFR2 gene. This is a case of a 27 year old female patient with the classic phenotypic characteristics of Apert syndrome such as acrobrachycephaly, facial malformations and symmetric syndactyly of hands and feet. Since none of the family members had this disorder, it was concluded that etiology is a novo mutation unrelated to paternal age.

**KEYWORDS:** acrocephalosyndactyly, syndactyly.

### Resumo

A síndrome de apert é uma doença genética de herança autossômica dominante, ou por mutações esporádicas no gene FGFR2. Se apresenta o caso de uma paciente de sexo feminino de 27 anos de idade, com as características fenotípicas clássica da síndrome de Apert, como a acrobraquicefalia, malformações faciais e a sindactilia simétrica de mãos e pés. Em função de que nenhum membro da família tem esta desordem, se conclui que a etiologia é uma mutação de novo não relacionada a idade paterna.

**PALABRAS-CHAVE:** acrocefalossindactilia, sindactilia.

## INTRODUCCIÓN

El síndrome de Apert, también llamado acrocefalosindactilia tipo I, es un desorden congénito caracterizado por craneosinostosis coronal, sindactilia simétrica en las cuatro extremidades y alteraciones de la línea media facial; se puede presentar coeficiente intelectual bajo o normal.<sup>1</sup>

El patrón de herencia es autosómica dominante y se considera que la mayoría de los casos son mutaciones de novo en el gen *FGFR2* del cromosoma 10, que codifica la proteína llamada receptor del factor de crecimiento fibroblástico<sup>2</sup>. La función de esta proteína es inducir a células inmaduras a convertirse en osteoblastos en el período del desarrollo embriológico. Una mutación del gen en cuestión altera la función de la proteína manteniendo su inducción indefinidamente, causando la fusión prematura de las suturas craneales, entre otras estructuras óseas. Se ha demostrado el efecto de la edad paterna avanzada en la aparición de la enfermedad, ya que en el 50% de los casos el padre tiene 35-57 años de edad. Se estima una prevalencia de aproximadamente 1 caso por cada 160.000 nacimientos.<sup>1-5</sup>

Se expone un caso de síndrome de Apert con las características fenotípicas clásicas, sin antecedentes familiares, por lo que su etiología es una mutación de novo sin antecedentes de edad paterna avanzada.

## PRESENTACIÓN DE CASO

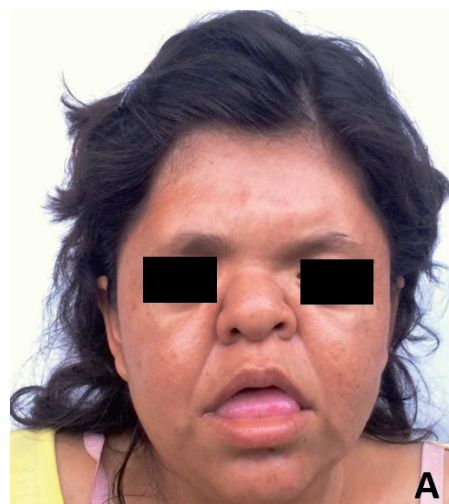Paciente de género femenino de 27 años de edad, con cuadro clínico caracterizado por malformaciones craneofaciales y sindactilia simétrica de manos y pies presentes desde el nacimiento, acudió acompañada de su padre a consulta al hospital del niño Francisco de Ycaza Bustamante de Guayaquil, Ecuador en julio de 2014 para evaluación con propósitos de acceder a cirugía reconstructiva de la arcada dentaria.

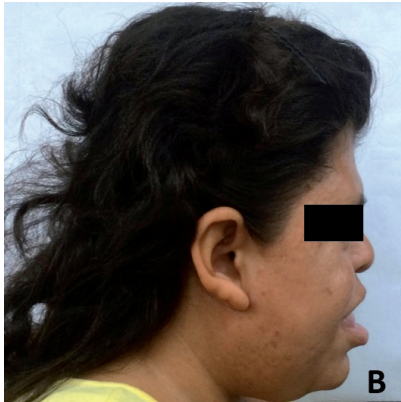La paciente fue concebida en un matrimonio no consanguíneo, nacida a término a las 40 semanas mediante parto vaginal de presentación cefálica. El curso intraparto fue de 14 horas, sin exposición a drogas ni complicaciones durante el parto. Sus padres eran clínicamente normales y en el nacimiento su madre tenía 19 años de edad y su padre 28 años. No hubo complicaciones en el embarazo. La madre asistió aproximadamente a 8 controles prena-

tales, sin embargo, no dispone de exámenes por imágenes debido a la poca disponibilidad de los mismos en la fecha del diagnóstico. Se utilizaron maniobras de Leopold y auscultación de los latidos cardiacos con el estetoscopio de Pinard con resultados normales. Ningún miembro de la familia mostró alguna patología en particular. Recibió lactancia materna hasta los 3 meses, luego leche de fórmula. En cuanto a su crecimiento y desarrollo, presentó retraso psicomotriz, empezando a caminar a los 2 años, pronunció las primeras palabras a los 12 meses y comió sólidos a los 14 meses.

Tiene como antecedentes quirúrgicos dos cirugías previas en las que estuvo internada en The Hospital for Sick Children en Toronto, Canadá, en el año de 1988. La primera cirugía fue a los 10 meses de edad por craneotomía para reducir la presión intracraneal y ocular, miringotomía por otitis media supurativa a repetición y dacriocistorrinostomía por imperforación congénita de conducto nasolacrimal. La segunda cirugía fue a los 7 años de edad para continuación de craneotomía y corrección de sindactilia simétrica de manos y pies.

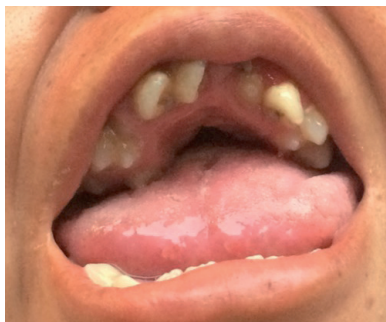Al momento de la exploración clínica, la paciente presenta baja talla para su edad (<4 DS), braquicefalia (Índice Cefálico de la paciente: 105%; braquicefalia: >81%), frente prominente, asimetría facial con los dos tercios superiores de la cara retruídos e hipoplásicos, base nasal ancha y plana, oblicuidad antimongoloide, hipertelorismo ocular (cantos internos: 42mm, cantos externos: 95mm), distancia intercantal(canto int./canto ext. x 100): 44%; hipertelorismo: >42% y pérdida de la continuidad de las cejas. (Figura 1).<sup>6</sup>





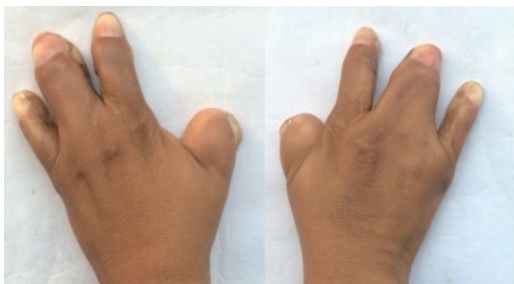
**Figura 1.** (A) Vista Frontal. Obsérvese el hipertelorismo, la desviación antimongoloide, la pérdida de continuidad de las cejas y la boca en carpa. (B) vista lateral. Resalta la asimetría facial con los dos tercios superiores de la cara retruídos e hipoplásicos.

En cuanto a las alteraciones bucales, presenta boca en “carpa”, incompetencia labial, paladar ojival con múltiples apiñamientos, mala disposición dental en ambas arcadas e hiperplasia gingival generalizada. (Figura 2).<sup>7</sup>

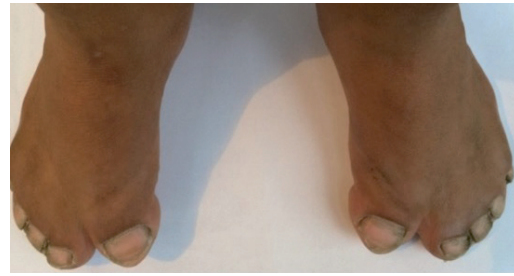

**Figura 2.** Maxilar superior con paladar ojival, arco maxilar en forma de V invertida con múltiples apiñamientos y mala disposición dental en ambas arcadas.

Las manos y los pies presentan sindactilia simétrica, con fusión de los dedos medio y anular de las manos, mientras que en los pies se evidencia unión de todos los dedos. (Figura 3 y 4). Como manifestaciones dermatológicas muestra hiperhidrosis localizada (frente) y acné quístico, comedones y pápulas inflamatorias distribuidas por cara, cuello, pecho y espalda. No se encontraron anomalías cardiovasculares ni en otros sistemas.

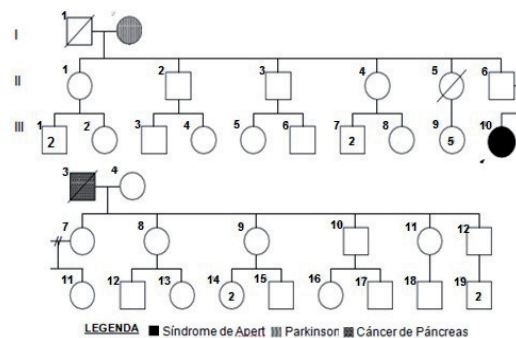


**Figura 3.** sindactilia simétrica en manos de 3° y 4° dedo. 1° dedo con desviación externa.



**Figura 4.** Sindactilia simétrica de pies.

Entre los estudios complementarios se reporta cariotipo con 46, XX cromosomas, sin ninguna alteración estructural. Así mismo, se contó con el pedigree familiar dónde se observa una nueva mutación en la tercera generación que corresponde a la paciente (III -10). (Figura 5).



**Figura 5.** Pedigree de la familia de la paciente.

La paciente no ha podido completar las craneotomías planificadas para su edad. Actualmente ella participa en un programa educativo para personas con discapacidades intelectuales del cual está próxima a graduarse de la primaria en el año 2016.

## DISCUSIÓN

La mutación del receptor 2 del FGF induce a la alteración en la función de los osteoblastos causando el síndrome de Apert con manifestaciones de sinostosis bicoronal, malformaciones faciales y sindactilia severa de manos y pies, observables en el caso clínico descrito. (1-8) El síndrome de Apert es heredado con un patrón autosómico dominante, lo que indica que una copia del gen mutado en cada célula es suficiente para causar la enfermedad. La mayoría de los pacientes resultan de mutaciones de novo y ciertos factores como el espermatozoides del padre con edad avanzada (>35 años)<sup>9</sup> al momento de la concepción, parecen estar relacionados. (8-10) La paciente no presenta antecedentes familiares, ni correlación con edad paterna avanzada al momento de su concepción, lo que confirma que la etiología de este caso es una mutación de novo. Debido a que la mutación ocurrió solo en uno de los gametos de los padres, el riesgo de re-

currencia es bajo, sin embargo la descendencia de la paciente podría heredar esta patología con patrón autosómico dominante.

El síndrome de Apert forma parte del grupo de patologías cuyo denominador es presentar craneosinostosis y alteraciones de las extremidades, por este motivo su diagnóstico diferencial se lo realiza con síndromes de las mismas características, como Crouzon, Chotzen, Pfeiffer, Noack, Carpenter y Goodman. El síndrome de Crouzon es muy parecido al síndrome de Apert en las alteraciones craneofaciales pero no presenta malformaciones en las extremidades.<sup>7-13</sup>

El tratamiento es quirúrgico-paliativo, se recomienda craneotomía antes del primer año, mientras que en la pubertad se valora realizar cirugías reconstructivas para mejorar su apariencia física y su calidad de vida, su pronóstico depende del diagnóstico precoz, así también como su manejo multidisciplinario. Dentro de este manejo muchas veces es importante la evaluación antes del año de vida por parte de odontólogos, neurocirujanos, cirujanos plásticos, otorrinolaringólogos, oftalmólogos y genetistas.<sup>14-16</sup>

### CONCLUSIONES

El síndrome de Apert es una enfermedad congénita rara heredada de forma autosómica dominante que afecta varias partes del cuerpo. Se debe hacer una evaluación multidisciplinaria antes del año de vida para el correcto manejo integral de estos pacientes y de esta forma evitar las complicaciones que conlleva el síndrome, como la hidrocefalia o el déficit intelectual.

### REFERENCIAS BIBLIOGRÁFICAS

- Ko JM. Genetic Syndromes Associated with Craniosynostosis. *Journal of Korean Neur Society*. 2016; 59(3):187.
- Robin NH, Falk MJ, Haldeman-Englert CR. FGFR-Related Craniosynostosis Syndromes. 1998 Oct 20 [Updated 2011 Jun 7]. *GeneReviews*<sup>®</sup> [Internet]. Seattle (WA): University of Washington, Seattle; 1993-2016. Available from: <https://www.ncbi.nlm.nih.gov/books/NBK1455/>
- Carinci F, Pezzetti F, Locci P, Becchetti E, Carls F, Avantaggiato A, Becchetti A, Carinci P, Baroni T, Bodo M. Apert and Crouzon syndromes: clinical findings, genes and extracellular matrix. *J Craniofac Surg*. 2005; 16(3):361-8.
- Chen L, Deng CX. Roles of FGF signaling in skeletal development and human genetic diseases. *Front Biosci*. 2005 May 1; 10:1961-76.
- Goriely A, McVean GA, van Pelt AM, O'Rourke AW, Wall SA, de Rooij DC, et al. Gain-of-function amino acid substitutions drive positive selection of FGFR2 mutations in human spermatogonia. *Proceedings of the National Academy of Sciences*. 2005; 102(17):6051-6.
- McDowell MA, Fryar CD, Ogden CL, Flegal KM. Anthropometric reference data for children and adults: United States, 2003-2006. *National health statistics reports*. 2008; 10(1-45):5.
- Contreras R, Mas F, Jota D. Síndrome de Apert. Reporte de caso en odontopediatría. *Rev Odontol Sanmarquina* 2011; 14(2): 25-28.
- Hwang S-K, Park K-S, Park S-H, Hwang SK. Update of Diagnostic Evaluation of Craniosynostosis with a Focus on Pediatric Systematic Evaluation and Genetic Studies. *Journal of Korean Neur Society*. 2016; 59(3):214.
- Bray I. Advanced paternal age: How old is too old? *Journal of Epidemiology & Community Health*. 2006 Oct 1; 60(10):851-3.
- Reséndiz I, Uribe E. Síndrome de Apert. *Rev Acta Med Grupo Ángeles (Méx)*. 2013; 11 (4): 173-179.
- Villaruel A, Hochstatter E, Claustro R. Síndrome de Apert (Acrocefalosindactilia). *Gac Med Bol*. 2007; 30 (1): 58-62.
- Spruijt B, Rijken BE, Joosten KE, Bredero-Boelhouwer HH, Pullens B, Lequin MH, et al. Atypical presentation of a newborn with Apert syndrome. *Childs Nerv Syst*. 2015; 31(3):481-486.
- Hoyos M, Rojas M. Síndrome Apert. *Rev. Act. Clin. Med (La Paz)*. 2014; 46 (1): 2452-2453.
- Wang JC, Nagy L, Demke JC. Syndromic Craniosynostosis. *Facial Plastic Surgery Clinics of North America*. 2016 Nov; 24(4):531-43.
- Kabbani H, Raghuvver TS. Craniosynostosis. *American family physician [Internet]*. 2004 [cited 2016 Nov 6]; 69(12).
- Liu C, Cui Y, Luan J, Zhou X, Han J. The molecular and cellular basis of Apert syndrome. *Intractable & Rare Diseases Research [Internet]*. 2013 [cited 2016 Jul 27]; Available from: <http://www.irdrjournal.com/getabstract.php?id=727>
- Ramírez D, Saldarriaga W, Pachajoa H, Isaza C. Síndrome de Apert, una aproximación para un diagnóstico clínico. Reporte de caso. *Rev Salud Uninorte (Col)*. 2010; 26 (1): 165-169.